arrière de cette apophyse, sur l'horizontale prolongeant le rebord orbitaire supérieur (fig. 41).

Dans le procédé de Vogt, pour trouver la branche antérieure de la méningée moyenne, on trace une ligne horizontale à deux travers de doigt au-dessus de l'arcade zygomatique, une ligne verticale à 1 pouce en arrière de l'apophyse fronto-sphénoïde de l'os malaire, et on tré-

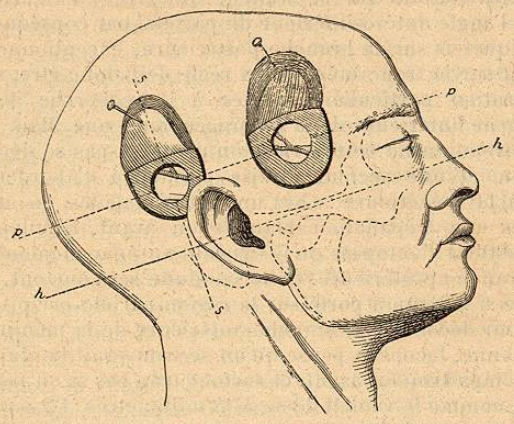

Fig. 41. — Recherche de la méningée moyenne. (Procédé de Krönlein.)

p,p, ligne passant par le bord sus-orbitaire et parallèle à *h,h*, qui réunit le bord inférieur de l'orbite au conduit auditif externe. Sur *p,p*, la branche antérieure est à 3-4 centimètres en arrière de l'apophyse orbitaire externe; la branche postérieure, au point d'intersection avec la verticale passant immédiatement en arrière de l'apophyse mastoïde.

pane dans le quadrant postéro-supérieur (fig. 42).

Quant à la branche postérieure, si quelque indice spécial faisait soupçonner sa lésion, Gérard Marchant nous a appris qu'elle est à 83 millimètres en arrière de l'apophyse orbitaire externe chez l'homme, à 76 millimètres chez la femme, croisée sur son trajet par l'axe vertical de la mastoïde.

Steiner a donné les règles suivantes :

1° *Branche antérieure* : tracer une ligne de la glabelle à la pointe de l'apophyse mastoïde; en son milieu, élever une perpendiculaire qui coupe, sur l'angle antéro-inférieur du pariétal, l'horizontale passant par le sommet de la glabelle.

2° *Branche postérieure* : à l'intersection de cette hori-

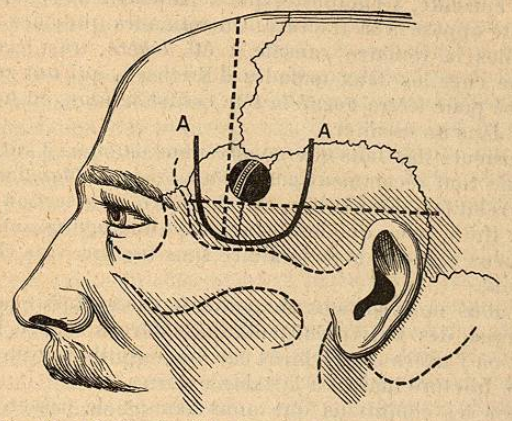

Fig. 42. — Recherche de la branche antérieure de la méningée moyenne. (Procédé de P. Vogt.)

zontale et de la verticale passant en avant de l'apophyse mastoïde.

Tels sont les procédés, en somme assez concordants, que l'on a préconisés. Quand convient-il de les appliquer?

Ils sont seuls de mise lorsqu'il n'y a aucun signe extérieur permettant de diagnostiquer une fracture, de reconnaitre même quel a été le lieu d'application de la violence. Quelquefois, en effet, les ruptures de la méningée moyenne ont lieu sans fracture, par contre-coup pour ainsi dire, si bien qu'on en a vu siéger du

côté opposé à celui qui avait reçu le choc. De ces épanchements sans fracture, Jacobson cite 7 observations, dont 4 avec autopsie, et 3 moins démonstratives, puisque les malades ont guéri; mais parmi ces dernières il est à noter que dans celle de Cock — qui remonte à 1842 — au cours de la trépanation on a ruginé avec soin l'os sans y voir la moindre fissure. Dans un cas dû à Bryant, on a constaté, à l'autopsie, que l'épanchement occupait le côté opposé à la fracture. On retiendra que chez ces malades la violence causale a été légère, très légère même chez les deux malades d'Erichsen, qui ont succombé pour s'être cogné la tête contre le mur, en tombant dans un escalier.

Plusieurs des faits que nous venons de citer, d'autres publiés tout récemment par Dubujadoux, par Mauclaire, sont relatifs à des adultes, et cela infirme l'assertion de C.-E. Ruth, pour qui les épanchements sanguins intracraniens ne peuvent se produire sans fracture que chez l'enfant.

Si nous nous plaçons au point de vue exclusivement pratique, des faits précédents nous devons rapprocher ceux où l'artère est déchirée par une esquille provenant d'une fracture limitée à la table externe.

Dans les conditions que nous venons de passer en revue, on doit savoir opérer en dehors de tout renseignement autre qu'un examen pour ainsi dire vétérinaire du blessé. En l'absence de tout commémoratif, de tout signe extérieurement appréciable, on trépanera du côté opposé à l'hémiplégie, du côté, au contraire, où la pupille est dilatée, et il sera alors raisonnable de chercher, au lieu d'élection, la branche antérieure, puis, si cela est nécessaire, la branche postérieure de la méningée moyenne.

Mais dans bien des cas, la région du crâne qui a subi la violence présentera des altérations plus ou moins nettes, et la conduite la plus sensée consistera alors à tenir compte de ces constatations physiques, en les rapprochant de ce que nous savons en anatomie patho-

logique et en localisations cérébrales. Il ne faut donc pas prendre dans toute sa rigueur la division, commode pour l'exposition didactique, selon qu'un trauma cranien s'accompagne ou non de signes extérieurement appréciables. Comme toujours en clinique, nos déterminations doivent être commandées par un ensemble.

Soit, par exemple, un malade atteint d'une fracture avec plaie de la région temporo-pariétale, avec coma secondaire et avec hémiplégie progressive du même côté : nous sommes en droit de conclure à un épanchement par contre-coup, plus fréquent que l'absence de décussation des pyramides. Si la fracture est de celles qui, par elles-mêmes, nécessitent le trépan, que l'on commence par elle, si l'on veut; mais si cette indication n'existe pas, que l'on aille d'emblée à la méningée moyenne du côté opposé.

Supposons, au contraire, un blessé chez lequel l'hémiplégie existe du côté opposé à la fracture, celle-ci étant reconnaissable à des signes extérieurs; certainement on aurait tort de négliger cette fracture pour aller, à quelques centimètres de là, lier la méningée au lieu d'élection. Ce serait bien, si la rupture portait *toujours* sur une branche déterminée de la méningée. Mais, par malheur, il n'en est pas ainsi; il est même loin d'être constant que la rupture atteigne une branche quelconque de la méningée. Pourquoi donc, si l'on peut faire autrement, s'exposer à échouer pour le cas, rare sans doute mais possible, où l'hémorragie vient d'un sinus, d'un vaisseau de la pie-mère? Or, s'il existe une fracture, on évitera presque toujours cet échec, si l'on prend pour guide la fissure cranienne, sur le passage de laquelle se trouve presque toujours le vaisseau déchiré. Ainsi, j'ai trépané un enfant chez lequel le vaisseau rompu était bien situé sur le trajet d'une fracture du pariétal, mais appartenait à la pie-mère, et le sang, pour se collecter entre le crâne et la dure-mère, avait passé à travers une déchirure de cette dernière

membrane. En trépanant au lieu dit d'élection, j'aurais méconnu la source de l'hémorragie.

Si donc l'on constate l'existence de phénomènes locaux, tels que plaie du cuir chevelu, fissure cranienne, enfoncement, épanchement sanguin soulevant la région temporo-pariétale, il est sage d'en tenir compte.

S'il y a une *plaie*, un cas assez spécial est celui des perforations traumatiques soit par balle, soit par instrument piquant. Dans les perforations par coup de feu, la compression cérébrale par épanchement sanguin est rare, le sang trouvant à s'écouler au dehors par l'orifice cranien : il y en a cependant des observations, que je rapprocherai de celles où le crâne avait été perforé par un coup d'épée (A. Hewett), par un coup de poker (Wilkes), par un coup de couteau ou de canif (Schneider, Ball).

Avec une plaie de cette dernière espèce, où les fissures irradiées autour de la perforation osseuse ne sont pas fréquentes, c'est évidemment sur le trajet parcouru par l'instrument vulnérant que l'on doit chercher le vaisseau blessé, et l'on doit prendre la petite plaie pour centre de la trépanation. D'autant mieux qu'on ignore absolument si la source de l'hémorragie est à la face externe ou à la face interne de la dure-mère, et c'est ainsi que Schneider et Ball ont été conduits tous deux jusqu'à la substance cérébrale.

Dans les fractures importantes, avec large plaie, le mécanisme est généralement tout autre : du point frappé partent des fissures irradiées, et sur le trajet de l'une d'elles un vaisseau plus ou moins important a été rompu. Si la fracture est grave, avec déplacement et écartement des fragments, l'épanchement sanguin est rare, parce que le sang s'écoule au dehors, et d'ailleurs la fracture indique à elle seule l'intervention. Mais s'il n'en est pas ainsi, si l'indication est fournie par les symptômes fonctionnels de la compression cérébrale, on devra aller à la fracture et bien ruginer l'os pour mettre à nu la fissure, le long de laquelle on cherchera le vaisseau. En cas de doute, on s'orientera de préférence vers la

branche antérieure de la méningée moyenne, mais la plupart du temps on pourra rester aux environs du foyer traumatique initial.

La conduite, naturellement, est bien plus facile à régler lorsque la fracture, accompagnée de plaie et de compression cérébrale, occupe la région où passe une des branches de la méningée : ainsi, chez un malade qui fut opéré par Giffen, pour un coup de hachette au niveau de la jonction du temporal, du frontal et du pariétal droits, il n'y avait aucun enfoncement du crâne, mais une fracture étendue de la table interne, avec esquille ayant sectionné la branche antérieure de la méningée.

S'il y a un enfoncement sans plaie, la question est simplifiée par ce fait que l'enfoncement est à lui seul une indication opératoire. Il faut donc, en tout état de cause, relever les fragments, et n'aller ailleurs que si on n'a pas trouvé, à ce niveau, des lésions suffisantes pour expliquer les symptômes observés.

Des considérations analogues s'appliquent aux cas, à évolution lente, où les accidents cérébraux sont assez modérés et assez tardifs pour qu'au moment où le chirurgien est appelé à intervenir, il puisse sentir une fissure assez largement écartée. Mais comment se comporter, lorsqu'on doit intervenir à un moment où les parties molles sont soulevées par un épanchement sanguin, qui empêche toute palpation profonde? C'est alors que l'on est souvent en droit de chercher la méningée au lieu d'élection : mais souvent aussi, le mieux sera de mettre l'os largement à nu dans la région suspecte, et d'examiner, après rugination complète, s'il n'y a pas une fissure, au niveau de laquelle on appliquerait une couronne de trépan. C'est en agissant ainsi que, sous une fracture de la fosse temporo-pariétale, j'ai trouvé un hématome extra-duremérien, dû à la division d'une artériole de la pie-mère, la dure-mère étant déchirée. Si la lésion occupe une autre région du crâne, on hésitera davantage, mais on

n'oubliera pas que Th. Stoker a fort bien réussi en trépanant sur une contusion siégeant au niveau de la partie supérieure de la zone rolandique.

Il y a enfin des cas dans lesquels on serait tenté de déclarer, au premier abord, qu'il n'y a aucun signe extérieurement appréciable, et où cependant un examen minutieux du malade conduit à des constatations fort importantes. Assez souvent, en effet, par des pressions localisées méthodiquement exercées, on arrive à déterminer, avec une approximation suffisante, le cuir chevelu étant intact, s'il y a une fissure et quel est son trajet. Dans une région où parfois, malgré un coma assez accentué, le blessé porte automatiquement la main, on provoque par des pressions, sur une ligne toujours la même, des mouvements de défense, une grimace du patient. Que l'on marque alors cette ligne, où siège probablement une fissure, et que l'on en tienne un très grand compte si les symptômes de la compression cérébrale requièrent à un moment donné l'intervention.

Dans cette revue des signes extérieurs capables de guider le chirurgien, dont l'intervention est appelée par des symptômes cérébraux, nous avons sérié les lésions par intensité graduellement décroissante, et nous sommes finalement arrivés à des faits que l'on pourrait presque aussi bien faire rentrer dans la catégorie de ceux où il n'y a pas de signes extérieurs. La conclusion à tirer est que, chez un blessé atteint de compression cérébrale par épanchement sanguin, il ne faut pas se hâter de découvrir au lieu d'élection une des deux branches de la méningée moyenne. Un examen local des plus précis est indispensable, grâce auquel on reconnaîtra assez souvent l'existence d'une fissure, repère précieux pour la trépanation.

Cette conduite a déjà été justifiée par certains épanchements extra-dure-mériens, dus à la déchirure de vaisseaux de la pie-mère. Elle l'est plus encore pour les épanchements situés à l'intérieur de la dure-mère.

β. *Épanchements sanguins à l'intérieur de la dure-mère.* — Les épanchements sanguins à l'intérieur de la dure-mère sont loin d'être aussi fréquents que les précédents. On ne saurait dire, toutefois, qu'ils soient exceptionnels, mais ce qui est malheureusement exact c'est que trop souvent, tirant leur origine d'un foyer de contusion cérébrale grave, ils sont le résultat d'une lésion irrémédiable. Cependant, on aurait tort de porter un pronostic trop sombre, comme on le faisait naguère encore, pour prouver que les épanchements sanguins intra-craniens étaient au-dessus des ressources de l'art et qu'il fallait renoncer à la trépanation et pour ma part j'ai eu dans ces cas trois beaux succès. Il s'agissait de fractures graves, mais sans plaie, chez des enfants; et j'ajouterai qu'au-dessous de 15 cas je n'ai observé qu'un seul épanchement extra-dure-mérien. C'est que chez l'enfant la déchirure de la dure-mère est relativement très fréquente, et je rappellerai que même elle existait dans le dernier cas auquel je viens de faire allusion.

Pour savoir s'il y a du sang dans la cavité arachnoïdienne nous sommes aujourd'hui bien renseignés par la ponction lombaire. Mais la constatation d'un liquide céphalo-rachidien hémorragique est seulement la preuve qu'il y a une contusion cérébrale, et elle ne nous apprend nullement si le sang vient ou non d'une fracture, s'il y a un épanchement extra-dural, si la contusion cérébrale est légère ou grave. Il est à noter que la ponction lombaire peut faire cesser les accidents quand l'épanchement est léger, ainsi que le prouve une observation de Rochard.

Il y a des cas assez nombreux où le diagnostic exact du siège de l'épanchement sanguin, à l'extérieur ou à l'intérieur de la dure-mère, reste impossible.

La question se pose alors de la manière suivante : étant donné un sujet chez lequel nous avons diagnostiqué une compression cérébrale par épanchement sanguin, comment devons-nous nous comporter, si nous

ne trouvons pas cet épanchement entre l'os et la dure-mère, après avoir opéré selon les règles indiquées dans le paragraphe précédent? Sans hésiter, il faut inciser la la dure-mère et explorer la substance corticale. Cette pratique est loin d'être nouvelle, puisqu'elle a été mise en œuvre, avec succès, par Morand.

La netteté de l'indication dépend de plusieurs facteurs, et il importe de catégoriser les faits.

Le cas le plus simple est celui où, après une perforation limitée du crâne, on constate des symptômes de compression, avec ou sans symptôme de localisation. Ici, la conduite à suivre ne saurait être discutée : c'est la même que pour les fractures avec plaie. Il convient de mettre à nu la perforation osseuse et de pousser l'intervention jusqu'au cerveau si on constate que l'instrument vulnérant a perforé la dure-mère. Le seul point spécial est l'existence d'un épanchement sanguin, liquide ou coagulé, qu'il faut évacuer; puis on cherche le vaisseau blessé, que souvent l'on pourra pincer et lier. Sinon, on aura recours au tamponnement.

Il est également inutile de discuter l'indication pour les cas où la dure-mère est intacte mais bombe, privée de pulsations, et présente par transparence une couleur noirâtre.

Mais lorsque la dure-mère apparaît normale au fond de l'orifice cranien? L'indication est alors moins évidente, mais elle est nette, cependant, s'il y a des troubles fonctionnels du cerveau, si l'on a diagnostiqué une compression cérébrale. C'est ainsi qu'au siècle dernier Morand, opérant un sujet qui était dans le coma à la suite d'une chute dans un escalier, le trépana sur une fracture du pariétal, et, ne trouvant pas de sang sous l'os, incisa la dure-mère : du sang s'écoula; le doigt ayant été introduit, la substance du cerveau parut entamée dans la profondeur de deux travers de doigt, et le malade se rétablit. Dans la littérature moderne, nous trouvons des observations analogues dues à Elliot, à Riegner.

Ces deux auteurs, tout comme Morand, ont trépané au niveau d'une fracture. Mais dans le cas de Riegner, l'indication opératoire était fournie par des accidents cérébraux : hémiplégie, avec convulsions dans la moitié droite du corps, aphasie.

Ces accidents, si l'on met à part l'aphasie, qui fut lente à disparaître et qui semble liée à la destruction partielle de l'écorce par contusion, étaient en somme ceux de la compression cérébrale, sans localisation bien spéciale, mais sans contredit ils étaient suffisants pour justifier l'incision de la dure-mère.

Chez d'autres blessés, on observe des symptômes plus localisés, et l'évacuation d'un épanchement sanguin plus ou moins abondant suffit à assurer la guérison, quoiqu'il y ait certainement de la contusion cérébrale.

S'il existe des symptômes de localisation, on trépanera, même s'il n'y a aucun signe extérieur; et s'il y a un de ces signes, on ne se laissera pas entraîner par lui trop loin du point, préalablement déterminé, où l'on aura diagnostiqué une lésion de l'écorce.

Il est à noter que, dans presque toutes les observations de ce genre, les symptômes sont constitués, avant tout, par des troubles paralytiques ou convulsifs dans le membre supérieur et par de l'aphasie, et, que, dès lors, on a été amené à trépaner sur l'extrémité inférieure de la scissure de Rolando et sur le pied de la troisième frontale. Peut-être les contusions cérébrales s'accompagnent-elles plus facilement d'une hémorragie notable dans cette région où serpentent la cérébrale moyenne et ses branches de premier ordre.

Je n'avais trouvé, en 1895, qu'une observation d'Armstrong, où l'indication opératoire ait été tirée d'une hémiplégie ayant débuté par le membre inférieur, en sorte que l'on trépana sur la partie supérieure de la frontale ascendante. Le malade guérit.

Quand on parcourt les observations, on remarque que, dans un nombre relativement considérable, l'intervalle entre le trauma et les troubles de compression a

été fort long, bien plus long que dans la plupart des faits d'hémorragie de la méningée moyenne. Il s'agit volontiers, ici, d'hémorragies retardées, je dirai presque d'hémorragies secondaires, et c'est ce qui eut lieu chez deux de mes quatre opérés : il y a eu, au bout de plusieurs jours, aphasie et paralysie faciale dans un cas, hémiplégie dans deux autres. Dans ces deux derniers cas, il existait un gros épanchement péri-cranien qui m'a indiqué où il fallait opérer. Dans le cas d'aphasie avec paralysie faciale, j'ai trépané en me repérant grâce aux localisations cérébrales, et j'ai trouvé, sous la dure-mère déchirée par une esquille, un foyer de contusion avec caillot sanguin. Les enfants ont guéri. L'intervalle fut de dix semaines, dans un cas de Boyd. Ce retard fréquent des symptômes tient peut-être à ce que les épanchements assez abondants pour causer des symptômes immédiats, relèvent de contusions rapidement mortelles. C'est par ce retard dans le début de la paralysie et par la limitation plus fréquente de cette paralysie qu'on peut diagnostiquer assez exactement certains épanchements intra-dure-mériens. Ces signes sont plus fidèles que les accidents convulsifs localisés, qui paraissent n'avoir pas ici plus de valeur que pour les épanchements extra-dure-mériens.

§ II. — ACCIDENTS SECONDAIRES OU INFECTIEUX

De tout temps on a évacué, après trépanation, les collections purulentes formées entre la dure-mère et l'os à la suite des fractures compliquées du crâne ayant suppuré, et après la période de discrédit extrême où, au début du siècle dernier, le trépan était tombé, un fait heureux de ce genre, publié par P. Broca, fut le point de départ d'une discussion importante à la Société de chirurgie, en 1866 : il en résulta une sorte de réhabilitation de ce trépan secondaire, tandis que

la proscription continuait à peser sur le trépan primitif.

Mais comme à l'époque ancienne, et malgré les conseils de Quesnay, de David, plus tard malgré les exemples restés isolés de Dupuytren, de Detmold, nos prédécesseurs n'avaient pas pénétré jusque dans le cerveau, et la crainte de la méningo-encéphalite arrêtait presque toujours le bistouri quand on se trouvait en face de la dure-mère ; crainte d'autant plus justifiée qu'elle n'était point compensée par la certitude de trouver un abcès sous-jacent, dont rien n'indiquait le siège précis.

Un premier progrès fut réalisé en 1871, le jour où P. Broca, dans l'observation célèbre qui fut l'origine de la chirurgie guidée par les localisations cérébrales, trépana sur le pied de la troisième frontale pour évacuer un abcès extra-dure-mérien, qui par compression causait de l'aphasie. Le malade succomba, sans doute, à la méningo-encéphalite diffuse, qui ne se fût peut-être pas déclarée si le pus eût été évacué plus rapidement. Mais l'observation prouvait que le chirurgien avait le droit de s'appuyer sur la doctrine des localisations, qu'il aurait eu le droit, s'il n'avait rien trouvé à la surface de la dure-mère, de fendre cette membrane pour aller chercher le pus dans le cerveau.

Cette hardiesse devint pleinement justifiée après la vulgarisation de l'antisepsie. Aussi a-t-on étudié avec persévérance, depuis quelques années, la symptomatologie et le diagnostic des abcès du cerveau, et l'on est arrivé à poser des indications chirurgicales assez nettes.

Ces indications sont un peu différentes selon la variété de suppuration intra-cranienne en présence de laquelle on se trouve, et il faut distinguer les cas où le pus siège : 1° entre l'os et la dure-mère ; 2° à la surface du cerveau ; 3° dans la substance cérébrale, à une profondeur variable au-dessous de la surface.

Quelle que soit la variété, il est de règle qu'il n'y ait suppuration intra-cranienne que s'il y a eu une plaie des parties molles, presque toujours avec fracture compliquée des os du crâne, avec ostéite suppurée. De là