SEPTIÈME LEÇON

DES PLAIES AVEC PERTE DE SUBSTANCE

Phénomènes visibles à l'œil nu dans les plaies avec perte de substance. — Phénomènes intimes de la guérison des plaies par bourgeonnement et par suppuration. — Pus. — Formation des cicatrices. Préparations anatomo-pathologiques pour servir à la démonstration des phénomènes qui se passent dans la guérison des plaies.

Nous aurons maintenant à examiner ce que deviendra la plaie, si sous l'influence des causes mentionnées ci-dessus la guérison par première intention ne se produit pas ; nous avons alors sous les yeux la surface d'une plaie béante, les deux bords s'étant écartés après leur réunion ; par conséquent les conditions sont les mêmes que celles qui existeraient si l'on n'avait jamais réuni ces bords ou si l'on avait enlevé une portion de tissu, absolument comme cela se présente dans les plaies avec perte de substance. L'examen attentif de ces plaies que nous recouvrons de quelque corps indifférent, petit linge imbibé d'huile, charpie huilée ou sèche, etc., pour ne pas les laisser exposées au contact direct de l'air, montre les modifications suivantes lorsqu'on le répète journellement, ce qui à la vérité est rarement nécessaire les premiers jours et peut même devenir préjudiciable. Après vingt-quatre heures vous trouvez les bords légèrement rouges, un peu gonflés et même sensibles à la pression, phénomènes que vous avez appris à connaître déjà sur les plaies fermées.

De même que dans la guérison par première intention, ces symptômes peuvent quelquefois être très-insignifiants et manquer même complétement, lorsque, par exemple, la plaie intéresse la peau flasque d'un vieillard ; leur absence a aussi été remarquée chez les sujets robustes à peau épaissie et couverte d'un épiderme également épais. C'est au contraire sur la peau des enfants bien portants que les phénomènes sont le plus prononcés. Les jours suivants la rougeur et le gonflement diminuent légèrement pour ne disparaître complétement qu'au cinquième ou au sixième jour ; une rougeur, un gonflement et une douleur fort étendus et augmentant aux environs de la plaie doivent faire soupçonner quelque anomalie de la marche de la cicatrisation ; il faut du reste ici encore prendre en considération, comme lorsque les mêmes phénomènes se présentent dans une plaie qui doit guérir par première intention, une foule de conditions individuelles, car bien des degrés existent entre ce qui est absolument normal et absolument anormal, en sorte que les limites sont en général très-difficiles à tracer. Dans les premières vingt-quatre heures la surface de la plaie n'a pas encore subi de grands changements. Les tissus sont partout faciles à reconnaître, vous remarquerez souvent à cette époque un grand nombre de petites places

jaunâtres ou gris rougeâtre sur la surface saignante ; en les examinant de près vous verrez que ce sont de petites parcelles de tissu mortifié mais encore bien adhérentes.

Le second jour vous voyez déjà sur la plaie des traces d'un liquide ténu, rouge jaune, les tissus ont une teinte gris rouge plus uniforme, et les limites qui les séparent les uns des autres commencent à s'effacer. Le troisième jour la sécrétion de la plaie est plus épaisse et d'un jaune plus pur ; le plus grand nombre des parcelles de tissu jaunâtres et mortifiées se détachent et se mêlent au produit de la sécrétion ; la surface de la plaie devient de plus en plus unie et d'un rouge plus uniforme, elle se *nettoie*, pour nous servir de l'expression consacrée. Si vous regardez de près ou que vous preniez une loupe à votre aide vous voyez déjà dès ce moment un grand nombre de petites nodosités rouges à peine de la grosseur d'un grain de millet et qui s'élèvent sur la surface ; ce sont les *granulations* ou *bourgeons charnus*. Ceux-ci ont pris jusqu'au quatrième ou sixième jour un développement de plus en plus considérable et, devenus confluents, forment enfin une surface d'un aspect finement granuleux et d'un rouge brillant, la *surface bourgeonnante ;* en même temps le liquide qui s'écoule de cette surface devient de plus en plus épais, jaune et d'une consistance crémeuse ; c'est ce liquide qui constitue le *pus*, qui tel que je viens de vous le décrire est dit de bonne nature, *pus bonum et laudabile* des anciens auteurs.

Cette marche normale offre également beaucoup de variantes ayant leur raison d'être principale dans la variété des tissus lésés et dans la différence des genres de lésion ; si de grands lambeaux de tissu se mortifient à la surface de la plaie, celle-ci mettra bien plus de temps à se déterger, et vous pourrez alors remarquer sur la surface, déjà couverte en grande partie de bourgeons charnus, des lambeaux de tissu blancs, mortifiés mais encore solidement adhérents. Ce sont principalement les tendons et les aponévroses qui, même par une simple incision, peuvent être tellement troublés dans leurs rapports avec la circulation qu'il en meurt une partie très-étendue des deux côtés de l'incision tandis que le tissu cellulaire lâche et les muscles se conservent pour la plus grande partie. La raison de ce fait doit être cherchée d'une part dans la pauvreté en vaisseaux des parties tendineuses, de l'autre dans leur inextensibilité qui ne permet pas à une dilatation vasculaire collatérale de prendre rapidement un grand développement ; il en est de même des lésions des os, surtout de leur substance compacte, après lesquelles on voit survenir assez souvent la mortification, c'est-à-dire la nécrose, de la surface osseuse entamée. Les conditions générales, constitutionnelles, dans lesquelles le corps peut se trouver placé, fournissent encore pour leur part une autre série d'obstacles à un développement énergique de granulations ; ainsi vous verrez par exemple que chez toutes les personnes très-âgées, fort débilitées, et chez les enfants mal nourris le bourgeonnement est non-seulement fort lent à se produire, mais que les bourgeons charnus développés sont très-pâles et très-flasques. A la fin de ce chapitre, je vous communiquerai encore un court aperçu de certaines anomalies de bourgeonnement que l'on observe tous les jours sur les grandes plaies, anomalies qui devraient

BIBLIOTECA

jusqu'à un certain point compter parmi les faits normaux ou au moins ordinaires.

Ne nous écartons pas de la description régulière de la surface bourgeonnante bien développée : vous reconnaîtrez au bout d'un certain temps, *si la sécrétion du pus continue*, que les bourgeons s'élèvent de plus en plus au-dessus du niveau de cette surface et arrivent jusqu'à la hauteur du plan cutané, qu'assez souvent même ils commencent à s'élever au delà. Pendant que cet accroissement s'opère, les granulations isolées deviennent de plus en plus épaisses et confluentes et il est difficile de les reconnaître à la fin comme bourgeons séparés, toute la surface prenant au contraire un aspect vitreux et gélatineux. Les granulations se maintiennent souvent fort longtemps dans cet état, ce qui nous force à employer divers moyens pour retenir la néoplasie exubérante dans de certaines limites favorables à la guérison; il faut surtout qu'à la périphérie la masse granuleuse ne dépasse pas le niveau de la peau, car c'est là que doit commencer la cicatrisation.

Dès ce moment les métamorphoses suivantes vont se produire peu à peu : la surface entière se rétracte de plus en plus et devient plus petite; sur la limite, entre la peau et les granulations, la sécrétion du pus devient un peu plus faible; il se forme d'abord un limbe sec et rouge, large d'environ une demi-ligne, s'avançant vers le centre de la plaie. A mesure que ce limbe avance et couvre la surface bourgeonnante, il est suivi d'une autre zone d'un blanc bleuâtre confondue du côté opposé avec l'épiderme normal. Ces deux limbes se forment par le développement de l'épiderme, qui s'avance de la périphérie au centre; la *cicatrisation* se produit; le bord de la jeune cicatrice avance quotidiennement d'une demi-ligne à une ligne, enfin il finit par couvrir toute la surface des bourgeons charnus. Dans ce moment la jeune cicatrice est encore assez rouge et tranche ainsi très-fortement sur la peau saine, elle est d'ailleurs plus ferme au toucher et adhère très-intimement aux parties sous-jacentes. Avec le temps, après quelques mois, elle est devenue plus pâle, plus molle, plus mobile, et enfin elle est blanche; elle diminue encore d'étendue pendant des mois et des années, mais conserve souvent pendant la vie entière une teinte plus blanche que la peau. La rétraction considérable qui se fait dans la cicatrice, à partir de son centre, a pour effet d'attirer souvent très-fortement les parties circonvoisines de la peau, effet que nous sommes quelquefois très-heureux de voir se produire, mais qui dans d'autres cas est très-fâcheux, par exemple lorsque par une semblable cicatrice de la joue la paupière inférieure est très-fortement attirée en bas et qu'il y a formation de l'infirmité connue sous le nom d'ectropion.

Vous lirez encore que la cicatrisation des surfaces bourgeonnantes peut quelquefois avoir pour point de départ des espèces d'îlots cicatriciels qui se forment dans leur milieu. Cela ne peut arriver que dans les cas où une petite portion du derme, avec son réseau de Malpighi, était restée intacte au milieu de la plaie, comme cela peut s'observer facilement, par exemple dans les brûlures, où l'agent caustique a pénétré d'une manière très-inégale dans la profondeur des tissus. Dans ces conditions, une petite parcelle du corps papillaire de la peau, couverte d'une couche, quelque mince qu'elle soit, de cellules du réseau de

Malpighi, reproduit immédiatement de l'épiderme; dans ces endroits vous vous retrouvez dans les mêmes conditions que si vous aviez produit une ampoule sur la peau au moyen d'un vésicatoire, autrement dit, il y a séparation entre la couche cornée et la couche muqueuse par le développement rapide d'un exsudat; il n'en résulte pas un développement de granulations, à moins que vous n'irritiez d'une manière continue la partie dénudée, mais les lamelles épidermiques de la couche cornée se reproduisent immédiatement aux dépens de la couche muqueuse. Lorsqu'un semblable reste de peau n'existe pas, il ne peut jamais y avoir d'îlots cicatriciels et la formation de l'épiderme se fait à partir de la périphérie, en avançant petit à petit vers le centre de la plaie.

Après avoir ainsi envisagé les conditions extérieures de la plaie, le développement des granulations, du pus, de la cicatrice, nous devons considérer les phénomènes plus intimes qui servent de point de départ à ces phénomènes extérieurs.

Le mieux sera encore de nous représenter ici d'abord un réseau capillaire aussi simple que possible dans le tissu conjonctif. Supposez qu'on ait enlevé un segment demi-circulaire de la partie supérieure de ce réseau; il en résultera premièrement une perte de sang par les vaisseaux, perte qui sera arrêtée par la formation de caillots s'étendant jusqu'aux collatérales les plus rapprochées. Après cela se produira une dilatation des vaisseaux situés autour de la plaie, dilatation déterminée par la fluxion et par l'augmentation de pression; une transsudation augmentée de sérum sanguin et, par conséquent, une exsudation est encore ici la suite nécessaire de la dilatation capillaire pour les raisons que nous avons exposées antérieurement; le sérum transsudé contient encore ici une certaine quantité de substance fibrinogène qui, soumise à l'influence des cellules nouvellement formées dans les couches superficielles du tissu, se coagule en fibrine. Le réseau vasculaire prend donc l'aspect représenté par la fig. 4.

Il pourra d'abord très-facilement arriver que les tissus situés immédiatement à la surface de la plaie meurent par le fait de l'arrivée insuffisante du plasma sanguin, et cela parce que l'oblitération vasculaire altère profondément la nutrition, surtout dans les tissus pauvres en vaisseaux, et parce qu'une trop grande rigidité du tissu peut opposer des barrières à la dilatation vasculaire. Supposons que la couche supérieure de la plaie représentée par la partie hachée du dessin soit morte à la suite de cette modification dans les conditions de la circulation. Que se passera-t-il dans le tissu lui-même? Essentiellement les mêmes modifications que dans une plaie dont les bords ont été réunis, à savoir la scission des cellules de tissu conjonctif, le développement d'un grand nombre de jeunes cellules, c'est-à-dire une *infiltration plastique* et une *néoplasie inflammatoire*. Mais comme ici il n'y a pas une surface opposée avec laquelle le tissu nouveau puisse se fusionner pour se transformer en tissu conjonctif, la couche formée par les cellules persiste sans changements à la surface de la plaie, la substance fibrineuse qui occupe la même surface devient molle, gélatineuse, et le tissu devenu le siége d'une infiltration cellulaire prend également le même caractère; cette substance conjonctive molle, quoique peu abondante, sert de moyen de co-

BIBLIOTECA

hésion aux jeunes cellules rondes, nouvellement formées, qui continuent toujours à se multiplier.

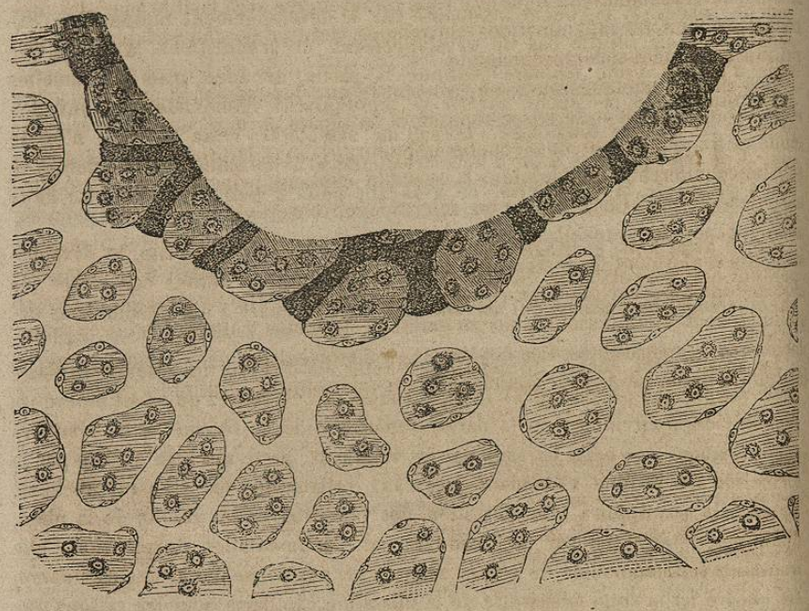

Fig. 4. — Plaie avec perte de substance. Dilatation vasculaire. Dessin schématique au tableau. Grossissement 300-400.

C'est ainsi *que prend naissance le tissu bourgeonnant. Ce tissu n'est donc qu'un néoplasme inflammatoire richement vascularisé.* Il prend un accroissement continuel au commencement, parce que les cellules se segmentent et que la substance intercellulaire se renouvelle constamment. Cet accroissement marche du fond de la plaie à sa surface; cependant le tissu est de consistance variée selon les couches, la couche supérieure surtout est molle et *tout à fait liquide à la superficie*, parce que là les cellules ne sont plus unies par une matière gélatineuse mais baignent dans une substance intercellulaire liquide; cette couche supérieure, liquide, s'écoulant sans cesse et se renouvelant constamment aux dépens du tissu bourgeonnant lui-même, constitue le *pus. Le pus n'est donc qu'un néoplasme inflammatoire liquéfié, en quelque sorte fondu, à l'état soluble.*

Le pus, partout où il existe, provient d'un tissu bourgeonnant; ou au moins riche en cellules comme l'épithélium, à la vérité il ne se présente pas toujours sous forme de surface comme dans le cas qui nous occupe et peut exister dans l'épaisseur même des organes. Que la fonte purulente se produise dans le centre de quelque néoplasme inflammatoire, au milieu des tissus, et vous aurez un *abcès*.

Nous aurons à revenir plus tard sur le rapport qui existe entre le pus et les granulations; si vous avez toujours présent à l'esprit ce double fait, à savoir que les granulations constituent un véritable tissu et que le pus est formé par un néoplasme inflammatoire liquéfié, vous comprendrez avec facilité bien des processus, surtout les inflammations chroniques, dont la marche variable vous paraîtrait autrement incompréhensible.

Mais disons quelques mots encore sur le *pus* lui-même. Si on le recueille dans un vase et qu'on le laisse reposer, il se sépare en une couche supérieure, ténue et limpide, et en une couche inférieure, jaune; la première n'est que la substance intercellulaire liquide, la seconde contient principalement les corpuscules du pus. Ceux-ci, vus au microscope, représentent de petits globules finement ponctués, incolores, un peu plus grands que les globules blancs du sang; ils renferment de trois à cinq noyaux foncés que l'addition d'un peu d'acide acétique fait surtout bien ressortir, parce que les granulations pâles de ces globules sont alors dissoutes ou se gonflent du moins à un tel point qu'elles deviennent transparentes. Les noyaux ne se dissolvent pas dans l'acide acétique, le globule entier se dissout facilement dans une solution alcaline.

Fig. 5. — Cellules de pus tirées d'un pus récent. Grossissement 400. *a*, ces cellules mortes, sans addition d'acide acétique ; *b*, les mêmes cellules traitées par l'acide acétique; formes diverses affectées par les cellules de pus vivantes dans leurs mouvements amœboïdes.

Aux points *a* et *b* on voit les cellules de pus telles qu'elles se présentent ordinairement, lorsqu'on couvre une goutte de pus d'une plaque de verre et qu'on l'observe sous le microscope. Les observations déjà mentionnées de Recklingshausen ont démontré que les formes rondes n'appartiennent qu'aux cellules mortes; c'est en observant les cellules du pus dans un milieu humide, sur un porte-objet chauffé, que l'on voit le mieux, selon Schulze, les mouvements amœboïdes de ces cellules Les mouvements, qui à la température du sang ne se font qu'avec lenteur, deviennent beaucoup plus rapides à une température élevée et de plus en plus lents à une basse température. — La quantité des cellules de pus est si grande que dans une goutte de pus on n'aperçoit même pas sous le microscope la substance intercellulaire liquide. — L'examen chimique du pus est rendu difficile d'abord par l'impossibilité de séparer complétement les corpuscules du liquide, ensuite parce que le pus, que l'on doit avoir en grande quantité pour pouvoir le soumettre à l'analyse chimique, a ordinairement séjourné déjà depuis un certain temps dans le corps, ce qui peut lui avoir fait subir des altérations morphologiques et chimiques, enfin par cette circonstance que le pus renferme principalement des substances protéiques qu'il n'est pas toujours possible d'isoler les unes des autres. Le pus renferme environ 14 à 16 pour 100 d'éléments solides, surtout de chlorure de sodium et des phosphates peu solubles ou insolubles. Les corpuscules sont formés par

une substance albuminoïde se comportant d'une manière analogue à la globuline du sang; le sérum du pus renferme un corps qui a été découvert par le docteur Gueterbock, la *pyine*, substance précipitée par l'acide acétique et qui diffère de la mucine autant que de la caséine; on trouve aussi dans le pus de l'albumine, peu différente de celle du sang et assez souvent de la mucine. En fait de matières grasses, on y rencontre la cholestérine et l'acide stéarique, qui s'en séparent par voie de cristallisation lorsqu'on laisse reposer le pus, et que l'on peut même retrouver à l'état cristallisé dans le pus qui a très-longtemps séjourné dans une grande cavité. Le pus accumulé dans le corps n'entre pas facilement en fermentation acide, mais le pus pur, frais, à réaction alcaline, peut devenir acide si on le laisse reposer pendant un certain temps, même dans un vase clos.

Revenons maintenant au tissu bourgeonnant; nous avons à y considérer encore une partie essentielle, à savoir, les nombreux vaisseaux qui lui communiquent son aspect rouge. Les anses vasculaires étendues qui se forment à la surface de la plaie doivent, à mesure que le tissu bourgeonnant ou granuleux qui les entoure prend de l'accroissement, s'allonger à leur tour et devenir de plus en plus sinueuses. Vers le quatrième ou cinquième jour survient un développement de nouveaux vaisseaux, comme dans la guérison par première intention, sous forme de fines communications capillaires latérales, et bientôt le tissu est parcouru par un très-grand nombre de vaisseaux qui prennent une part si essentielle à l'aspect de toute la surface bourgeonnante, qu'à peine on la reconnaît encore sur le cadavre, parce qu'alors les vaisseaux sont vides ou du moins beaucoup plus faiblement remplis que sur le vivant, et que par conséquent tout le tissu semble pâle, flasque et beaucoup moins épais. — Vous me demanderez d'où proviennent ces remarquables petits boutons rouges, visibles à l'œil nu et devenant de plus en plus confluents? Pourquoi la surface ne paraît-elle pas unie? Dans le fait cela arrive assez souvent; les granulations sont loin d'être toujours bien marquées; mais l'explication de la cause à laquelle elles doivent leur forme n'est ni simple ni facile. On admet généralement que les bourgeons charnus doivent être considérés comme une imitation des papilles de la peau; mais, sans compter qu'il n'est guère possible que de semblables formations soient imitées dans les muscles et dans les os; sans compter encore que les granulations sont ordinairement dix fois plus grosses que les papilles, on conviendra que ce n'est pas là une explication plausible. Sans doute l'aspect granuleux dépend de la disposition des anses vasculaires en véritables houppes ou en amas pelotonnés et de certaines démarcations entre ces divers groupes de vaisseaux. On pourrait supposer aussi que les anses vasculaires affectent cette forme sans cause connue. Cependant on doit se rappeler à ce propos ces systèmes capillaires circonscrits, préformés dans les tissus normaux, que nous voyons exister en si grand nombre, surtout dans la peau et dans le tissu graisseux. Vous savez que chaque glande sudoripare et sébacée, chaque follicule pileux, chaque lobule de graisse possède son réseau capillaire parfaitement distinct; un agrandissement de ces réseaux pourrait bien donner naissance aux formations vasculaires distinctes des granulations. Et en effet c'est précisément

dans la peau et dans le tissu graisseux que vous verrez les petits bourgeons bien prononcés et bien séparés les uns des autres, au lieu que dans les muscles où ces petits systèmes capillaires à existence isolée font défaut, cela se voit beaucoup plus rarement. Je ne prétends pas donner à cette explication de l'origine des granulations une valeur trop absolue, mais vous la considérerez au moins comme un essai ayant pour but de ramener à des conditions d'anatomie normale cette formation pathologique.

L'esquisse suivante qui, à raison du fort grossissement, ne laisse pas aperce-

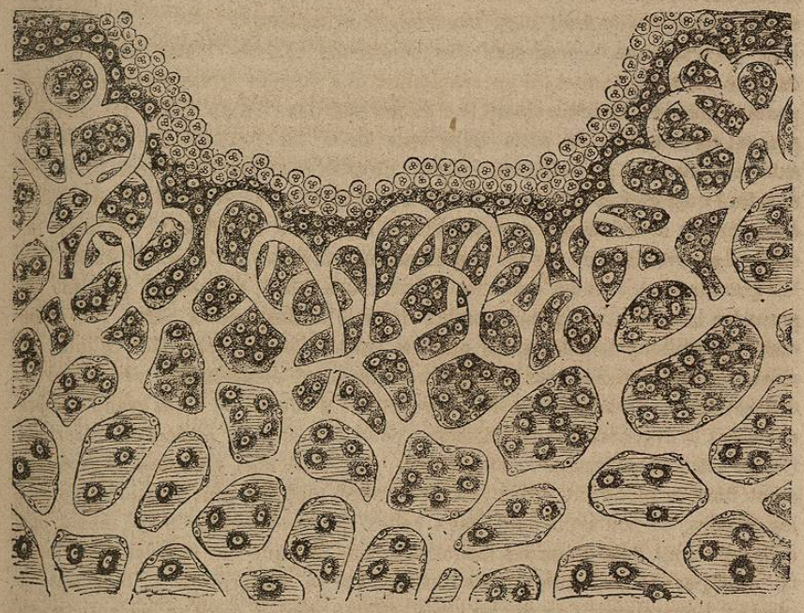

Fig. 6. — Granulation de la plaie. Dessin schématique au tableau. Grossissement 300-400. — La couche supérieure, formée par les cellules de pus, est ici figurée comme si elle avait été soumise à l'influence de l'acide acétique, pour mieux faire ressortir la différence entre les cellules de pus et les cellules des granulations.

voir les granulations, doit vous représenter schématiquement le tissu bourgeonnant, avec sa distribution vasculaire, et dans ses rapports avec le pus et avec le tissu normal sur lequel il repose, tel en un mot qu'il s'est développé à la suite du travail représenté par la figure 4. A mesure que la circulation trouve ainsi un grand nombre de voies nouvelles, la rougeur des bords de la plaie occasionnée par la circulation collatérale disparaît de son côté, les phénomènes de fluxion ayant déjà cessé dès les premiers jours qui ont suivi la lésion. Nous avons annoncé plus haut que le pus est un néoplasme inflammatoire liquéfié; cette liquéfaction continue de s'opérer ici à la surface de la couche formée par les granulations. D'après les observations les plus récentes sur les mouvements des cellules, la sécrétion purulente de la surface bourgeonnante, *qui n'éprouve*

BIBLIOTECA