TRENTE-DEUXIÈME LEÇON

DE L'INFLAMMATION CHRONIQUE DU PÉRIOSTE ET DES OS.

Périostite chronique et *carie superficielle*. Symptômes. Formation d'ostéophytes. Formes ossifiantes, suppuratives. Notions anatomiques sur la carie. Étiologie. Diagnostic. Combinaison de diverses formes entre elles.

MESSIEURS,

Les inflammations chroniques des os et du périoste, que nous allons étudier à présent, sont beaucoup plus communes que les inflammations aiguës; on rencontre le plus souvent la *périostite chronique*, assez fréquemment combinée avec la *carie superficielle*. Cette périostite chronique peut arriver à résolution dans ses premières périodes, elle peut aussi passer à la suppuration avec ulcération de la surface de l'os, enfin un dépôt osseux de nouvelle formation peut se faire à la surface comme complication de la périostite, car une périostite qui date de longtemps ne reste jamais sans influence sur l'os. Envisageons d'abord les symptômes de la *périostite chronique*. Une légère douleur et un gonflement modéré de la partie affectée sont les premiers symptômes que l'on aperçoit dans la plupart des cas; en même temps il y a un léger trouble des fonctions, surtout dans les cas où la maladie se montre à une des extrémités. Les douleurs spontanées sont ordinairement très-faibles ou manquent entièrement. La pression occasionne cependant une douleur plus vive, et simultanément on trouve que l'empreinte des doigts reste marquée pendant un certain temps dans la peau, ce qui indique le caractère œdémateux du gonflement de cette dernière. A cette période, le mal peut rester longtemps stationnaire et rétrograder avec la même lenteur qu'il a mise à se développer. Vous devez considérer comme particulièrement affectée la couche de tissu cellulaire lâche du périoste. Là existe la dilatation vasculaire, l'infiltration séreuse et plastique.

Il se peut cependant que des symptômes tout à fait pareils se manifestent dans la périostite accompagnée d'ostéite superficielle, à cela près que dans ce dernier cas les douleurs spontanées sont ordinairement plus intenses; la nuit surtout, les malades ressentent des douleurs violentes, térébrantes et lancinantes. Lorsqu'un pareil processus a persisté pendant des mois et suit ensuite une évolution régressive, l'os affecté est devenu plus épais et bosselé à la surface. Si l'occasion vous est donnée d'examiner anatomiquement un cas semblable, vous trouvez les altérations suivantes : les deux couches du périoste ne peuvent plus être exactement distinguées l'une de l'autre, et se trouvent trans-

formées en une masse lardacée d'une consistance assez ferme; au microscope, vous trouvez la membrane formée par un tissu conjonctif richement pourvu de jeunes cellules et parcouru par des capillaires dilatés, plus ou moins augmentés en nombre. Ce périoste hypertrophié se détache plus facilement de la surface osseuse que le périoste normal; l'os sous-jacent (supposons un os long, par exemple, le tibia) est couvert de petites éminences d'une forme particulière, analogues à des stalactites. Si vous sciez l'os en cet endroit, vous trouvez que sur la surface, encore très-reconnaissable, de la substance corticale compacte, est superposée une couche d'une épaisseur très-variée de substance osseuse poreuse, évidemment de formation récente mais soudée très-intimement avec la couche corticale; néanmoins, si le processus n'est pas encore trop ancien, on peut la séparer en morceaux cohérents, par exemple, avec un ciseau.

Lorsque le processus dure depuis longtemps, la réunion entre les deux couches est très-intime; la masse osseuse superposée est devenue plus compacte au moins dans les cas où le processus pathologique a terminé son évolution. Arrêtons-nous un instant à ces conditions et cherchons d'où provient cette *masse osseuse nouvellement formée*. Elle peut s'être développée aux dépens de la face interne du périoste, ou aux dépens de la surface de l'os; la première supposition est généralement admise; on croit reconnaître, jusqu'à un certain point, dans ce travail, l'activité du périoste nouvellement excitée et telle qu'elle existe avant l'achèvement de la croissance des os, lorsque des couches osseuses se produisent sans cesse et régulièrement à la surface interne du périoste. On pourrait, d'après cette théorie, appeler la forme de périostite que nous venons d'indiquer et qui est accompagnée d'un développement d'*ostéophytes* (tel est le nom que l'on donne à la jeune masse osseuse déposée dans les processus inflammatoires), périostite *ossifiante* ou *ostéoplastique*, appellation dont je ferai usage, parce qu'elle est courte.

Cependant, je ne puis admettre que les ostéophytes aient leur point de départ essentiel dans le périoste; je suis, au contraire, convaincu qu'ils partent réellement de la surface osseuse, comme l'indique leur nom, dérivé du grec. Les ossifications, qui tirent leur origine du périoste, telles que nous les observons pendant la croissance des os, n'offrent, en effet, jamais une surface aussi bosselée que les ostéophytes, et si l'on examine attentivement, et dès le principe, le développement de ces derniers, on trouve que la surface osseuse y prend une part très-réelle. L'examen microscopique prouve que dans ce cas comme dans la suppuration et dans la formation des granulations à la surface de l'os, les petits vaisseaux qui pénètrent et qui sortent entourés de leur tissu conjonctif, végètent de dedans en dehors, et que cette néoplasie issue des canalicules de Havers ouverts à la surface de l'os fournit les premiers éléments autour desquels s'agrége la jeune masse osseuse. Ces nodosités granuleuses, destinées à s'ossifier, s'implantent, pour ainsi dire, de dedans en dehors dans l'épaisseur du périoste, qui ne joue qu'un rôle secondaire dans tout le processus. La forme des ostéophytes, souvent très-bizarre, dépend de la configuration des vaisseaux autour desquels tout ce jeune dépôt osseux s'est effectué. Je n'entends nullement attaquer ce fait incontestable que le périoste,

aussi bien que les autres parties situées dans le voisinage de l'os, peut produire de nouvelles masses osseuses, je veux seulement démontrer que la périostite dite ossifiante, envisagée de près, n'est qu'une ostéite superficielle, ostéoplastique. Au point de vue pratique, cette distinction subtile n'est d'aucune utilité. Les ostéophytes sont donc le résultat d'une irritation inflammatoire du périoste et de la surface osseuse; ils sont *identiquement le même produit que le cal dans les fractures* et prennent naisssance de la même manière. — Je profite de cette occasion pour vous faire remarquer que la périostite, exempte de suppuration et accompagnée seulement d'une formation d'ostéophytes, appartient surtout à quelques formes de la syphilis constitutionnelle. Les douleurs ostéocopes qui, dans la syphilis tertiaire, peuvent être excessivement violentes à la tête et au tibia, doivent presque toujours leur origine à ces sortes de périostites.

D'après mes observations, la plupart des périostites chroniques ont été au commencement ostéoplastiques, et tôt ou tard toutes les autres terminaisons sortent de là. Une forme très-fréquente est la périostite *suppurative*. Elle peut se manifester sans une participation bien évidente de l'os. Rappelez-vous les symptômes mentionnés précédemment : gonflement œdémateux de la peau, douleur vive à une pression profonde, et moindre pendant les mouvements de l'extrémité; cet état reste longtemps stationnaire, mais ensuite arrive petit à petit un gonflement plus considérable et une tumeur assez circonscrite et immobile, de consistance pâteuse; petit à petit la peau elle-même rougit, et la tumeur offre une fluctuation manifeste; quatre à six mois peuvent se passer ainsi, pendant lesquels la tumeur reste de nouveau stationnaire. La douleur est bien devenue un peu plus intense et les fonctions sont troublées davantage. Si l'on abandonne le processus à lui-même, l'abcès froid que l'on a désormais évidemment sous les yeux s'ouvre spontanément et il s'écoule un pus ténu, mêlé de flocons ou d'amas caséeux. Si vous introduisez une sonde dans l'étroite ouverture de l'abcès, vous arrivez dans une cavité tapissée de granulations. Si vous n'attendez pas l'ouverture spontanée de l'abcès et que vous fassiez auparavant une incision à la peau amincie, il est possible qu'il n'y ait pas de pus et que la tumeur fluctuante soit composée seulement d'un amas de granulations gélatineuses rouges; dans d'autres cas, il y a un peu de pus au centre; dans d'autres cas encore la tumeur est entièrement remplie de pus. — Ce que j'ai dit antérieurement des conditions anatomiques de l'inflammation chronique vous explique facilement les cas différents que vous rencontrez à l'ouverture de ces foyers inflammatoires. Supposez que dans le périoste, devenu le siége d'une infiltration séreuse et plastique, il se produise un abondant développement vasculaire, avec formation simultanée de jeunes cellules et transformation du tissu conjonctif en substance intercellulaire gélatineuse, cette membrane se trouvera transformée en une masse spongieuse de bourgeons charnus; cette dernière sera tôt ou tard liquéfiée en pus, et finalement il en résultera un abcès.

Si cette infiltration n'intéresse que le périoste et les parties molles qui le recouvrent, l'os reste assez intact; une certaine tendance à une néoplasie superficielle s'y manifeste par la production d'une couche d'ostéophytes au-dessous et à l'entour du foyer de la périostite. Cependant il n'est pas impossible que l'abcès guérisse lentement après l'évacuation du pus et que l'état normal extérieur se reproduise d'une manière assez complète. La périostite suppurée sans participation de l'os se présente parfois dans la pratique; cependant elle est assez rare. Il arrive bien plus fréquemment que l'os est atteint en même temps, ne serait-ce qu'à la surface, alors l'ostéite se combine avec la périostite, mais c'est une ostéite chronique, suppurative, ulcérative, une *carie superficielle*, et non une ostéite ossifiante. Les symptômes de cette carie diffèrent à peine de ceux d'une périostite suppurée, tant que l'abcès ne s'est pas ouvert en dehors; mais aussitôt cette ouverture faite, on peut pousser la sonde dans la partie superficielle de l'os que l'on sent rongé, rugueux et friable; mais la carie existe dans la profondeur bien avant que l'abcès ne soit ouvert, le processus marchant insidieusement dans l'os; la carie existait peut-être déjà quand le périoste ne paraissait encore qu'infiltré, quand il consistait encore en une masse granuleuse, gélatineuse. La suppuration n'est donc pas nécessairement liée à la carie, quoique souvent elle s'y ajoute. Pour vous représenter mieux tout ce que je viens de dire, il vous faut étudier l'ostéite chronique sur des préparations anatomiques; l'évolution et la marche de cette affection ressemblent absolument au processus inflammatoire chronique des parties molles; cependant, la dureté et le peu de solubilité des os modifient un peu les conditions.

Dans le cours de ces leçons, nous avons déjà répété bien souvent que la néoplasie inflammatoire se développe dans le tissu affecté lui-même et qu'elle procède de ce tissu, que la fibre rigide du tissu conjonctif se transforme au milieu d'une production cellulaire abondante en une substance intercellulaire gélatineuse et même liquide. Comment cette transformation peut-elle s'opérer dans les os? Les cellules situées dans les corpuscules osseux étoilés ne peuvent pas augmenter facilement; aussi n'augmentent-elles pas, autant du moins que mes observations me permettent de l'affirmer. La néoplasie inflammatoire procède, ici comme dans la plupart des autres parties du corps, du tissu conjonctif, et, dans le cas particulier, de celui qui sert d'enveloppe aux vaisseaux situés dans les canalicules de Havers; ces cellules de tissu conjonctif se multiplient par scission en cas d'irritation inflammatoire. Mais ici l'espace est étroit, et si cette multiplication cellulaire se faisait énergiquement, le vaisseau se trouverait fortement comprimé; la circulation cesserait, la nutrition des jeunes cellules cesserait du même coup, et la mort de la partie affectée de l'os (la nécrose) en serait la conséquence. C'est, en effet, ce qui peut arriver; une nécrose superficielle peut ainsi se combiner avec la périostite; nous aurons l'occasion d'en parler plus tard. Cependant la prolifération cellulaire n'est, en général, pas assez rapide dans les canalicules de Havers pour amener une compression des vaisseaux, car nous avons affaire ici à un processus chronique. Ordinairement, l'os cède petit à petit, les canalicules de Havers deviennent de plus en plus larges, la substance corticale de l'os, si dense, devient poreuse. Dans les canalicules, élargis en vacuoles, s'accumulent les jeunes cellules avec leur tissu intercellu-

laire gélatineux et pourvu de vaisseaux abondants : il se produit une *végétation interstitielle de bourgeons charnus*. Supposez que le processus s'étende progressivement, alors le tissu osseux disparaît de plus en plus, la portion malade de l'os peut même se dissoudre entièrement et le néoplasme inflammatoire se substitue à l'os. Si vous faites macérer un tel os, vous trouvez à l'endroit malade une perte de substance à parois rugueuses, poreuses, corrodées; à la place de cette perte de substance était situé le néoplasme inflammatoire qui occupait le vide laissé par l'os. Remarquez bien que jusqu'ici il n'est pas encore question de pus; cependant le néoplasme inflammatoire peut suppurer plus tard; dans ce cas vous avez un *abcès froid* situé à la surface de l'os, et dont les parois peuvent cependant être entièrement tapissées de granulations.

Si vous m'avez attentivement suivi jusqu'à présent, vous vous êtes aperçus que le tissu osseux joue un rôle entièrement passif dans tout ce processus; il est en quelque sorte consumé, et l'on est presque en droit de dire : l'ostéite chronique ou la carie n'est, à vrai dire, qu'une inflammation chronique du tissu conjonctif intra-osseux, avec fonte ou dissolution de l'os. Cette définition est, selon moi, fort juste, au moins dans la majorité des cas. Mais de quelle manière cette consomption de l'os peut-elle s'opérer? L'examen microscopique ne pourrait-il pas nous apprendre si la cellule osseuse elle-même se modifie ou non? Si vous retirez avec la pince une parcelle osseuse, une lamelle aussi mince que possible d'un foyer carieux, et que vous l'examiniez au microscope, vous trouverez dans beaucoup de cas les bords et les surfaces comme rongés; les corpuscules osseux n'ont subi aucun changement; la substance intercellulaire est peut-être un peu plus trouble qu'à l'état ordinaire, sans toutefois être sensiblement modifiée; une lamelle préparée, provenant du voisinage d'un pareil foyer, ne montre pas autre chose. Enlevez à la scie ou au couteau une partie du foyer carieux, faites lentement agir l'acide chromique sur l'os pour le priver de ses sels calcaires, et sur des coupes que vous rendrez transparentes par la glycérine, vous obtiendrez à peu près l'image suivante. (Voy. fig. 53.)

Les parcelles osseuses sont érodées sur leurs bords souvent d'une manière assez régulière, le jeune néoplasme végète dans l'intérieur de ces pertes de substance et à mesure qu'il poursuit son développement, la dissolution de l'os fait des progrès; les corpuscules osseux ne subissent aucun changement, ce n'est pas d'eux que part la dissolution, quelquefois on les reconnaît à moitié détruits sur le bord de la parcelle osseuse. Quant aux cellules qu'ils renferment, il n'est guère possible de savoir ce qu'elles deviennent; on ne peut plus les distinguer au milieu des jeunes cellules innombrables de la néoplasie inflammatoire avec lesquelles elles se confondent; il est possible qu'une fois sorties de leur prison, elles contribuent à l'hyperplasie cellulaire par voie de scission, il se peut aussi qu'elles périssent; dans tous les cas, elles ne contribuent pas à la fonte osseuse, s'il est permis de tirer cette conclusion de l'intégrité de leur forme dans l'os carié. Mais l'agent dissolvant lui-même n'a pas été découvert jusqu'à présent. Les os vivants aussi bien que les os morts peuvent être dissous dans une certaine mesure par les granulations osseuses

interstitielles. Je vous ai raconté antérieurement, en vous parlant de l'opération de la pseudarthrose par l'implantation de bâtonnets d'ivoire, que ces bâtonnets deviennent rugueux et cariés à leur surface; le processus est, dans ce cas, absolument le même et prête un fort appui à l'opinion d'après laquelle l'os lui-même ne contribue pas à sa dissolution dans la carie, mais joue dans ce processus un rôle tout à fait passif. Pour ne pas m'exposer au reproche de n'admettre que cette seule forme de la fonte osseuse, dans laquelle les excavations mentionnées se présentent à la surface, je dois rappeler qu'antérieurement déjà j'ai fait observer que les bâtonnets d'ivoire, dans l'opération des pseudarthroses, ne deviennent *pas toujours* rugueux à leur surface, mais qu'ils restent quelquefois polis tout en ayant perdu de leur masse, comme cela peut

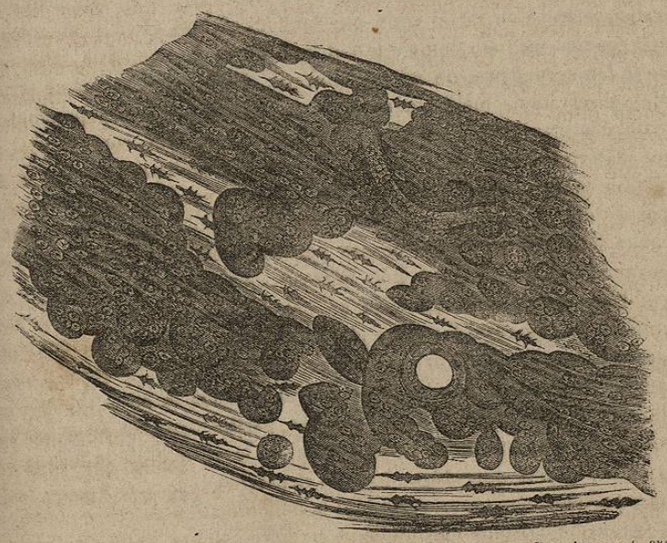

Fig. 53. — Surface de section d'une partie d'os carié. Carie fongueuse. Grossissement, 350.

être prouvé lorsqu'on les pèse avant et après l'opération. — Le phosphate et le carbonate de chaux qui forment, comme on sait, les éléments essentiels des os, ne peuvent probablement être dissous que par des acides; il y a peut-être une formation d'acide lactique ou d'acides gras qui dissolvent le phosphate et le carbonate de chaux, de cette façon le lactate de chaux soluble serait absorbé et entraîné par les vaisseaux. *Ceci n'est jusqu'à présent qu'une simple hypothèse*, que je ne prétends nullement vous imposer; si je la mentionne, c'est que je n'en ai pas de meilleure à vous offrir. Dans le pus décomposé, il y a de l'acide lactique, mais il ne s'agit pas, dans ce cas, d'un pus semblable; l'expérience nous apprend, d'ailleurs, que dans les suppurations abondantes de l'os la disposition à la fonte osseuse est très-faible et la disposition à la nécrose beaucoup plus considérable. Nous nous trouvons ici en face d'une question irrésolue; le secret de la dissolution osseuse dans la carie (et j'ajouterai aussi

dans la formation physiologique des espaces médullaires) n'a pas été révélé jusqu'à présent par la chimie. — Les phénomènes morphologiques offerts par l'os carié, désignés très-judicieusement par Volkmann du nom de *corrosion lacunaire*, et découverts pour la première fois par Howship, sont aujourd'hui généralement admis, tel que je vous les ai exposés, bien qu'autrefois d'autres opinions aient régné sur ce sujet; vous les trouverez exposées, si cela peut vous intéresser, dans la pathologie cellulaire de Virchow et dans l'atlas de Förster.

Il y a cependant encore une supposition à examiner. Il serait, en effet, très-admissible que la substance osseuse, cessant d'être nourrie, commençât à se désagréger et à se réduire en parcelles infiniment petites, en poussière impalpable. On pourrait même prétendre que ce doit être là le fait primitif dans l'ulcération osseuse ou carie; ceux qui dans les ulcères de la peau considèrent la désagrégation du tissu comme le fait primitif et la néoplasie inflammatoire comme le fait secondaire, ne manqueront pas d'appliquer le même principe à l'os. Mes observations me permettent de me prononcer énergiquement contre une semblable manière d'envisager le processus ulcératif, comme déjà je l'ai exprimé antérieurement, et il m'est impossible d'appliquer aux os ce qui est inadmissible pour les parties molles. Cependant, il est hors de doute que quelques parties de l'os peuvent aussi se réduire en petits fragments et que dans une ostéite suppurée on trouve de ces petites parcelles osseuses dans le pus. Ici nous aurions donc affaire à une nécrose sous une forme infiniment petite; une semblable mortification du tissu se présente dans les parties molles, dans l'inflammation aiguë aussi bien que chronique. Sans doute vous vous souvenez que nous en avons parlé. Dans tous les cas, ce n'est pas la règle dans la carie, et le fait ne se présentera qu'occasionnellement dans la carie suppurée. Dans cette dernière il peut même arriver que des parties osseuses assez grandes se nécrosent; pour désigner cette combinaison de la carie et de la nécrose on se sert du nom de *carie nécrotique* (*caries necrotica*).

Jusqu'à présent nous avons considéré la dénomination de *carie* comme absolument synonyme d'ostéite chronique et de fonte osseuse, cette manière de voir est aujourd'hui assez répandue; autrefois, cependant, on ne se servait du mot « carie » que pour désigner l'ulcération accompagnée de suppuration, l'*ulcère osseux*. La connexion entre l'inflammation chronique et l'ulcération, dont nous avons démontré antérieurement l'existence dans les parties molles, se montre également entre l'ostéite chronique et la carie. Si vous voulez faire ressortir le caractère du processus inflammatoire d'une manière plus spéciale vous ajouterez les qualifications dont nous nous sommes déjà servis à propos des ulcères. Jusqu'à présent je ne vous ai parlé que de la carie superficielle; plus tard je vous entretiendrai aussi de la carie centrale, qui est à la première ce que l'ulcère en caverne est à l'ulcère superficiel. Quant au développement du processus ulcératif, je vous en ai fait dans les parties molles la démonstration sur l'ulcère fongueux, où prédomine la productivité. De même aussi vous avez appris à connaître déjà une *ostéite fongueuse* (la carie sèche de Virchow est simplement une carie sans suppuration), dans laquelle il n'est pas question encore de

la désagrégation du néoplasme inflammatoire chronique, mais dans laquelle l'os est le siége d'une végétation de tissu bourgeonnant interstitiel. *Cela n'arrive pas toujours, à beaucoup près, dans une mesure aussi élevée* que nous l'avons admis jusqu'à présent. Rappelez-vous l'ulcère atonique, torpide des parties molles, et la rapidité avec laquelle le néoplasme s'y liquéfie en pus ou subit la fonte caséeuse ou moléculaire ; si vous rapportez simplement ces phénomènes au néoplasme osseux, vous serez bien vite orienté; la carie aussi prend ce caractère; de cette façon il y a des formes *torpides*, *atoniques* de carie dans lesquelles la néoplasie ne parvient à dissoudre que fort peu de substance osseuse pour se terminer ensuite par une désagrégation ou une métamorphose caséeuse, et de cette façon on observe sur *l'organisme vivant une sorte de macération de l'os malade;* les parties molles dans l'intérieur de l'os subissent la fonte purulente; si cela arrive avant que l'os soit dissous, le fragment osseux entré en suppuration se nécrose. Ici encore la vascularisation incomplète du néoplasme contribue le plus à la désagrégation. La raison pour laquelle il se manifeste dans telle circonstance une carie fongueuse ou exubérante, dans telle autre, une carie atonique, doit être recherchée dans l'organisme malade lui-même. — Pour terminer ces considérations anatomiques, je veux encore vous signaler quelques exceptions concernant la manière dont s'opère la fonte osseuse et que R. Volkmann a plus spécialement étudiées dans ces derniers temps. Il distingue, sous le nom d'*ostéite vasculaire*, une forme dans laquelle les vaisseaux situés dans les canalicules de Havers servent de point de départ à une formation de nouveaux canalicules vasculaires qui traversent dans divers sens le réseau des lamelles, ce processus n'arrive pas à ces pertes de substance lacunaires que nous avons décrites antérieurement, bien que le résultat final soit également une fonte osseuse et une porosité consécutive de l'os. En outre, Volkmann décrit tout particulièrement une espèce de fonte osseuse, dans laquelle les trabécules de la substance spongieuse s'amincissent de plus en plus, sans que l'on puisse reconnaître au microscope la manière dont cet amincissement se produit. Ce genre de raréfaction osseuse (*fonte halistérétique*) existe positivement dans la carie; cependant il se présente encore plus souvent dans l'ostéomalacie, aussi que nous le verrons plus tard. Cette dernière forme de la fonte osseuse m'est parfaitement connue; quant à l'ostéite vasculaire, telle qu'elle est décrite par R. Volkmann, je ne suis pas encore parvenu jusqu'ici à l'observer.

L'inflammation chronique du périoste et des os a pour *causes principale* les affections constitutionnelles, dyscrasiques, et s'il est vrai qu'une violence, une contusion, une chute, etc., peuvent devenir la cause occasionnelle de pareilles maladies, la condition essentielle se trouve cependant placée dans la partie lésée ou dans tout l'organisme, car autrement le processus prendrait sa terminaison ordinaire comme toutes les inflammations traumatiques et aurait bientôt achevé son évolution. Si une cause traumatique provoque des processus inflammatoires insidieux, chroniques, il faut en chercher la cause, soit dans une disposition locale toute particulière, soit dans une disposition générale, et je ne connais, jusqu'à présent, aucune raison qui m'engage à émettre une autre opinion. En

général aussi il est rare qu'une périostite chronique, accompagnée de carie, prenne naissance à la suite d'une lésion traumatique ; ordinairement il n'est pas possible de constater l'existence de causes extérieures. — Parmi les dyscrasies que vous connaissez; la scrofulose et la tuberculose prédisposent surtout à la périostite et à l'ostéite chroniques ; et cette prédisposition conduit de préférence dans la scrofulose aux formes fongueuses et dans la tuberculose aux formes atoniques de la carie. On trouve dans les os de vrais tubercules, mais je ne sache pas qu'il en existe aussi dans le périoste et dans la couche corticale des os longs. — Très-souvent cependant, on rencontre aussi des cas de périostite chronique chez des individus qui ne portent aucune trace des dyscrasies sus-mentionnées et chez lesquels on ne trouve absolument aucune cause à signaler. Ainsi, chez les vieillards qui n'ont point de tubercules, il n'est pas rare de rencontrer la périostite avec carie dans ses formes les plus fâcheuses, les plus torpides .Cette circonstance ne renverse en aucune façon ce fait d'expérience que la maladie en question se rencontre très-fréquemment dans la scrofulose et dans la tuberculose, seulement elle nous rappelle de nouveau l'imperfection de nos connaissances étiologiques.

Si la carie fongueuse est surtout fréquente dans la scrofulose, cela n'implique pas que les formes torpides ne puissent également se rencontrer dans cette maladie ; combien ne voyons-nous pas d'enfants misérables et scrofuleux affectés des ulcères les plus torpides ? Quand tout l'organisme se détériore, la néoplasie inflammatoire dans l'os devra nécessairement s'en ressentir chez les enfants morts de carie, vous trouverez presque toujours les formes atoniques, car chez eux le néoplasme s'est déjà désagrégé et l'os malade a été macéré avant la mort, vers la fin de la vie, quand la nutrition était déjà profondément altérée. Les anatomo-pathologistes qui n'étudient la carie que sur la table de dissection connaissent mal la forme fongueuse ou la considèrent comme la moins commune; mais si l'on examine les parties osseuses cariées, enlevées par l'opération et surtout les extrémités articulaires reséquées chez les enfants, c'est-à-dire au moment où le processus est dans son développement complet, on apprend à envisager la chose tout autrement que devant la table de dissection et dans les cabinets d'anatomie, où l'on conserve presque exclusivement des os macérés. — Si je n'ai parlé ici que de carie fongueuse et de carie atonique, c'est que je n'ai entendu signaler que les deux termes extrêmes, à savoir le néoplasme exubérant et le néoplasme tendant vers une rapide destruction; il va sans dire qu'entre ces deux extrêmes sont placés encore divers autres degrés de vitalité. — Le but de ces leçons n'est pas de décrire exactement toutes les nuances que peut offrir ce processus, comme cela se fera dans la clinique ; c'est, au contraire, sur des types bien saillants que vous devez apprendre à connaître le tableau des maladies. Votre intelligence doit s'appliquer à considérer ces matières dans leur ensemble ; je ne dois donc entrer dans le détail du processus qu'autant que cela devient nécessaire pour la compréhension anatomique.

Comment reconnaître si le processus carieux que nous n'avons diagnostiqué jusqu'à présent qu'à l'aide de la sonde a, dans un cas donné, le caractère exubérant ou le caractère torpide ? Voilà ce que vous allez me demander avec raison, cela devant exercer sans doute une influence sur la thérapeutique, absolument comme la même distinction a son importance pour le traitement des ulcères. Oui, certes, et non-seulement sur la thérapeutique, mais encore sur le pronostic ; car une carie à caractère franchement torpide offre décidément moins de chances de guérison que la carie fongueuse, quand ce ne serait que parce qu'elle se rencontre de préférence chez les sujets chétifs et mal nourris et chez les vieillards. La distinction n'est pas difficile; dans les formes plus particulièrement exubérantes, le gonflement des parties molles, du périoste, de la peau, et surtout de la capsule articulaire, quand le mal a son siége aux extrémités articulaires, est souvent très-considérable ; toutes ces parties offrent une consistance mollasse au toucher; s'il y a des ouvertures cutanées, vous les voyez recouvertes de granulations fongueuses, il s'en échappe un pus muqueux, visqueux, semblable à la synovie. Si vous examinez à la sonde, vous ne trouvez aucun os dénudé, il faut que vous poussiez le stylet à travers les granulations, souvent assez profondément, pour sentir l'os devenu friable. — Dans les formes essentiellement atoniques, il y a peu de gonflement, la peau est mince, rouge, souvent décollée, les bords des ouvertures sont tranchants, comme coupés à l'emporte-pièce ; il s'échappe un pus mince, séreux, quelquefois fétide, même ichoreux ; en introduisant la sonde, vous arrivez immédiatement sur l'os dénudé et rugueux, dont les parties molles ont déjà été détruites par la suppuration ou par la macération. Tels sont, dans la série des différentes modifications de la carie, les deux tableaux extrêmes entre lesquels se placent bien des degrés intermédiaires.

Je pense que vous vous faites maintenant une idée bien claire de la carie superficielle. — Résumons brièvement ce que nous savons jusqu'à présent des maladies chroniques du périoste et des os : nous avons vu une périostite chronique, ossifiante (avec formation d'ostéophytes sans suppuration), ensuite une périostite suppurée seule, et enfin cette même maladie combinée avec l'ostéite superficielle, la carie. Mais il se peut encore qu'une périostite ossifiante se combine avec la périostite suppurée et la carie, cette combinaison est même assez fréquente, c'est-à-dire que des ostéophytes se forment tout à l'entour d'un foyer de carie. Examinez un certain nombre de préparations d'articulations affectées de carie, et vous trouverez tout autour des parties détruites des ostéophytes partant de la surface de l'os; la périostite qui dans un endroit avait entraîné la destruction de l'os, a produit une néoplasie osseuse aux environs. Vous pouvez fort bien comparer cet état de choses à un ulcère à bords calleux; épaississement par néoplasie à la périphérie, désagrégation au centre. Toutefois, ce n'est pas dans les formes atoniques de la carie que l'on rencontre les ostéophytes périphériques ; il faut, au contraire, que pendant un certain temps au moins la maladie ait affecté le caractère exubérant; de même, ce n'est pas dans les ulcères tuberculeux torpides que l'on trouve des bords épaissis, mais uniquement dans ceux qui, pendant quelque temps au moins, ont été précédés d'une infiltration plastique et d'un épaississement de la peau. Ainsi donc nous retrouvons encore dans les os cette combinaison entre l'exubérance et la désagrégation, que déjà nous avons si souvent observée dans l'inflammation.