Enfin, lorsqu'il s'agit de cas où un os long est devenu malade dans son entier à la suite d'une périostite, d'une carie externe et interne, d'une nécrose partielle interne et externe, cas assez rares, du reste, il ne peut être question que d'une *extirpation de l'os en totalité* ou d'une amputation du membre atteint. Des extirpations de tout le radius ou de tout le cubitus, ou bien encore de tout le premier métatarsien, ont été faites souvent avec succès. Je connais même un cas où l'on avait enlevé l'humérus entier, en laissant toutefois dans la plaie le périoste épaissi ; mais le malade mourut, quelques mois après l'opération, d'une maladie interne, si je ne me trompe, de la maladie de Bright, de sorte que l'on ne pouvait prononcer aucun jugement sur les services que cette extrémité aurait rendus plus tard; la main pouvait, dans tous les cas, fonctionner, malgré l'absence de l'humérus, et cela eût toujours été un grand avantage pour le patient.

Quant à la carie des os spongieux courts et des épiphyses articulaires, elle se rattache si intimement aux maladies articulaires que nous devons nous réserver d'en parler plus tard.

Le traitement de cet état de marasme général, qui survient à la fin des maladies osseuses accompagnées de grandes suppurations, doit être dirigé selon les règles générales de l'art; nous devons faire en sorte que cet état redoutable ne se présente pas, ou au moins arrive le plus tard possible. Le devoir du médecin est toujours de conserver la vie aussi longtemps que l'art peut le permettre. Nous devons donc faire tout ce qui dépend de nous pour soutenir les forces même des individus presque sûrement perdus. Les moyens fortifiants, toniques, un régime analeptique, doivent être mis en usage dès l'instant que l'on aperçoit les premiers symptômes de l'amaigrissement et d'une altération de la nutrition; plus tard, on s'adresse inutilement à ces moyens. Chez les enfants et les jeunes gens, un jeune médecin peut facilement se tromper sur l'état réel des forces, et vous pourrez vous assurer assez souvent par vous-mêmes que des individus tout à fait misérables, réduits à l'état de squelette, anémiques au dernier degré, peuvent se rétablir d'une manière inattendue et merveilleuse, dès que l'extrémité malade qui semblait miner l'existence a été amputée; car je n'ai pas besoin de vous dire que dans ces cas on doit *rarement* espérer le succès d'une résection. Il faut être en présence d'un cas donné pour pouvoir dire avec une certaine assurance, qui même alors n'a pas le caractère de la certitude, jusqu'où il est permis de pousser le principe de la conservation des membres au moyen de la résection des parties osseuses affectées.

TRENTE-CINQUIÈME LEÇON

DE LA NÉCROSE.

Nécrose. — Étiologie. — Notions anatomiques sur la nécrose totale et partielle. — Symptomatologie et diagnostic. — Traitement. — Séquestrotomie.

MESSIEURS,

Déjà plusieurs fois je vous ai parlé de la *nécrose*, et vous savez que l'on entend par là la gangrène osseuse, la mort d'un os ou d'une portion d'os ; d'un autre côté, je vous ai déjà appris que l'os nécrosé a reçu le nom de *séquestre*. Vous savez de plus que la nécrose peut se manifester aussi bien consécutivement à des processus aigus que coïncider avec des processus ulcératifs, et constituer, dans ce dernier cas, ce que l'on est convenu d'appeler la *carie nécrotique* (*caries necrotica*).

La cessation de la circulation est la cause immédiate de la nécrose, comme elle détermine la mort de toute autre partie du corps, tandis que la suppression de l'activité nerveuse n'agit pas assez fortement pour produire la mort locale, bien que l'on observe assez souvent un trouble de la nutrition, une atrophie des os dans les parties paralysées. La nécrose peut être provoquée indirectement par divers accidents, que nous allons résumer ici succinctement :

1. *Influences traumatiques.* — De ce nombre sont la forte commotion et la contusion de l'os même sans plaie extérieure. Le processus est le suivant : la lésion que nous venons de nommer détermine des extravasats dans la moelle osseuse et aussi dans les os spongieux, peut-être même dans la substance osseuse compacte, d'autres fois sous le périoste ; lorsque ces ruptures vasculaires sont trop étendues pour que le dommage puisse être réparé par la circulation collatérale si difficile à établir dans les parties osseuses, une partie de l'os ne recevra plus de sang; elle mourra, et il se développera, selon le cas, une nécrose centrale, superficielle ou totale (cette dernière plus facilement dans les petits os). L'os mort joue le rôle d'un corps étranger dans l'organisme ; cependant il adhère encore dans la continuité avec l'os sain : nous avons déjà dit antérieurement que cette séparation du séquestre d'avec la partie saine se produit par la fonte de la substance osseuse sur la limite du tissu vivant. — Dans un autre genre de lésion la surface osseuse a été mise à nu, ou bien un os est divisé par un trait de scie; dans ce dernier cas, le plan de section devient une surface osseuse. Dans les fractures compliquées il se peut encore qu'un fragment osseux soit tellement dégarni de parties molles, par conséquent tellement privé

de circulation, qu'il se nécrose. Déjà nous avons dit antérieurement que l'os dégarni ne se nécrose pas toujours, pas plus que les surfaces de section des os sciés; que l'os peut au contraire produire immédiatement des granulations aussi bien que les parties molles. Malgré cela, une nécrose superficielle et partielle se présente assez souvent après les causes que nous venons de citer, soit que des coagulations étendues se produisent dans les bouts des vaisseaux osseux lésés, soit qu'une suppuration très-aiguë comprime les vaisseaux des canicules de Havers et les détruise par la fonte purulente.

2. La *périostéite* et l'*ostéite aiguës*, l'*ostéomyélite*, sont des causes très-fréquentes de nécroses, souvent très-étendues, quelquefois même totales, des grands os longs. En cas de suppuration du périoste, l'afflux du sang par les vaisseaux qui passent du périoste dans l'intérieur de l'os est supprimé de fait; si la suppuration se continue le long des canalicules de Havers, jusque dans la moelle, et que cette dernière y participe, la nécrose devient inévitable et s'étendra aussi loin que le processus inflammatoire. La même chose arrivera en cas d'ostéites et d'ostéomyélites primitives aiguës, lorsqu'elles sont suivies de périostéite.

3. L'*ostéite* et la *périostéite chroniques* peuvent se compliquer de nécrose, lorsque, d'une manière tout à fait analogue à ce qui se passe dans le processus aigu, la suppuration, la réduction du néoplasme inflammatoire en détritus, ou transformation caséeuse, s'étendent jusque dans l'intérieur de l'os et portent une telle atteinte à la circulation, qu'une partie ne peut plus être nourrie, et doit par conséquent se nécroser; les formes atoniques de la carie entraînent plus facilement la nécrose que les formes fongueuses, comme du reste cela a été dit antérieurement.

Une nécrose admise plutôt en théorie qu'observée en pratique, est celle que l'on suppose due à la thrombose ou à une embolie du tronc principal d'une artère nourricière de l'os. Jusqu'à présent ce genre de nécrose n'a pas été constaté bien positivement par des autopsies sur l'homme; il est d'ailleurs très-problématique, parce que l'afflux artériel de l'os achevé se fait de tant de côtés à la fois que l'oblitération d'un tronc ne suffit pas pour interrompre complétement la circulation dans une partie un tant soit peu considérable de l'os. Bien que la circulation collatérale dans l'os ne puisse pas, pour des raisons toutes mécaniques, se manifester par une dilatation des vaisseaux, les communications fréquentes, la disposition spéciale et la répartition uniforme des capillaires, même dans la substance corticale solide, ont cependant pour effet que l'afflux, s'il se trouve supprimé d'un côté, se fait avec facilité par une autre source; il n'y a pas dans l'os comme dans la peau, par exemple, des réseaux et des groupes capillaires bien distincts : au contraire, tous les vaisseaux capillaires communiquent ici les uns avec les autres d'une manière non interrompue, comme dans le muscle. On a fait des expérimentations sur des lapins, consistant à obturer avec une pointe le trou nourricier de la partie supérieure du tibia, et l'on a vu ensuite une nécrose partielle se déclarer autour de la pointe. J'ai répété ces expériences, et je suis arrivé aux mêmes résultats en enfonçant la pointe dans une partie quelconque de l'os; je crois donc que cette nécrose

artificielle ne peut trouver son explication que dans la manière dont la lésion osseuse a été produite.

Il me paraît convenable d'entrer maintenant dans les détails anatomiques de la nécrose, surtout de celle qui succède à la périostéite et à l'ostéomyélite aiguës. Antérieurement déjà je vous ai dit à différentes occasions, entre autres quand il a été question du processus curatif des fractures et que je vous ai fait l'exposé de l'ostéite et de la périostéite chroniques, que les parties qui environnent ces foyers morbides prennent toujours plus ou moins part à l'affection, et que cette participation se trahit par une production, à la surface de l'os, d'un néoplasme osseux, d'ostéophytes; en d'autres termes, que le périoste, et même les parties environnantes, lorsqu'il s'agit de la formation du cal après les fractures, prennent une part très-essentielle à cette néoplasie osseuse. Cette néoplasie, qui produit la guérison solide après les fractures, n'est au contraire qu'un fait purement accessoire dans l'ostéite et la périostéite chroniques, et n'a par conséquent aucune importance ultérieure. Dans les nécroses superficielles il en est à peu près de même. Quand autour du foyer morbide (soit pendant le travail d'exfoliation d'un os crânien poli, soit pendant la conversion en séquestre de la surface de section formée par un trait de scie), l'os est épaissi par des dépôts d'ostéophytes aux environs du séquestre, cette circonstance n'a aucune conséquence pratique. Dans les fractures compliquées, il en est déjà autrement; s'il se présente une nécrose des extrémités des fragments ou d'éclats osseux plus ou moins complétement détachés, non-seulement la néoplasie osseuse qui se déclare dans le voisinage contribue à augmenter la solidité future de l'os, mais il peut encore arriver que le séquestre soit tout à fait entouré de ces végétations osseuses nouvelles, et que l'on soit obligé de l'enlever artificiellement. *La néoplasie osseuse dont il est ici question prend surtout une haute signification dans la nécrose totale intéressant toute une diaphyse; elle sert alors à remplacer l'os perdu.* C'est ce processus si important, cette admirable disposition de la nature, que nous devons à présent examiner de plus près. Supposons qu'il s'agisse d'une périostéite et d'une ostéomyélite totales aiguës avec nécrose de la diaphyse, par exemple, au tibia. Tout le périoste et la moelle sont détruits par la suppuration : dans l'intérieur de l'os, le pus se réduit en détritus ou se putréfie purement et simplement; le pus provenant du périoste a perforé la peau en plusieurs endroits, de dedans en dehors. Dans toute l'épaisseur de la diaphyse la circulation est supprimée; *la diaphyse entière n'est plus qu'un séquestre.* Vue sur une coupe longitudinale, voici l'aspect qu'elle présente (fig. 54) : *a* représente le séquestre; *bb*, ses limites supérieure et inférieure; *cc*, le pus qui le baigne et se fraye des passages en *dd* et se vide par là. La couche la plus ombrée *ee* forme la paroi du grand foyer purulent; elle consiste en tissu devenu le siége d'une infiltration plastique (tissus conjonctif, tendineux ou musculaire infiltré); sa face interne, dirigée du côté du séquestre, supporte une couche de granulations, comme dans toute cavité purulente, et ces granulations produisent sans cesse du pus nouveau par leur surface dirigée du côté de l'os. Je vais immédiatement vous faire observer que cet exposé, comme déjà celui de la périostéite aiguë,

s'écarte de celui d'autres chirurgiens et anatomistes, qui admettent que la partie tendineuse du périoste est écartée de l'os par le pus, absolument comme l'épiderme est soulevé dans une ampoule. Cette manière de voir pèche, en ce sens que la partie tendineuse du périoste n'est pas assez élastique pour se laisser soulever rapidement comme une vésicule épidermique, et que ce soulèvement devrait faire défaut aux endroits où il n'y a pas de périoste, c'est-à-dire là où les tendons s'insèrent à l'os; mais il n'en est pas ainsi. L'inflammation et la suppuration commencent d'une part *dans la partie superficielle de l'os*, de l'autre *dans la partie molle du périoste* ou dans sa couche extérieure. La couche tendineuse y participe peu, elle est plutôt détruite en grande partie par une sorte de désagrégation; je puis invoquer à l'appui de cette assertion des autopsies bien concluantes. Les anatomistes et chirurgiens qui croient à un soulèvement du périoste considèrent par conséquent la couche *ee* comme un périoste infiltré et épaissi; cela n'est vrai qu'en partie : il se peut qu'une partie

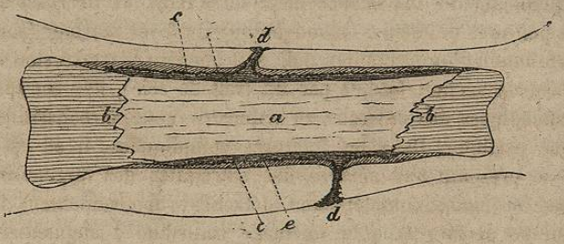

Fig. 54. — Nécrose totale de la diaphyse d'un os long. — (Dessin schématique.)

du périoste n'ait pas été détruite par la suppuration et contribue à former cette couche; cependant d'autres parties circonvoisines peuvent également être indurées par infiltration plastique, au point de former une membrane pyogénique solide, comme cela se voit souvent dans les abcès des parties molles. Ceux qui attribuent au périoste la faculté exclusive et essentielle de produire du tissu osseux ne verront ici, pour des raisons théoriques, que du périoste épaissi, car c'est dans cette couche *ee* que la formation osseuse aura lieu plus tard. Mais déjà, en parlant de la formation du cal dans les fractures, nous avons vu que dans d'autres parties molles, voisines de l'os, du tissu osseux peut, en certaines circonstances, être produit en assez grande quantité, par conséquent rien n'oblige à ne voir que du périoste dans cette couche épaissie de la cavité purulente. — Mais nous anticipons! Revenons à notre exemple. La cavité purulente autour du séquestre ne pourra se fermer que lorsque le séquestre en sera sorti; mais ce dernier adhère encore par ses deux bouts. La manière dont la séparation se fait vous est déjà connue; aux points *bb* une production interstitielle de granulations prend naissance sur la limite de l'os vivant, là l'os est consumé en quelque sorte dans une faible étendue, si bien que finalement la substance osseuse est remplacée entièrement dans ces points par un tissu bourgeonnant, mou, entraînant nécessairement la séparation du séquestre; les granulations qui naissent dans cet endroit se fondent également en partie, elles se ramollis-

sent, se transforment en pus, et dès ce moment le séquestre est détaché et flottant dans la cavité remplie de granulations exubérantes. Cette séparation du séquestre met beaucoup de temps à s'accomplir dans les gros os longs, ordinairement plusieurs mois, parfois même au-delà d'un an; jusque-là le pus s'est toujours écoulé par les perforations de la peau; si vous faites pénétrer la sonde à travers ces ouvertures, vous sentirez la surface ordinairement lisse de la diaphyse. Mais pendant ce travail de séparation du séquestre, il s'est passé au voisinage immédiat des phénomènes qui doivent attirer toute notre attention. Dans la couche épaissie de la cavité purulente *ee* s'est formé un jeune tissu osseux qui s'étend partout uniformément autour du séquestre et dans toute sa longueur; cette couche épaissie s'attache à la dyaphyse en s'unissant au périoste ou à la capsule articulaire, la néoplasie osseuse s'y étend également, si bien que la capsule osseuse est intimement confondue avec la diaphyse en haut et en bas. Plus le séquestre séjourne longtemps dans la cavité, plus l'épaisseur de la

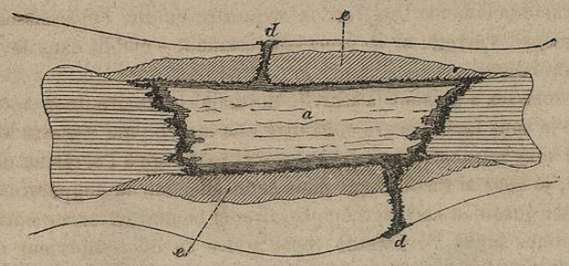

Fig. 55. — Nécrose totale de la diaphyse d'un os long; séquestre détaché, étui osseux nouvellement formé. (Dessin schématique.)

capsule osseuse augmente ; avec le temps cette augmentation devient énorme : elle peut aller jusqu'à un demi-pouce au bout de quelques années, si jusque-là le séquestre n'a pas été retiré. Cette capsule consiste au commencement en une masse osseuse et poreuse, mais plus tard elle devient de plus en plus compacte et solide. Il s'est donc formé autour du séquestre un véritable moule tel qu'on le fait en plâtre, quand on veut reproduire un corps quelconque; mais le moule osseux a quelques ouvertures par lesquelles le pus s'écoule, et qui ne peuvent pas se fermer, parce que l'écoulement continuel du pus s'y oppose. La figure 54 prend maintenant l'aspect de la figure 55 :

Le séquestre *a* est détaché et baigné par le pus que sécrètent les granulations déjà mentionnées antérieurement; *dd* représentent les fistules qui conduisent dans la cavité purulente (on leur a donné le nom de *cloaques*) ; *ee* est la capsule osseuse, ou, si l'on veut, l'*étui osseux* produit par l'ossification de la paroi épaissie de l'abcès. — L'épaississement de cet étui irait toujours en augmentant, si l'irritation exercée par le séquestre durait toujours. Supposez maintenant que le séquestre soit extrait de la cavité dans laquelle il est emprisonné (vous verrez plus tard de quelle manière), vous comprenez que, bien que l'os soit privé de toute sa diaphyse, sa continuité n'est cependant pas interrompue, parce que la capsule osseuse nouvellement formée remplace la

partie éliminée. — Mais que doit-il arriver après cela? La cavité où était logé le séquestre continuera-t-elle à suppurer ? Non. Si tout marche normalement, cette cavité, comme d'autres semblables dans la carie centrale, se remplira de granulations ; ces granulations s'ossifient, et l'os est restitué complétement, au moins quant à la forme. Se reproduit-il dans ces cas une cavité médullaire comme après la guérison des fractures? Cela n'a pas encore été constaté par des observations directes, mais cependant paraît probable d'après les lois de l'analogie. La guérison de ces cavités après l'élimination du séquestre, exige souvent des mois et des années ; quelquefois elle ne se fait jamais complétement, surtout lorsque les individus sont atteints d'une affection générale, ou que leur organisme entier est devenu malade par la longue suppuration que ce processus entraîne. Il n'est pas rare que l'albuminurie se développe dans le cours de ces suppurations osseuses de longue durée ; mais la maladie apparaît alors sous une forme assez bénigne, qui est peut-être curable, ou disparaît plus tard spontanément. Une fois le séquestre enlevé, l'épaississement de la capsule osseuse s'arrête, et le processus ossifiant s'établit dans la cavité remplie de granulations.

Vous connaissez à présent la marche normale, ordinaire de la nécrose totale. Il faut que je vous fasse encore connaître une marche qui s'écarte de celle que je viens de vous retracer. Vous devez vous rappeler qu'à l'occasion de la périostéite aiguë, je vous ai raconté que dans cette affection la suppuration peut s'étendre même jusqu'au cartilage épiphysaire, si ce dernier existe encore, comme chez les jeunes sujets. Si pareille chose arrive au bout supérieur ou inférieur (cas excessivement rare d'ailleurs), le séquestre est naturellement détaché par le fait même, et détaché si prématurément, qu'il n'a pas encore pu se reformer un nouvel os autour de la cavité purulente, ou qu'au moins, s'il existe, ce nouvel os est excessivement faible. Si dans ce moment on extrait l'os nécrosé, il n'a pas encore pu être remplacé, et il ne le sera pas par la suite, parce que l'irritation nécessaire fait défaut : or, cette irritation nécessaire pour la production osseuse est fournie par le séquestre lui-même, aussi longtemps qu'il est encore contenu à l'état de corps étranger dans la capsule ; dans les conditions que nous venons d'indiquer, l'extrémité atteinte sera donc privée d'os et hors d'état de servir, si l'on se hâte trop de retirer le séquestre. Lorsque le cartilage épiphysaire entre en suppuration d'un seul côté, par exemple au bout inférieur, le séquestre reste encore fixé en haut, et il faut qu'en cet endroit la fonte osseuse s'effectue lentement, comme à l'ordinaire. Il peut cependant arriver, comme je l'ai une fois observé à la cuisse, que le bout inférieur, détaché de la diaphyse, appuie fortement contre la peau de dedans en dehors, au point de la perforer lentement et de faire issue à l'extérieur ; la partie inférieure de la diaphyse du fémur était alors tirée en haut par les muscles, ce qui communiquait au membre un aspect représenté par la figure 56.

Le séquestre retiré plus tard avait la forme de la figure 57.

La formation osseuse nouvelle étant assez forte pour supporter plus tard le poids du corps, le genou fut étendu pendant le sommeil produit par le chloroforme, et la guérison complète ne se fit pas longtemps attendre. J'ai vu se pro-

duire un cas tout à fait pareil à l'extrémité inférieure de l'humérus. Dans les deux cas, l'articulation, *comme cela arrive ordinairement quand la nécrose se fait dans le voisinage des articulations*, avait beaucoup souffert, et il se produisit une roideur absolue. — Alors même que le séquestre n'est pas éli-

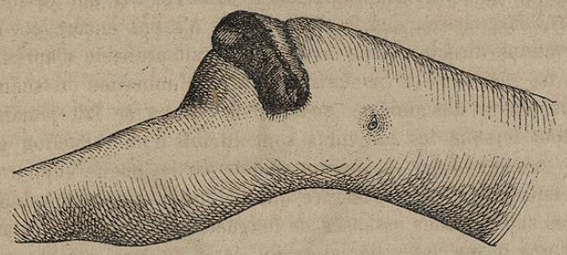

Fig. 56. — Nécrose de la moitié inférieure de la diaphyse du fémur, avec séparation du cartilage épiphysaire et perforation de la peau.

miné de trop bonne heure par le ramollissement du cartilage épiphysaire, il peut arriver, sous l'influence de certaines conditions que nous ne connaissons pas exactement, que la nouvelle formation osseuse soit très-faible : dans ces cas l'os nouveau, au lieu d'être, après l'élimination du séquestre, tout à fait solide,

Fig. 57. — Le séquestre extrait de la figure 56.

reste flexible à un endroit ; on se trouve donc là en présence d'une pseudarthrose de l'os nouveau. J'ai vu deux cas de ce genre sur le tibia ; j'ai guéri l'un complétement en enfonçant à l'endroit faible de l'os nouvellement formé des bâtonnets d'ivoire que je renouvelai à plusieurs reprises, pour forcer continuellement l'os à produire de nouveau : le but fut atteint complétement au bout de huit mois, et le jeune garçon, alors âgé de douze ans, se promène aujourd'hui entièrement rétabli.

Des nécroses plus fréquentes que celles que nous venons de décrire comme intéressant la diaphyse entière sont les *nécroses partielles*, qui peuvent comprendre toute l'épaisseur ou seulement la moitié de la circonférence, selon l'étendue de l'ostéomyélite et de la périostéite. Vous pouvez facilement rapporter à ces nécroses partielles tout ce qui a été dit plus haut de la nécrose totale. Citons encore un exemple. Qu'une périostéite ait gagné sur un fémur une partie de la diaphyse, et qu'ensuite cette partie se soit nécrosée (voyez fig. 58 et 59). Soient : *a*, le séquestre ; *bb*, ses limites ; *cc*, la cavité purulente ; *d*, la perforation en dehors ; *ee*, la paroi épaissie et en voie d'ossification de la cavité purulente. Quelques mois plus tard on trouve (fig. 59) : *a*, le séquestre détaché