qui doit être éliminé ; *ee*, la masse osseuse nouvellement formée destinée à remplacer la portion perdue de l'os ; l'os nouveau recouvre naturellement aussi le séquestre en avant ; mais il a fallu en faire abstraction sur le dessin, de même que sur les figures 54 et 55 pour rendre le séquestre visible.

Les faits que vous avez appris à connaître ici s'appliquent aussi à la *nécrose des os plats et des os spongieux courts ;* cependant je dois ajouter que, dans la

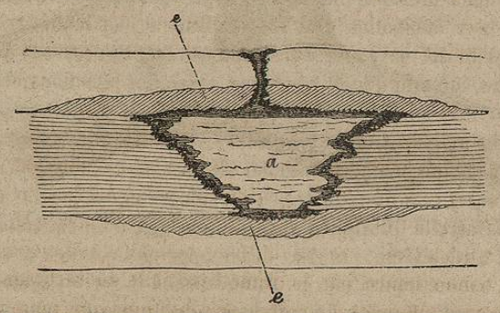

Fig. 58. — Nécrose partielle d'un os long. — (Dessin schématique.)

nécrose de ces os, la néoplasie osseuse est beaucoup plus faible ; que souvent même elle manque absolument, parce que tout le processus inflammatoire est très-souvent de nature dyscrasique, et que par conséquent il s'écarte quelque-

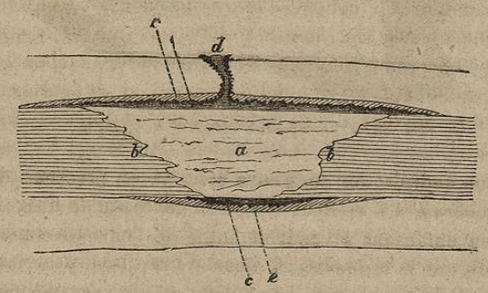

Fig. 59. — Figure 59 à une période ultérieure avec néoplasie osseuse. — (Dessin schématique.)

fois extrêmement du type normal. En général, la néoplasie inflammatoire prend vite dans la nécrose des os spongieux le caractère ulcérant, et l'on y rencontre rarement des néoplasies osseuses étendues ; d'ailleurs, une périostéite très-aiguë est un fait excessivement rare dans les os spongieux.

Même après une périostéite et une ostéite purement ossifiantes au commencement, il peut se développer une nécrose étendue, le dépôt osseux de nouvelle formation étant résorbé et subissant une fonte purulente et ichoreuse à l'endroit où il est en contact avec l'os malade ; par là la nutrition de l'os est de plus en plus altérée : ce dernier continue souvent de vivre pendant un temps plus ou moins long dans la cavité médullaire, ou n'a plus, pour ainsi dire, qu'une demi-existence entre la vie et la mort. Cette forme de la périostéite et

de la nécrose se rencontre principalement sur les os maxillaires après l'empoisonnement chronique par les vapeurs du phosphore, maladie qui est propre aux ouvriers des fabriques d'allumettes chimiques. Je ne peux m'étendre davantage ici sur cette périostéite et cette nécrose phosphorées, qui se distinguent par beaucoup de particularités remarquables ; je serais, en effet, forcé d'entrer dans trop de détails, qui, pour le moment, jetteraient la confusion dans vos esprits. — Retenez provisoirement ce que je vous ai dit de la nécrose des os longs ; quant aux anomalies que les conditions particulières peuvent faire naître dans tel ou tel cas, vous aurez suffisamment l'occasion de les connaître dans la clinique, attendu que la nécrose est une des affections osseuses les plus communes.

Nous passons à présent aux *symptômes* et au *diagnostic* de la nécrose. On donne ce nom à une maladie osseuse depuis le moment où il est reconnu qu'une partie ou la totalité d'un os est morte, jusqu'à l'époque où le séquestre est extrait ; la marche ultérieure vers la guérison de l'excavation osseuse est généralement caractérisée par un développement de bourgeons charnus de bonne nature, avec suppuration, pouvant aussi, à la vérité, prendre le caractère ulcéreux. — La question est donc de savoir par quels moyens nous reconnaissons qu'une partie est affectée de nécrose. Cela peut, dans certains cas, se reconnaître d'une manière bien simple, comme, par exemple, lorsque l'os nécrosé est à jour, par conséquent dans tous les cas où la nécrose succède à la dénudation d'un os ; l'os mort devient blanc, dans quelques cas cependant il peut aussi devenir noirâtre, comme d'autres tissus qui se dessèchent et meurent. La gangrène osseuse, en tant qu'il ne s'agit que de la substance propre de l'os, ne peut être qu'une gangrène sèche ; les parties molles de l'os, les vaisseaux, le tissu conjonctif et la moelle peuvent cependant, comme d'autres parties molles, être sujettes à la gangrène sèche ou humide ; une dessiccation complète se produit dans presque tous les cas où l'os est exposé à l'air ; il est donc rare qu'une putréfaction, une mauvaise odeur se remarque dans cette nécrose superficielle. Dans la nécrose située plus profondément, par exemple dans la nécrose d'une diaphyse entière, ou dans celle des surfaces de section laissées par le trait de scie ou des surfaces d'une fracture, lorsque ces parties sont engagées profondément sous les parties molles, la putréfaction a lieu le plus souvent, surtout du côté de la moelle : l'odeur répandue par un grand séquestre nouvellement extrait est parfois des plus pénétrantes. La moelle en voie de putréfaction est dangereuse pour l'organisme tant qu'il ne s'est pas formé une ligne de démarcation, tant que les vaisseaux lymphatiques dans le voisinage immédiat restent ouverts ; une fois que la végétation du tissu s'est effectuée dans l'os sur la limite des parties saines, la néoplasie inflammatoire forme bientôt un rempart qui ne laisse plus aucun accès à la résorption. — De quelle manière reconnaîtra-t-on un séquestre caché dans la profondeur ? Pour être renseigné à ce sujet, il faut avoir recours à la sonde. Vous introduisez donc à travers les ouvertures qui donnent issue au pus une sonde d'une certaine force, et vous touchez par ce moyen la surface ordinairement polie et solide du séquestre ; vous cherchez à faire glisser la sonde le long du séquestre

pour en connaître la longueur; ensuite vous appuyez fortement sur le séquestre pour vous assurer, autant que possible, s'il y a de la mobilité, si l'os nécrosé est détaché, ou s'il adhère encore solidement; c'est là, comme vous devez le comprendre, un point essentiel pour savoir s'il est temps de songer à l'extraction du séquestre. — Une circonstance qui vient encore en aide au diagnostic, est le fort épaississement du membre : on sent sous les doigts le grand volume du néoplasme osseux; les ouvertures donnent issue à un pus épais, jaune et souvent muqueux; l'extrémité n'est pas sensible à la pression, et même l'examen à la sonde ne provoque pas généralement une vive douleur. Le malade n'a pas de fièvre.

D'après cela, vous reconnaîtrez facilement, dans beaucoup de cas, la nécrose; tant qu'il n'y a pas d'ouvertures communiquant à l'extérieur, il est toujours très-difficile d'établir le diagnostic de la nécrose centrale d'un os. — On ne peut confondre la nécrose qu'avec la carie; le mode de production, le siége, contribuent ici déjà beaucoup à éclairer le diagnostic ; mais, même sous le rapport des symptômes objectifs, il y a des différences. Dans la carie, il y a très-peu de néoplasie osseuse aux environs du mal, quelquefois on n'en trouve aucune; dans la nécrose, au contraire, cette néoplasie est toujours très-considérable. Le pus de la carie est mince, séreux, de mauvaise nature; celui de la nécrose est épais, souvent de bonne nature et fréquemment muqueux. Dans la carie, la sonde pénètre dans l'épaisseur même de l'os mou et friable, ce qui provoque ordinairement une assez forte douleur; au contraire, dans la nécrose, la sonde rencontre un séquestre dur, et cet examen ne produit souvent aucune douleur. — Cette comparaison des phénomènes, qui ont leur raison d'être dans l'essence différente de l'une et de l'autre maladie, vous montre que le diagnostic est possible, et que, dans un très-grand nombre de cas, il est même très-facile et très-simple. Dans d'autres cas, les conditions anatomiques sont plus difficiles à saisir : lorsqu'il y a combinaison entre la nécrose et la carie, tous les phénomènes parlent plutôt en faveur de la carie, à moins qu'on ne reconnaisse, à l'aide de la sonde, le fragment nécrosé. Dans la carie centrale des os longs, on rencontre exceptionnellement d'énormes épaississements de l'os; il se peut, en outre, que dans ces cas la paroi interne de la cavité osseuse soit très-ferme et dure au toucher. Ces cas peuvent donner lieu à des erreurs : on ouvre la cavité et l'on ne trouve pas le séquestre que l'on avait cru devoir y rencontrer; il n'est pas impossible que dans ces cas, fort rares à la vérité, le séquestre, qui peut-être n'avait eu qu'un faible volume, ait été résorbé, comme nous le verrons un peu plus loin. — Ces cas exceptionnels ne sauraient renverser la règle générale, et vous aurez, par conséquent, à vous en tenir provisoirement au diagnostic différentiel exposé plus haut.

Encore quelques mots sur le sort du séquestre. Qu'en pensez-vous? Le morceau d'os mort ne pourrait-il pas être résorbé? Ne vous ai-je pas dit à plusieurs reprises que l'os mort peut être dissous et consumé par les granulations? On devrait donc s'attendre à la possibilité d'une disparition du séquestre sans aucun secours de l'art. — Il est hors de doute, d'après mes observations, que de petits séquestres peuvent être entièrement consumés par des granulations

exubérantes; au contraire, des granulations constamment en voie de désagrégation ou de métamorphose caséeuse ne possèdent aucun pouvoir dissolvant sur les os : c'est ce que je vous ai déjà exposé antérieurement en parlant de la carie, et je vous ai fait remarquer que l'on observe facilement la nécrose partielle dans l'ostéite atonique et caséeuse, précisément parce que la néoplasie inflammatoire, qui se désorganise aussitôt formée, ne dissout pas l'os, qui est au contraire en quelque sorte macéré dans l'organisme. — La résorption des séquestres a cependant ses limites : d'abord, il est tout naturel qu'elle ne se fasse pas aux endroits où l'os est à nu; car là il ne subit pas l'action des granulations. En outre, la résorption doit cesser aussitôt que les granulations ne sont plus en contact intime avec l'os, aussitôt que leur surface secrète du pus; le séquestre qui se forme après une périostéite aiguë ne sera donc pas résorbé aux endroits où le périoste est entré en suppuration et où le pus continue d'être sécrété pendant toute la durée du processus, simplement parce que dans ces endroits le séquestre n'est pas en contact avec les granulations. Dans d'autres endroits, au contraire, où le séqueste devra se détacher, une résorption sera effectuée par la masse de bourgeons charnus interstitiels qui se forme sur la limite de l'os. Quand à la fin, une fois le séquestre détaché, cette masse de granulations produit également du pus, la résorption cesse, et le séquestre, dès ce moment baigné par le pus de tout côté, ne peut plus diminuer de volume; du reste, avec le temps les granulations qui, dans l'intérieur des cavités purulentes, s'accumulent de tout côté autour du séquestre, subissent encore un changement chimique; en effet, elles éprouvent très-fréquemment la dégénération graisseuse. — Enfin, il faudra bien que le séquestre sorte. Peut-il donc sortir de lui-même? Cela peut arriver; quelle est alors la force motrice qui l'expulse? Supposez le cas d'une nécrose centrale; un séquestre se détache de tout côté, il est donc beaucoup plus petit que la cavité qui le loge, pour les raisons que nous venons de donner. Le fragment osseux est donc entièrement libre dans la cavité; tout autour des granulations se pressent contre lui, excepté du côté où la cavité s'ouvre en dehors; là il n'y a pas de résistance, et si l'ouverture est assez grande, les granulations, qui continuent à se développer, finissent par expulser le séquestre par cette ouverture. — Ainsi, pour cela il faut certaines conditions qui se trouvent rarement réunies; de petits séquestres seront assez souvent expulsés spontanément; mais pour les grands séquestres qui ne peuvent sortir par les ouvertures existantes, il faut le secours de l'art.

Le *traitement* de la nécrose consiste simplement à maintenir les plaies dans un état de propreté. Il n'y a pas lieu de songer à une dissolution chimique du séquestre, car si vous versiez journellement de l'acide chlorhydrique dans les ouvertures fistuleuses, vous dissoudriez tout autant et même plus la substance osseuse nouvellement formée que le séquestre, et cela serait fort mauvais, car il faut bien que la néoplasie osseuse remplace le séquestre. Il ne vous reste donc rien à faire qu'à *extraire le séquestre mécaniquement. Cela ne doit cependant être fait qu'après que le séquestre est libre.* Ce principe est d'une haute importance, et se fonde, premièrement, sur ce fait qu'il est rarement possible d'enlever avec la scie le fragment mort sans enlever du même coup une

partie considérable de l'os sain et de l'os nouvellement formé, ce qui est doublement fâcheux ; et en second lieu sur cet autre fait que rarement la néoplasie osseuse a acquis une solidité suffisante avant le détachement du séquestre. Nous voici donc encore en face d'une admirable disposition de la nature. De même que la ligature d'une artère ne se détache pas d'ordinaire avant que la lumière du vaisseau soit fermée solidement, de même aussi la séparation du séquestre ne se fait ordinairement que quand le néoplasme osseux est devenu assez fort pour remplacer l'os perdu. Il ne faut pas que l'art détruise les effets de cette sage disposition par une intervention trop hâtive. La règle posée plus haut ne souffre qu'un petit nombre d'exceptions : telle est la nécrose déterminée par le phosphore. En effet, ce n'est pas là une nécrose pure, elle est au contraire très-souvent compliquée de carie ; il en sera question plus amplement dans la *Chirurgie spéciale* et dans la *Clinique*. Je vous ai déjà dit que l'on peut quelquefois reconnaître, à l'aide de la sonde, que le séquestre est détaché; cependant ce n'est pas toujours le cas : le séquestre peut être tellement pressé par les granulations, qu'il ne donne aucune sensation de mobilité; cette dernière est encore très-difficile à constater quand le séquestre est très-grand. Ce qui peut enfin contribuer à rendre très-difficile l'exploration de la mobilité, c'est la forme courbe de l'os, par exemple du maxillaire inférieur. Dans ces cas douteux, la durée du processus et l'épaisseur de l'étui osseux nous aident beaucoup à reconnaître si le séquestre est détaché ou non. Dans huit à dix mois, la plupart des séquestres sont généralement détachés, et au bout d'un an toute une diaphyse nécrosée peut même être logée dans un étui de nouvelle formation à l'état de séquestre libre de tout côté. Ce sont là des estimations purement approximatives et qui peuvent naturellement souffrir des exceptions. Si la formation osseuse est encore faible, et que cependant le séquestre soit déjà détaché, on fait bien de retarder encore l'opération sur l'humérus, le tibia et le fémur, afin que le nouvel os ait le temps de se fortifier, en supposant, bien entendu, que l'état général ne soit pas en souffrance. Quand il se présente de l'albuminurie, on fait bien de hâter l'extraction du séquestre.

L'extraction des séquestres, surtout si elle exige une dilatation préparatoire des cloaques, c'est-à-dire des fistules qui conduisent dans l'intérieur de l'étui osseux, est appelé l'*opération de la nécrose* ou la *séquestrotomie*. Cette opération peut être simple; si une des ouvertures de l'étui est assez grande et le séquestre petit, on prend une pince assez forte; on l'introduit dans la cavité osseuse, on cherche à saisir le séquestre et on le retire. Lorsque, comme cela arrive dans la carie nécrotique, il n'y a pas de néoplasie osseuse, on dilate les ouvertures fistuleuses par une incision dans les parties molles, et l'on retire le fragment nécrosé ; si, au contraire, les ouvertures sont petites et le séquestre de grande dimension, il faut enlever une partie de l'étui osseux, aussi bien pour pouvoir introduire les instruments à extraction que pour retirer le séquestre lui-même. Rarement il suffit d'agrandir simplement une des ouvertures à l'aide du trépan, de la gouge et du maillet, etc. Ordinairement je procède de la manière suivante : je fais avec un couteau à résections, court et fort, une incision qui traverse toute l'épaisseur des parties molles, et qui s'étend d'une

ouverture fistuleuse à une autre voisine; ensuite je prends une rugine montée sur un manche, avec laquelle je gratte la surface bosselée de l'étui osseux pour en enlever les parties molles épaissies. On a ainsi sous les yeux l'étui osseux dans une certaine étendue en largeur et en longueur ; c'est cette partie qu'il s'agit d'enlever pour obtenir une ouverture qui permette de retirer le séquestre. Dans ce but, on peut employer différentes espèces de scies, l'ostéotome, la scie droite en pointe, etc. ; pour ma part, je me suis toujours tiré d'embarras avec le ciseau et le maillet. Quels que soient les instruments employés, ce travail est toujours pénible; le morceau d'étui enlevé doit être aussi petit que possible, afin que la solidité du nouvel os ne soit pas trop compromise. Une fois l'étui ouvert, on a le séquestre sous les yeux; on cherche à l'enlever avec des instruments en forme de levier, des *élévatoires*, ou bien avec de fortes pinces, travail également très-pénible dans certains cas, et après lequel la tâche de l'ar est accomplie. — Si, contrairement à votre attente, vous trouvez que le séquestre n'est pas encore détaché, gardez-vous de faire d'inutiles efforts pour l'enlever de force, attendez plutôt encore quelques semaines ou quelques mois pour vous assurer que le séquestre est cette fois bien isolé. Après l'opération on a soin de maintenir la cavité osseuse suppurante en état de propreté, on fait garder pendant quelque temps le lit au malade, la plupart des fistules cessent bientôt de couler ; cependant il se passe encore bien du temps avant que la cavité soit remplie de granulations ossifiables. On ne peut pas beaucoup faire pour hâter ce travail, et les fistules qui, dans ces conditions, persistent pendant longtemps encore, occasionnent en général si peu d'embarras, qu'on n'a pas de raison pour intervenir. Quelquefois cependant il reste une ouverture trop grande, dont les parois s'indurent ; en même temps le bourgeonnement s'arrête ; le traitement à employer dans ces cas est celui de l'ulcère osseux atonique ; l'application du fer rouge dans ces vieilles excavations est le seul moyen que j'aie vu employer parfois avec quelque succès ; cependant il y a aussi des fistules osseuses incurables pour lesquelles les patients finissent par réclamer eux-mêmes l'amputation.

La séquestrotomie est une opération dont l'importance n'a été bien comprise que dans les dernières décades de ce siècle. Elle n'a été accueillie partout favorablement que depuis l'invention du chloroforme; car cette opération en elle-même est horrible ; le spectacle de coups de scie, de ciseau et de marteau sur l'étui osseux a quelque chose de hideux, et cela d'autant plus que ce travail peut durer très-longtemps ; une amputation n'est rien en comparaison; aussi amputait-on autrefois très-souvent les individus atteints de nécrose totale, ce qui ne viendrait plus guère à l'esprit d'un chirurgien de nos jours. C'est pourquoi vous trouvez dans les anciens musées des préparations magnifiques de nécroses étendues, comme on ne les rencontre plus aujourd'hui, parce que l'on extrait presque généralement les séquestres en temps opportun. La lésion locale causée par l'opération est très-sérieuse, cependant la réaction est ordinairement peu considérable. Il en serait tout autrement si l'opération que l'on fait sur l'os qui recouvre le séquestre était entreprise sur un os sain ; dans ce cas l'inflammation et la fièvre seraient des plus intenses ; je ne connais pas

un seul cas où cette opération ait été suivie d'un mauvais résultat, même après l'ouverture de l'étui dans presque toute sa longueur pour retirer la diaphyse entière du tibia transformée en séquestre, et j'ai la conviction que l'opération de la nécrose est une des meilleures, attendu qu'elle sauve la vie à beaucoup d'individus, qui autrefois succombaient aux suites de l'amputation ou aux maladies générales qui surviennent pendant les longues suppurations osseuses, par exemple, les dégénérescences lardacées d'organes internes, la maladie de Bright et la tuberculose.

TRENTE-SIXIÈME LEÇON

RACHITISME ET OSTÉOMALACIE.

Rachitisme. Anatomie pathologique. Symptômes. Étiologie. Traitement. *Ostéomalacie.* — *Hypertrophie* et *atrophie* des os.

Nous avons encore à mentionner brièvement deux maladies générales caractérisées principalement par une altération spéciale des os, consistant dans le ramollissement. Ces deux affections sont le *rachitisme* et l'*ostéomalacie;* elles sont presque identiques sous le rapport de la déformation qu'elles font subir aux os, mais elles diffèrent quant à leur essence. On ne peut pas les ranger, sous tous les rapports, parmi les maladies chroniques, bien qu'elles se rapprochent le plus de ce genre de processus. Commençons par le *rachitisme;* ce nom dérivé de ῥάχις, signifie, à vrai dire, inflammation de la colonne vertébrale; il est rare cependant que cette dernière soit fortement atteinte dans le rachitisme; l'origine du nom de *rachitisme* n'est donc pas bien claire; plus tard, on a souvent donné à cette maladie le nom de *maladie anglaise*, *morbus anglicus*, parce qu'elle a surtout été décrite par des auteurs anglais et peut-être aussi parce qu'elle est particulièrement fréquente en Angleterre. — L'essence de la maladie consiste dans l'insuffisance des sels calcaires qui se déposent dans les os pendant leur accroissement et dans l'épaisseur extraordinaire des cartilages épiphysaires. Déjà vous reconnaissez par là que cette maladie appartient particulièrement à l'enfance; c'est une anomalie du développement osseux, anomalie qui atteint un nombre d'os très-considérable, souvent même tous les os du squelette, de sorte qu'il ne s'agit pas là d'un trouble local, mais d'une maladie générale que vous pouvez ranger parmi les dyscrasies qui vous sont déjà connues. Dans beauconp de cas on trouve des symptômes de rachitisme chez les enfants scrofuleux, et cette coïncidence a été cause que plusieurs médecins ont voulu faire dépendre le rachitisme de la scrofulose; cette manière de voir n'est pas juste, car chez beaucoup d'enfants rachitiques on ne rencontre aucune trace de symptômes scrofuleux; d'un autre côté, il n'existe aucune parenté entre les lésions anatomiques du rachitisme et les formes de la périostite et de l'ostéite que l'on rencontre le plus communément chez les enfants scrofuleux. En effet, d'après les recherches de Virchow, la trame osseuse des os rachitiques reçoit tout son développement histologique, mais seulement comme cartilage privé de sels calcaires; le tissu osseux se développe assez bien, quant à sa forme, mais les sels calcaires ne s'y déposent pas ou au moins s'y déposent en très-petite quantité. Il s'ensuit naturellement que les os n'ont pas la solidité voulue; ils se