pas toujours d'établir le diagnostic différentiel dès le commencement ; cependant il suffit d'une observation de quelques semaines pour se rendre compte de la nature du mal ; le diagnostic est encore facilité par cette circonstance que l'hydarthrose ne devient commune que chez les jeunes adultes, tandis que la tumeur blanche s'observe très-fréquemment dès l'enfance.

APPENDICE

DES HYDROPISIES CHRONIQUES DES GAINES TENDINEUSES ET DES BOURSES MUQUEUSES SOUS-CUTANÉES. HERNIES SYNOVIALES.

Il nous reste à parler, sous forme d'appendice, des hydropisies chroniques des gaînes tendineuses. La maladie consiste en une accumulation surabondante de la synovie, qui est sécrétée par les gaînes tendineuses pour favoriser le mouvement des tendons et leur glissement ; les poches formées par les gaînes tendineuses sont ainsi dilatées à un haut degré. Cette hydropisie atteint le plus fréquemment les gaînes tendineuses des fléchisseurs de la main. Un gonflement se produit petit à petit, d'une part dans le creux de la main, de l'autre à l'extrémité inférieure de la face palmaire de l'avant-bras, et l'on sent très-manifestement un liquide qui se laisse déplacer dans les gaînes tendineuses et qu'on peut faire passer alternativement du creux de la main à l'avant-bras au-dessous du ligament palmaire du carpe. Les doigts se tiennent ordinairement dans la flexion, il est impossible de les étendre complétement ; la force des mouvements de la main et des doigts est un peu diminuée ; mais il n'existe pas de douleurs et les malades ne se présentent ordinairement chez le médecin que quand le mal est déjà arrivé à un degré très-avancé.

Une autre forme de cette maladie, c'est l'*ectasie partielle, herniaire, des gaînes tendineuses avec hydropisie*. Il se forme dans une gaîne tendineuse

Fig. 64. — Dessin schématique d'un ganglion de l'espèce la plus commune. — *a*. Tendon. *b*. Gaine tendineuse avec renflement herniaire hydropique. *c*. Peau.

une dilatation sacciforme pouvant aller jusqu'à la grosseur d'un œuf de pigeon, avec accumulation anomale de synovie tendineuse. C'est là ce que, dans le langage chirurgical ordinaire, on appelle un *ganglion*, lorsque le mal siége sur le dos de la main. C'est une affection beaucoup plus commune que l'hydropisie de toute l'étendue des gaînes tendineuses ; elle est ordinairement localisée à quelques endroits de prédilection. Le plus souvent les ganglions siégent sur la face dorsale de l'articulation de la main et ont alors pour point de départ les extenseurs ; il est rare qu'on les observe à la face palmaire et à l'avant-bras, plus rarement encore au pied, où je les ai vus occuper le plus souvent

les gaînes tendineuses des muscles péroniers. Le contenu de ces ganglions consiste dans la plupart des cas en une gelée épaisse, vitrée et limpide. — Le contenu des dilatations tendineuses plus étendues, dont il a été question précédemment, peut également consister en une gelée tout à fait limpide, mais il n'est pas rare qu'en même temps on y découvre une foule innombrable de petits corps blancs analogues à des pepins de melon (grains hydatiformes), qui ne sont nullement organisés et consistent en fibrine pure, amorphe. Ces corps peuvent être tellement abondants qu'une ponction dans ces poches ne donne que très-peu de liquide ou même n'en donne aucune trace. On peut, dans certains cas, diagnostiquer à l'avance avec certitude la présence de ces grains fibrineux, parce qu'il en résulte (absolument comme dans l'inflammation subaiguë des gaînes tendineuses) un bruit de frottement très-considérable.

Dans le *traitement*, on doit avoir principalement en vue ce point essentiel, qu'il faut à tout prix éviter de provoquer par une opération chirurgicale une inflammation purulente des gaînes tendineuses, laquelle exposerait le patient, peu incommodé jusqu'alors, à garder pendant longtemps le lit et à conserver même parfois une main entièrement roide. Les remèdes qui, dans les inflammations aiguës et subaiguës, favorisent si puissamment la résorption, tels que le mercure, la teinture d'iode, restent pour ainsi dire sans effet dans ces circonstances. La manœuvre opératoire la plus simple, et par cela même la plus usitée, consiste dans l'*écrasement du ganglion*. Dans le cas où, comme cela arrive ordinairement, le ganglion se trouve sur la face dorsale de la main, on applique les deux pouces l'un à côté de l'autre sur le ganglion, après avoir recommandé au patient de fléchir la main, ensuite on exerce une forte pression, qui a quelquefois pour effet de faire éclater la poche et de répandre le liquide dans le tissu cellulaire sous-cutané, où il est ensuite facilement résorbé. Contre cette méthode il n'y a pas grande objection à faire dans le cas où elle est facile à exécuter; seulement le mal n'en est pas toujours radicalement guéri. La petite ouverture sous-cutanée de la poche se referme bientôt d'elle-même, le liquide s'y reproduit et le mal revient au même point qu'auparavant. Dans les cas où l'on ne réussit pas à faire éclater la poche du ganglion avec les doigts, on a conseillé de chercher à obtenir ce résultat par un fort coup, frappé avec un marteau large, procédé que je ne saurais vous recommander, bien qu'il ait parfois donné des résultats favorables, parce que de cette façon il peut se produire de vastes contusions, dont vous ne pourrez pas toujours maîtriser les conséquences. Dans les cas où le sac est trop épais pour être écrasé avec les doigts, j'emploie la méthode de la *discision sous-cutanée* : je me sers d'un couteau mince, court et pointu (ténotome de Dieffenbach), je le plonge dans le sac, en suivant la direction horizontale, et j'incise avec la pointe du couteau la paroi interne du sac en divers sens; ensuite je retire lentement l'instrument et j'exprime pendant ce temps le liquide. Immédiatement après j'applique une compresse, j'enveloppe la main et l'avant-bras d'une bande mouillée qui empêche d'exécuter de grands mouvements, puis je fais porter pendant quatre à cinq jours le bras en écharpe. Au bout de ce temps j'enlève l'appareil, la petite plaie est guérie et le ganglion ne se reproduit ordinairement plus, tandis qu'il revient le plus souvent après

l'évacuation simple au moyen d'une ponction. — L'extirpation de tout le sac avec incision de la peau a été faite quelquefois avec succès, sans inflammation consécutive bien considérable, d'autres fois avec suppuration des gaînes tendineuses ou avec perte de la mobilité des doigts; je vous recommande donc formellement de ne pas suivre cette dernière méthode.

Le traitement des hydropisies tendineuses étendues dans la paume de la main et à l'avant-bras est infiniment plus difficile; la division sous-cutanée ne pouvant être pratiquée dans ces cas, pour diverses raisons, et l'emploi des résolutifs ne donnant que fort peu de résultats, il ne reste pas autre chose à faire qu'à recourir à des méthodes qui, dans beaucoup de cas, auront pour résultat une suppuration le plus souvent modérée. Examinez donc auparavant s'il est bien nécessaire d'entreprendre une opération; si le désordre fonctionnel n'est pas assez considérable pour empêcher le patient de vaquer à ses affaires, il vaut mieux s'abstenir. Si, au contraire, vous êtes forcés d'agir, vous n'avez à choisir qu'entre deux méthodes : faire une large incision ou une ponction suivie d'une injection de teinture d'iode. Si vous voulez faire la ponction, que je vous conseille de préférence à l'incision, vous devez prendre un trocart d'un calibre moyen, parce que les corps fibrineux ne peuvent passer par une canule très-fine. Vous pourrez même avoir de la peine à les faire passer par une grosse canule; mais vous pourrez dans ce cas vous tirer d'embarras en poussant quelques injections d'eau tiède à travers la canule; l'augmentation du liquide favorisera en effet l'expulsion des corps fibrineux, assez glissants de leur nature. La quantité des matières évacuées est souvent très-grande, j'en ai retiré un jour un verre et demi d'une seule poche. Après que le tout a été vidé, on remplit la seringue d'une once de teinture d'iode étendue de moitié de son poids d'eau ou par une solution d'iodure de potassium, puis on injecte lentement le liquide que l'on fait séjourner pendant une à deux minutes dans le sac avant de le laisser s'écouler.

Cela fait, on retire de nouveau la canule, on couvre la plaie d'une petite compresse, on entoure soigneusement la main et l'avant-bras d'une bande et l'on fixe le membre sur une attelle. On fait garder le lit pendant plusieurs jours. Il y aura d'abord un gonflement assez considérable, dû à l'accumulation du liquide provoquée par l'inflammation aiguë de la poche séreuse. Si la tension devient très-forte, il faut enlever la bande, fermer soigneusement la plaie avec un emplâtre et badigeonner les parties tuméfiées avec de la teinture d'iode concentrée. Dans les cas les plus favorables, la tumeur diminuera alors lentement, elle deviendra moins douloureuse et aura complétement disparu après deux à trois semaines. Mais dans beaucoup d'autres cas il s'ensuivra une suppuration, souvent de courte durée, il est vrai, et très-facile à maintenir dans des limites restreintes et à vaincre même à l'aide de la glace. Cependant dans les cas les plus malheureux il peut encore survenir ici une suppuration étendue et profonde des gaînes tendineuses, suivie de la mortification des tendons avec ses conséquences. — Quant à l'incision du sac entier, elle doit évidemment entraîner une suppuration.

A cette occasion je dois encore rappeler que les *capsules articulaires*, comme les gaînes tendineuses, présentent de véritables procidences herniaires,

qui deviennent le siége d'une hydropisie isolée, non étendue à la membrane synoviale tout entière. Les fibres de la capsule articulaire s'écartent, et à travers la fente ainsi formée la membrane synoviale se fait jour et arrive dans le tissu cellulaire sous-cutané. Bien que toutes les articulations puissent offrir des exemples de ce genre de productions, affectant une forme tantôt arrondie, tantôt pédiculée, tantôt allongée et sinueuse, etc., il n'en est pas moins vrai qu'on les a surtout remarquées aux articulations du genou, de la main et du coude; sur cette dernière articulation, j'ai observé à différentes reprises cette hydropisie isolée de hernies synoviales communiquant avec l'articulation; une roideur peu considérable de cette dernière accompagnait l'affection.

Je déconseille expressément de tenter une opération quelconque contre ces ganglions articulaires; l'inflammation purulente de l'articulation pourrait en être la conséquence.

On remarque aussi dans des franges qu'on rencontre dans les poches des gaînes tendineuses des *corps cartilagineux*, des enchondromes, qui peuvent

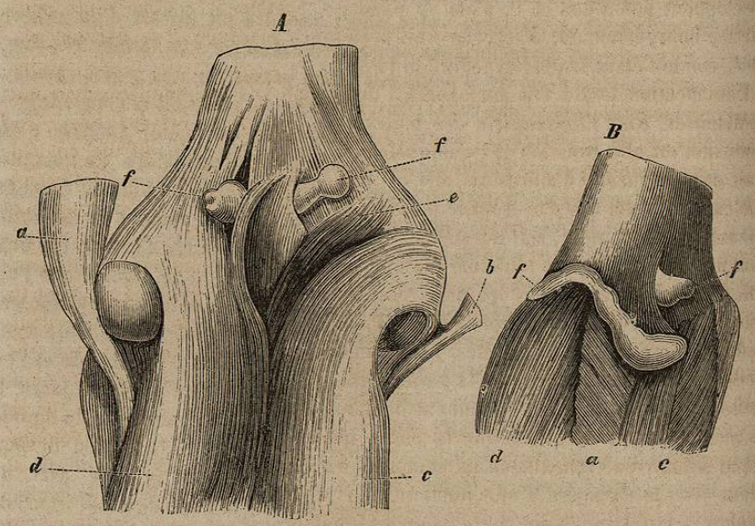

Fig. 65. — Procidences herniaires de la membrane synoviale de l'articulation du genou, en arrière (d'après N. Gruber). — A. *a*. Muscle demi-membraneux. *b*. Muscle biceps. *c*. *d*. Muscle gastro-cnémien. *e*. Muscle plantaire. *f*. *f*. Hernies synoviales. — B. *a*. Capsule articulaire du genou. *c*. *d*. Muscle gastro cnémien. *f*. *f*. Hernies synoviales.

même s'ossifier; une formation de lipomes (*lipoma arborescens*, J. Müller) s'observe également dans les franges. Les tumeurs ne doivent être extirpées que quand elles incommodent beaucoup les individus.

Nous allons rattacher à ce qui vient d'être dit les hydropisies chroniques des *bourses muqueuses sous-cutanées*. Nous devons encore rappeler que lorsqu'une bourse semblable communique largement avec l'extérieur, il se développe dans la poche une suppuration ordinairement assez longue; cette suppuration offre, il est vrai, rarement des dangers, cependant on l'a vue dans quelques cas être le point de départ d'une suppuration s'étendant jusque dans le tissu cellulaire sous-cutané. Après la guérison presque complète de la plaie cutanée, il reste un pertuis assez fin à travers lequel on pénètre avec la sonde jusque dans le sac. Cette fistule donne journellement issue à une certaine quantité de sérosité; quelquefois il est possible d'en obtenir la guérison en cautérisant avec le nitrate d'argent et en exerçant une compression avec du sparadrap; dans quelques cas cependant la guérison en est très-difficile; vous pouvez essayer alors les injections de teinture d'iode en vue de produire une suppuration un peu plus intense de la face interne du sac et d'en obtenir la disparition par le retrait ou l'adhérence réciproque de ses parois; il y a cependant un procédé plus court, qui consiste à introduire à travers la fistule un bistouri boutonné dans le sac et à fendre complétement ce dernier avec la peau qui le recouvre. Tout l'intérieur de la poche étant ainsi mis à nu, les granulations s'y développent peu à peu et la plaie se cicatrise finalement comme toute autre surface bourgeonnante. J'accorde une préférence marquée à ce dernier procédé, comme étant le plus expéditif de tous.

Une affection tout à fait analogue à l'hydropisie sus-mentionnée des gaînes tendineuses, c'est l'*hydropisie des bourses muqueuses sous-cutanées*. Une contusion ou une pression est quelquefois la cause déterminante de ce mal, mais dans beaucoup d'autres cas, il n'est pas possible de l'attribuer à une cause quelconque. Bien que l'hydropisie puisse s'emparer de toutes les bourses muqueuses sous-cutanées, soit normales, soit accidentelles, on la rencontre cependant avec une fréquence toute particulière dans la bourse muqueuse rotulienne qui, d'après les recherches les plus récentes de Linhard, consiste souvent en deux ou trois bourses superposées, quelquefois parfaitement distinctes, d'autrefois communiquant entre elles. L'hydropisie de la bourse rotulienne est très-facile à reconnaître, en ce que la tumeur qui atteint à peu près le volume d'une petite pomme est très-manifestement implantée sur la rotule, et qu'il est facile de reconnaître par l'examen que la poche qui contient le liquide ne communique point avec l'articulation du genou. Souvent cette maladie se manifeste au début avec le caractère d'une inflammation aiguë ou subaiguë : la collection liquide se fait rapidement, la tumeur est douloureuse, la peau qui la couvre devient rouge et le malade éprouve beaucoup de gêne en marchant. Les terminaisons varient; souvent la résorption se fait complétement et tout rentre dans l'état normal, dans d'autres cas la résorption n'est que partielle, les symptômes de l'inflammation aiguë se perdent et le mal passe peu à peu à l'état chronique. Une terminaison très-rare est la rupture du sac; cette rupture peut être sous-cutanée; dans ce cas le liquide s'épanche dans le tissu cellulaire sous-cutané, et il se produit une inflammation diffuse de ce tissu. L'accident le plus rare est la rupture simultanée du sac et de la peau. La marche ultérieure est alors la même que celle d'une plaie de la bourse muqueuse par un instrument piquant ou tranchant, telle que nous l'avons déjà exposée plus haut.

Une forme plus fréquente que la forme aiguë au début est la forme *chro-*

nique d'emblée. Dans ce cas l'affection se développe sans douleur et très-lentement, plus souvent chez les individus d'un certain âge que chez les jeunes gens. En Angleterre, on a donné à cette hydropisie chronique de la bourse rotulienne le nom de « *chambermaid-knee.* » On la dit, en effet, très-commune dans ce pays parmi les femmes de chambre qui ont à brosser tous les jours les tapis en se tenant à genoux. Il me semble cependant extrêmement douteux que cette habitude puisse avoir une influence quelconque sur l'origine du mal, attendu que plusieurs anatomistes ont déjà appelé l'attention sur ce fait que, dans la position agenouillée, ce n'est pas la rotule, mais les condyles du tibia qui servent de point d'appui au corps; pour toucher le sol avec la surface antérieure de la rotule, on serait forcé de se coucher presque à plat ventre.

Quant au contenu de ces poches hydropiques, il est *beaucoup moins visqueux* que celui des gaînes tendineuses; cependant ces cavités peuvent également contenir des corps fibrineux qui donnent à la palpation du sac la sensation d'un frottement et d'un craquement sourd, analogue à celui qu'on entend lorsqu'on écrase de la fécule entre les doigts. Le sac lui-même s'épaissit fortement à la longue, et d'autant plus que la maladie dure depuis un temps plus long. — Il n'y a que les cas aigus qui se présentent de bonne heure à l'observation du médecin; le traitement à instituer doit être le suivant : avant tout, le patient doit garder le repos au lit; alors vous faites un badigeonnage assez fort de teinture d'iode et vous le répétez plusieurs fois. Par ce moyen, l'hydropisie cède ordinairement en peu de temps; vous cherchez à faire disparaître par la compression le reste de l'épanchement et vous pouvez appliquer dans ce but, soit des bandelettes de sparadrap, soit des bandes. Vous pouvez aussi mettre en usage, dès le commencement, la compression à l'aide de bandes mouillées, et faire sur le genou un enveloppement hydrothérapique; la pommade mercurielle et l'emplâtre mercuriel rendent également de bons services. — L'hydropisie chronique de la bourse muqueuse rotulienne occasionne si peu de souffrances qu'on ne la montre ordinairement que très-tard au médecin. La plupart des personnes en éprouvent à peine une légère gêne en marchant. D'autres affirment qu'ils se sentent fatigués plus tôt qu'auparavant du côté malade. Le plus souvent le mal n'affecte qu'un seul côté; cependant il peut aussi atteindre les deux jambes. Très-rarement on obtient la résolution d'un hygroma chronique du genou par les moyens sus-indiqués, et l'on est ordinairement forcé de recourir à une opération. La simple ponction produit ici un effet tout aussi passager que dans les autres hydropisies, le liquide s'accumulant bientôt de nouveau; si l'on veut que la ponction soit efficace, il faut qu'elle soit suivie d'une injection de teinture d'iode. Celle-ci n'offre aucun danger si le malade garde le repos pendant le traitement; la guérison est radicale dans la grande majorité des cas. Un autre traitement consiste à fendre le sac, qui entre ensuite en suppuration. Si le sac est trop épais, on fait bien de l'extirper complétement, cependant il faut prendre beaucoup de précaution, afin que la capsule articulaire voisine ne soit pas entamée. R. Volkmann m'a recommandé une méthode de traitement qui, dans plusieurs cas, m'a donné un excellent résultat, à savoir, la compression forcée avec des bandelettes de sparadrap : on entoure l'articulation du

genou de larges bandelettes de sparadrap, qu'on serre autant que possible; le malade doit rester couché, la jambe s'œdématie un peu, il faut que la bourse rotulienne malade finisse par devenir légèrement douloureuse. L'appareil est renouvelé chaque jour, et au bout de cinq à six jours, le liquide contenu dans la bourse doit être résorbé. En ayant soin d'entourer d'abord la jambe de bandes au-dessus et au-dessous et en fixant en arrière une attelle de bois sur laquelle on fait passer les bandelettes, on peut facilement éviter l'œdème de la jambe et du pied. — J'ai employé un jour aussi cette méthode avec beaucoup de succès pour un ganglion du dos de la main; dans deux autres cas de ce dernier genre j'ai échoué, probablement parce que le liquide contenu dans le ganglion était trop épais.