3. — *Fibromes. — Tumeurs fibreuses. — Tumeurs de tissu conjonctif.*

Les tumeurs qui consistent principalement en fibres conjonctives arrivées à un développement complet sont appelées *fibromes*. On peut distinguer les formes suivantes :

a. Les *tumeurs fibreuses molles*, ou *tumeurs de tissu conjonctif* par excellence, se rencontrent assez fréquemment et ont leur siége presque exclusif dans la peau. Elles consistent en un tissu blanc très-coriace, quelquefois un peu œdémateux, et sont toujours recouvertes par une couche du derme. L'*examen microscopique* nous montre un tissu conjonctif lâche comme dans le derme; sur la surface on distingue presque toujours des papilles pointues très-manifestes, même lorsque la tumeur siége à un endroit de la peau où il n'existe pas de papilles à l'état normal; dans le réseau de Malpighi, on rencontre souvent un pigment brunâtre; les vaisseaux peuvent y être très-développés et les poils et les glandes sudoripares prendre à leur niveau un volume anormal. — La forme est ordinairement celle d'une tumeur qui pend mollement (*cutis pendula*, *molluscum fibrosum*), souvent manifestement pédiculée; on pourrait parfaitement appeler ces formations des hyperplasies partielles de la peau, parce qu'elles sont constituées essentiellement par les éléments de cette dernière. Leur croissance est très-lente, elle n'est accompagnée d'aucune douleur; elles atteignent quelquefois un volume énorme. Souvent cette maladie est congénitale ; des centaines de tumeurs semblables peuvent se montrer sur la surface du corps; il existe, par le fait de la pigmentation, une certaine parenté avec les grosses et épaisses taches hépatiques. C'est à la face que cette végétation anormale de la peau se rencontre le plus fréquemment à l'état congénital; elle est le plus souvent unilatérale, diffuse ou sous forme de végétations molles semblables à des crêtes de coq; c'est dans cette maladie qu'il faut ranger les nævi couverts de poils et pigmentés. Quand la maladie est acquise, elle se développe ordinairement vers la fin de l'âge adulte et plus souvent chez les femmes que chez les hommes ; chez celles-là il se forme quelquefois aux grandes lèvres des tumeurs considérables, pendantes. — A cette catégorie appartient ensuite la léontiasis (Virchow); dans cette maladie, des tumeurs multiples, composées de fibres conjonctives, s'élèvent sur la peau, soit de la face, soit d'autres parties du corps; quelquefois il s'y ajoute plus tard des troubles généraux de la nutrition. Quoique cette néoplasie ne puisse pas être appelée infectieuse, dans le sens que nous avons attaché à ce mot, elle conduit cependant le plus souvent à un état dyscrasique, et, avec le temps, à la mort par le marasme. Il existe aussi un lien de parenté entre ces néoplasies et l'éléphantiasis des Arabes, quoique l'on comprenne sous ce nom une hypertrophie noueuse et en même temps diffuse de la peau de certaines parties du corps (lèvres, scrotum, jambe), hypertrophie qui s'accompagne de temps en temps d'érysipèles. Le rapport entre les tumeurs fibreuses molles et cette espèce

d'éléphantiasis, qui chez nous est sporadique, est le même que celui qui existe entre les tumeurs graisseuses circonscrites et les diffuses.

b. Les *fibromes denses* (*fibroïdes*, *desmoïdes*) consistent, sous le rapport *histologique*, en un tissu conjonctif très-dense, bien feutré et parsemé d'un très-grand nombre de noyaux; souvent ils sont composés principalement de cellules fusiformes très-serrées les unes contre les autres, comme on les rencontre à de certaines époques (fig. 9) dans les cicatrices (Rindfleisch). — Ils sont toujours d'une consistance très-dure et de forme ronde; leur surface de section est d'un blanc pur ou d'un rouge pâle; beaucoup d'entre eux montrent à la coupe, examinée à l'œil nu, une stratification très-régulière et une disposition concentrique des fibres autour de centres très-distincts (voy. fig. 76). Cette disposition provient de ce que le tissu fibreux se forme autour de nerfs et de vaisseaux, ces derniers se trouvent donc au milieu de certaines couches; dans ces circonstances les nerfs sont souvent détruits; ce mode de formation détermine quelquefois une sensibilité considérable de ces tumeurs. — Les différences qu'on rencontre par l'examen histologique, dans les tumeurs dont nous venons de donner la description, donnent lieu à quelques difficultés quant à la place que ces tumeurs doivent occuper dans le système de classification. Il est certain que celles de ces tumeurs qui consistent principalement en tissu conjonctif dense, comme, par exemple, tous les vieux fibroïdes de l'utérus, appartiennent à cette classe; mais les tumeurs plus jeunes de cette espèce ne présentent presque pas de tissu conjonctif, tout en ayant les mêmes caractères extérieurs et la même consistance, elles ne sont composées que de cellules fusiformes. L'explication qu'on a donnée sur le rôle et la nature de ces cellules est bien différente : Virchow paraît les tenir pour des éléments organiques stables, pour des fibres-cellules musculaires; pour cette raison il ne range pas les fibroïdes de l'utérus parmi les fibromes, mais parmi les myomes ou les myo-fibromes. Rindfleisch soutient que les fibres-cellules qu'on rencontre dans ces cas ne sont qu'un degré dans la série évolutive du tissu conjonctif, et qu'elles peuvent rester stationnaires ou se transformer en tissu conjonctif; je partage cette opinion. D'après cela, il faudra appeler fibro-sarcomes ces fibromes non complétement développés.

Fig. 76. — Petit fibroïde de l'utérus (grandeur naturelle de la coupe).

Les fibromes peuvent subir plusieurs métamorphoses anatomiques ; on observe assez souvent la crétification et l'ossification vraie. Il est fréquent de voir l'ulcération superficielle, lorsque les fibromes sont situés immédiatement sous une muqueuse ; cette ulcération se produit de la manière ordinaire, sous l'influence de causes extérieures. L'ulcère développé de cette façon montre souvent des granulations et une suppuration de bonne nature, et dans des conditions favorables il peut facilement se cicatriser. Le tissu fibroïde, quoique en apparence très-peu vasculaire, renferme cependant d'ordinaire beaucoup de

vaisseaux, tant artériels que veineux, comme on peut s'en convaincre par une injection ; quelquefois il s'y développe un réseau veineux très-large, pour ainsi dire caverneux (voy. fig. 77) ; les artères et les veines se confondent tellement avec le tissu de la tumeur, que leur tunique adventice le plus souvent n'existe plus, de sorte que dans le cas où ils sont entamés par une blessure, ils ne peuvent se contracter, ni selon la largeur, ni selon la longueur ; leur lumière reste donc béante : c'est la raison anatomique pour laquelle les hémorrhagies des fibroïdes sont si violentes, et souvent ne cessent pas sans l'intervention du

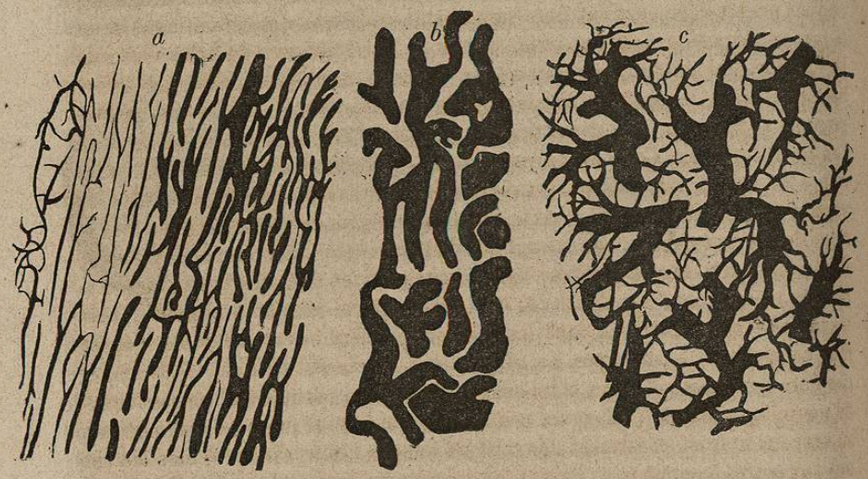

Fig. 77. — *a* et *b*, vaisseaux d'un fibrome cutané de la cuisse injecté par une artère. — *b*, veines caverneuses. — *c*, veines remarquablement régulières d'un fibrome de la peau de la paroi abdominale injectée par une veine. — Grossissement, 60.

médecin ; l'ouverture rigide et béante du vaisseau rend difficile au dernier degré la formation d'un thrombus. On trouve quelquefois dans les fibroïdes de l'utérus d'une certaine dimension, de même que dans ceux du périoste, des espaces creux remplis d'un sérum très-fluide ; peut-être sont-ce des sinus lymphatiques ectasiques de nouvelle formation ; cependant il n'existe pas d'observations positives sur ce sujet.

Les fibromes se rencontrent en bien des endroits ; de tous les organes, c'est l'utérus qui en est le siége le plus fréquent. Les tumeurs y arrivent quelquefois à une grosseur énorme, et dans ces cas elles se crétifient assez souvent. A l'examen microscopique on y découvre quelquefois d'une manière non douteuse des fibres-cellules musculaires. Les fibroïdes de l'utérus se montrent le plus souvent dans le corps de cet organe, plus rarement dans le col, presque jamais aux lèvres ; la direction de leur accroissement est ascendante ou descendante, c'est-à-dire vers la cavité abdominale, avec distension successive du péritoine, ou vers le vagin par l'orifice vaginal. Les tumeurs continuent sans cesse de croître dans cette dernière direction ; elles deviennent pédiculées, et donnent,

surtout dans ce cas, souvent lieu à des hémorrhagies violentes. De pareilles tumeurs pédiculées sortant d'une cavité portent, d'une manière générale, le nom de *polypes*, et dans le cas présent, de *polypes fibreux de l'utérus*. — Les fibroïdes s'observent encore souvent dans la peau ; lorsqu'ils occupent ce siége, on les appelle aussi des *chéloïdes* (de χηλῆ, pince d'écrevisse, et εἶδος, ressemblance), nom qui a donné lieu à bien des confusions, parce qu'on a compris sous ce terme, soit des épaississements de cicatrices, soit des fibromes, soit des sarcomes de la peau ; il vaudrait mieux laisser tomber ce mot.

Les fibromes qui partent du périoste se rencontrent aussi très-fréquemment, ce sont presque toujours des fibro-sarcomes. Le périoste des os du crâne et de la face est exposé à cette maladie, surtout la face inférieure du sphénoïde ; de là les fibroïdes entrent, sous forme de tumeurs polypeuses, dans les fosses nasales et dans le pharynx. Par la pression qu'ils exercent sur les os, ceux-ci peuvent se résorber ; la tumeur penche alors dans la cavité crânienne ou dans l'antre d'Highmore. Ce sont précisément ces fibromes qui souvent sont très-riches en veines caverneuses. On remarque encore assez souvent des fibroïdes partant du périoste du tibia et de la clavicule ; puis on en rencontre dans l'intérieur des os eux-mêmes, par exemple dans la mâchoire supérieure, etc. Enfin, il n'est pas très-rare d'observer des fibromes sur et dans les troncs nerveux plus ou moins gros. On a l'habitude de désigner par le nom de *névromes* toutes les tumeurs qui se forment dans les nerfs ; cependant on les distingue d'après leur composition anatomique. La plupart des névromes sont des fibromes ou des fibro-sarcomes ; d'autres consistent en tout ou en partie en fibres nerveuses de nouvelle formation (*névromes vrais*). Quelquefois les fibroïdes des nerfs se suivent sur le tronc et forment des cordons noueux ; lorsqu'ils se réunissent les uns aux autres, comme nous l'avons fait remarquer, leur surface de section présente quelquefois un aspect tout particulier (fig. 78). — Il est rare que des fibroïdes se développent dans le tissu conjonctif sous-cutané ; on ne les observe presque jamais dans les ganglions du bas-ventre.

Je vais maintenant vous donner une description de la *formation des fibromes en général*, telle que nous l'observons pendant la vie : nous réunirons les formes que nous venons d'étudier ; cependant, quand elles présenteront quelque différence essentielle, nous les décrirons séparément. Le développement des tumeurs fibreuses est propre à l'âge moyen, depuis trente jusqu'à cinquante ans ; rarement elles se présentent pendant la première jeunesse, plus rarement encore dans un âge avancé, et si nous les rencontrons pendant la vieillesse, c'est qu'elles existent généralement depuis bien longtemps déjà. Les fibromes congénitaux de la peau, soit sous la forme du *moluscum fibrosum*, soit sous celle d'une hypertrophie diffuse d'une partie de la peau, sont relativement assez fréquents, comme nous l'avons déjà indiqué ; les fibroïdes congénitaux sont très-rares. Ce ne sont que les névromes fibroïdes et les fibroïdes des os et du périoste qui peuvent aussi se rencontrer dans le jeune âge ; plus souvent, il est vrai, après la puberté que dans l'enfance (cependant j'ai observé un cas d'un névrome fibroïde chez un garçon de sept ans). — En général, les tumeurs de tissu conjonctif, et surtout les fibroïdes, se rencontrent plus fréquemment

chez la femme que chez l'homme; les fibroïdes de l'utérus se développent à peu près entre trente-cinq et quarante-cinq ans, quoique souvent ils ne fassent sentir que plus tard leur influence fâcheuse. Les tumeurs de tissu conjonctif de la peau se rencontrent tantôt isolément, tantôt en grand nombre; dans ce dernier cas elles peuvent se montrer simultanément ou les unes après les autres. Les fibroïdes se rencontrent plus souvent à l'état multiple qu'à l'état isolé, surtout dans l'utérus, où l'on trouve ordinairement plusieurs de ces tumeurs; les fibroïdes périostiques sont en général solitaires, cependant assez souvent ils reviennent, mais après des années seulement; le plus fréquemment les fibroïdes ont une croissance purement centrale, cependant il existe aussi des fibroïdes infectieux; plusieurs tumeurs situées l'une à côté de l'autre se confondent, et il survient quelquefois une dégénération fibroïde des muscles, des os et des ganglions lymphatiques les plus rapprochés. Les fibroïdes infectieux que j'ai vus étaient toujours des fibro-sarcomes; ils peuvent donner lieu à une véritable dyscrasie, comme les sarcomes purs, et amener, par exemple, des tumeurs métastatiques dans le poumon. Les névromes fibroïdes se montrent souvent en grand nombre et surtout sur le trajet d'un seul et même nerf; j'ai enlevé il n'y a pas longtemps six névromes à un homme, trois au bras gauche et trois à l'extrémité inférieure gauche; il existe des cas où l'on a constaté jusqu'à vingt et trente névromes à la fois.

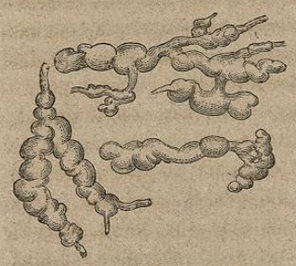

Fig. 78. — Petits névromes noueux de nature fibro-sarcomateuse, extraits de la paupière supérieure d'un garçon. — Grandeur naturelle.

Les fibromes purs croissent en général très-lentement et s'arrêtent dans leur développement à un âge avancé. Ce fait est bien connu pour les fibroïdes de l'utérus, qui, après la ménopause, cessent le plus souvent de s'accroître et se calcifient alors fréquemment. On observe des combinaisons de ces tumeurs avec d'autres formations de tissu, surtout avec des sarcomes, et cela de telle sorte que les tumeurs primitives montrent une composition plutôt fibreuse, tandis que les tumeurs secondaires, dues à l'infection, se présentent comme des sarcomes purs. Je me rappelle avoir vu un pareil cas : c'était un jeune homme de vingt-six ans à peu près, d'un aspect florissant; il portait sur les parois abdominales un fibro-sarcome du volume d'une grosse noix : cette tumeur fut extirpée. Dans la plaie déjà se montra une nouvelle tumeur, et plus tard on observa plusieurs tumeurs molles sur d'autres parties de la surface du corps; le malade tomba dans le marasme, et mourut au bout de quelques mois : tout le poumon était farci de tumeurs sarcomateuses molles.

Le *diagnostic* des fibroïdes n'est pas difficile après ce que nous avons exposé; la consistance, le siége, l'âge, le mode d'implantation, la forme de la tumeur, permettent presque toujours d'en reconnaître la nature d'une manière certaine.

Le *traitement* consiste dans l'ablation de la tumeur. On y arrivera le mieux par le bistouri; cependant, pour enlever les tumeurs de tissu conjonctif pédiculées ou pendantes, et les polypes fibreux, on peut avoir recours à d'autres

méthodes opératoires. Jadis on employait très-souvent pour ces cas la ligature, c'est-à-dire qu'on entourait solidement le pédicule de la tumeur avec un fil, de sorte que celle-ci se gangrenait et tombait; on choisissait cette méthode principalement dans les cas où l'on craignait une hémorrhagie par les surfaces de section. La ligature a un grand désavantage, c'est que la tumeur pourrit sur le corps ou dans son intérieur, et qu'elle doit être serrée à plusieurs reprises pour couper complétement. Par ce procédé il peut survenir également des hémorrhagies très-fortes; la ligature peut être associée à l'excision, en coupant la tumeur immédiatement au-dessous de l'endroit où la ligature est solidement serrée et en n'abandonnant à la chute spontanée qu'une partie du pédicule. Dans les cavités nasales et pharyngienne, de même que dans le vagin, on éprouve naturellement de très-grandes difficultés pour appliquer la ligature; pour cette raison on a construit une grande quantité d'instruments simples et compliqués, qu'on appelle porte-fil, avec lesquels on conduit le fil au-delà de la tumeur jusqu'au pédicule. Aujourd'hui la ligature est généralement abandonnée; on l'emploie si peu, que tous ces porte-fil, la plupart construits avec beaucoup d'intelligence, n'ont plus qu'une valeur historique. — Cependant le désir d'enlever les tumeurs pédiculées sans hémorrhagie, occupant toujours la pensée du chirurgien, a conduit dans les temps modernes à de nouveaux instruments et à de nouvelles méthodes, qui, il est vrai, ne pouvaient devenir vulgaires que par l'application du chloroforme. L'*écrasement* et la *cautérisation* ont remplacé la ligature. Le fait d'expérience que des plaies contuses ne saignent que peu ou point, a donné à Chassaignac l'idée d'enlever les tumeurs par écrasement; il a construit à cet effet un instrument, l'*écraseur*, qui consiste en un ruban métallique mobile, solide et composé d'un grand nombre de petits morceaux réunis comme une chaîne de montre; ce ruban, formant anse, est tiré peu à peu dans une longue gaîne et écrase les parties qu'il entoure. Quand cette opération est faite d'une manière suffisamment lente, il ne survient pas d'hémorrhagie, des artères ayant même le diamètre d'une radiale ne fournissent pas de sang; la plaie qui en résulte est tout à fait lisse et nette, elle guérit parfaitement sans qu'il y ait à la surface de fonte gangréneuse sensible; si l'hémorrhagie n'est pas parfaitement prévenue dans tous les cas, au moins il en est ainsi dans le plus grand nombre. On a des modèles de différentes grandeurs; le plus petit peut commodément être introduit dans le nez et permet d'enlever sans grande difficulté des polypes naso-pharyngiens pédiculés. Cet instrument est, à mon avis, une des meilleures acquisitions de notre arsenal chirurgical, peut-être la seule bonne qui nous soit arrivée depuis longtemps de Paris. — Une méthode d'un effet semblable, est la *galvanocaustique*, introduite dans la chirurgie de Middeldorpf : elle consiste à rendre incandescent, au moyen d'une batterie galvanique, un fil de platine qui a été introduit dans le courant, et à enlever par cautérisation la tumeur à sa base; par cette méthode on coupe les tissus en même temps qu'on arrête l'hémorrhagie. Celle-ci n'est pas prévenue plus souvent que par l'écrasement, en somme, elle est donc rare; par conséquent cette méthode est très-utile pour les cas qui se prêtent à son emploi. Cependant elle n'a aucun avantage sur l'écrasement; car partout où l'on arrive avec un fil, on

peut aussi arriver avec l'anse d'un petit ou d'un grand écraseur. L'embarras pour le médecin de se servir d'une batterie assez forte pour être efficace (et qui revient encore assez chère) est si grand, que la galvanocaustique, telle qu'elle est aujourd'hui, présente peu de chance de devenir d'un usage général. Malgré l'élégance de cet appareil, il a cédé la place à l'écraseur; le public médical a déjà décidé; la plupart des médecins possèdent un écraseur, tandis que l'appareil galvanocaustique ne se rencontre que dans quelques rares cliniques.

Quant aux fibroïdes non pédiculés et à ceux qui sont profondément situés dans les tissus, beaucoup d'entre eux ne se prêtent pas à une opération; vouloir enlever des fibroïdes utérins à travers les parois abdominales, c'est prostituer la chirurgie, non parce que cette opération est dangereuse au plus haut degré, mais parce que ces tumeurs cessent de s'accroître avec le temps, et que les symptômes auxquels elles donnent lieu sont rarement assez importants pour permettre d'exposer la vie de la malade Il en est de même des fibroïdes qui n'offrent de danger ni par leur siége, ni par leur croissance, mais dont l'ablation pourrait mettre la vie du patient en péril : dans ces cas il faut toujours se rappeler que souvent ces tumeurs cessent de s'agrandir à un âge avancé; on ne se hâtera donc pas trop d'entreprendre ces opérations, et l'on n'engagera pas avec trop d'instance les malades à s'y soumettre. Il restera toujours un grand nombre de cas où l'on peut et doit faire l'ablation sans hésiter. Parmi les indications pressantes, je vous citerai surtout les hémorrhagies artérielles considérables et souvent répétées, provenant d'un fibroïde ulcéré; la destruction imminente des os, la progression de ces tumeurs vers la cavité crânienne, etc. Dans les fibroïdes des nerfs les douleurs sont quelquefois si violentes, que les patients demandent l'opération avec instance, même quand on leur dit qu'elle sera inévitablement suivie de la paralysie des muscles correspondants; car presque toujours on est obligé d'exciser une portion du nerf malade, qui peut-être fonctionnait encore en tout ou en partie. Si les névromes étaient indolents, on aurait tort de les exciser.

Bibliographie. — Lebert, Atlas, pl. xx, fig. 12-20; pl. xxi, xxii, xxiii, fig. 1-6; pl. clvii, fig. 3; pl. clxxxviii, clxxxix, fig. 2. — Cruveilhier, Atlas, 2e livraison, pl. V et VI; 35e livr., pl. ii. — Burns, Atlas, 1re division, pl. i, fig. 1-4; 2e division, pl. i, fig. 7-10; pl. ii, fig. 10. — Forster, Atlas, pl. iv, fig. 2-4.

Existe-t-il des *myomes* purs, c'est-à-dire des tumeurs composées exclusivement de fibres musculaires ou de fibres-cellules musculaires? C'est une question à laquelle nous ne pouvons pas répondre; pour ma part, je ne connais pas d'observation semblable. L'existence dans des tumeurs de fibres musculaires striées de nouvelle formation a été très-rarement observée; jamais on n'a vu une tumeur en être composée exclusivement; ordinairement on les a rencontrées accidentellement dans des sarcomes ou des carcinomes, ou dans des tumeurs de composition très-complexe. J'ai examiné aussi des tumeurs dans lesquelles j'ai rencontré manifestement des fibres musculaires dans une de leurs phases d'évolution. Nous avons déjà dit antérieurement que les fibroïdes de l'utérus ont été rangés par quelques auteurs parmi les myomes ou les myo-sarcomes.

QUARANTE-SIXIÈME LEÇON

4° Les *enchondromes purs*. Leur siége; opérations qu'ils nécessitent. — 5° Les *ostéomes purs*. Leurs diverses formes : opérations qu'ils nécessitent. — 6° Les *angiomes* : *a*. télangiectasies; *b*. tumeurs sanguines caverneuses. Diagnostic, hérédité, marche, traitement. Appréciation des méthodes opératoires. — Tumeurs lymphatiques caverneuses. *Nævi vasculosi*. — 7° Les *névromes vrais*. — 8° Les *papillomes cornés*: *a*. verrues; *b*. cornes cutanées. Ichthyose, Hystricismus.

4. — *Enchondromes purs* (*chondromes* de Virchow). — *Tumeurs cartilagineuses*.

Je sépare intentionnellement les enchondromes purs des formations cartilagineuses composées et combinées avec d'autres tissus, parce que eux seuls forment un groupe parfaitement déterminé. Ce sont des tumeurs qui consistent uniquement en cartilage, soit en cartilage hyalin, soit en fibro-cartilage. Les *éléments microscopiques* de ce cartilage de nouvelle formation peuvent être de formes très-diverses : quelquefois on observe de très-belles cellules cartilagineuses rondes, comme nous les rencontrons principalement dans l'embryon et, sous une forme un peu plus petite, dans les cartilages articulaires et costaux. Cependant on trouve rarement dans les enchondromes une homogénéité aussi complète de la substance hyaline intercellulaire, que celle qu'on rencontre dans le cartilage normal; le plus souvent la substance intercellulaire qui appartient à un groupe de cellules est différente de celle d'un autre, et entre les grands groupes de cellules la substance hyaline se transforme en fibres fines. De là vient que tout le cartilage est parcouru par des mailles de tissu conjonctif faisant suite les unes aux autres et disposées sous forme de kyste, et que sur une surface de section la tumeur présente à l'*œil nu* un dessin réticulé; entre ces faisceaux de tissu conjonctif se montre le cartilage avec un reflet bleuâtre ou jaunâtre. En outre, le tissu de l'enchondrome se distingue encore de celui du cartilage normal par le caractère suivant : le premier renferme le plus souvent des vaisseaux dans les faisceaux fibreux que nous venons de citer, tandis que le dernier ne possède pas de vaisseaux. Sous le microscope, les enchondromes et le cartilage normal présentent encore quelques autres différences. Assez souvent la substance intercellulaire, qu'elle soit hyaline ou légèrement fibreuse, présente un aspect gélatineux ou grumeleux, au lieu de la consistance uniformément dense du cartilage normal; peut-être aussi ne prend-elle quelquefois que secondairement cet aspect particulier. La calcification du cartilage, de même que l'ossification vraie, se rencontre fréquemment dans les enchondromes; enfin les formes des cellules peuvent être très-différentes (fig. 79).