peut aussi arriver avec l'anse d'un petit ou d'un grand écraseur. L'embarras pour le médecin de se servir d'une batterie assez forte pour être efficace (et qui revient encore assez chère) est si grand, que la galvanocaustique, telle qu'elle est aujourd'hui, présente peu de chance de devenir d'un usage général. Malgré l'élégance de cet appareil, il a cédé la place à l'écraseur; le public médical a déjà décidé; la plupart des médecins possèdent un écraseur, tandis que l'appareil galvanocaustique ne se rencontre que dans quelques rares cliniques.

Quant aux fibroïdes non pédiculés et à ceux qui sont profondément situés dans les tissus, beaucoup d'entre eux ne se prêtent pas à une opération; vouloir enlever des fibroïdes utérins à travers les parois abdominales, c'est prostituer la chirurgie, non parce que cette opération est dangereuse au plus haut degré, mais parce que ces tumeurs cessent de s'accroître avec le temps, et que les symptômes auxquels elles donnent lieu sont rarement assez importants pour permettre d'exposer la vie de la malade Il en est de même des fibroïdes qui n'offrent de danger ni par leur siége, ni par leur croissance, mais dont l'ablation pourrait mettre la vie du patient en péril : dans ces cas il faut toujours se rappeler que souvent ces tumeurs cessent de s'agrandir à un âge avancé; on ne se hâtera donc pas trop d'entreprendre ces opérations, et l'on n'engagera pas avec trop d'instance les malades à s'y soumettre. Il restera toujours un grand nombre de cas où l'on peut et doit faire l'ablation sans hésiter. Parmi les indications pressantes, je vous citerai surtout les hémorrhagies artérielles considérables et souvent répétées, provenant d'un fibroïde ulcéré; la destruction imminente des os, la progression de ces tumeurs vers la cavité crânienne, etc. Dans les fibroïdes des nerfs les douleurs sont quelquefois si violentes, que les patients demandent l'opération avec instance, même quand on leur dit qu'elle sera inévitablement suivie de la paralysie des muscles correspondants; car presque toujours on est obligé d'exciser une portion du nerf malade, qui peut-être fonctionnait encore en tout ou en partie. Si les névromes étaient indolents, on aurait tort de les exciser.

Bibliographie. — Lebert, Atlas, pl. xx, fig. 12-20; pl. xxi, xxii, xxiii, fig. 1-6; pl. clvii, fig. 3; pl. clxxxviii, clxxxix, fig. 2. — Cruveilhier, Atlas, 2e livraison, pl. V et VI; 35e livr., pl. ii. — Burns, Atlas, 1re division, pl. i, fig. 1-4; 2e division, pl. i, fig. 7-10; pl. ii, fig. 10. — Forster, Atlas, pl. iv, fig. 2-4.

Existe-t-il des *myomes* purs, c'est-à-dire des tumeurs composées exclusivement de fibres musculaires ou de fibres-cellules musculaires? C'est une question à laquelle nous ne pouvons pas répondre; pour ma part, je ne connais pas d'observation semblable. L'existence dans des tumeurs de fibres musculaires striées de nouvelle formation a été très-rarement observée; jamais on n'a vu une tumeur en être composée exclusivement; ordinairement on les a rencontrées accidentellement dans des sarcomes ou des carcinomes, ou dans des tumeurs de composition très-complexe. J'ai examiné aussi des tumeurs dans lesquelles j'ai rencontré manifestement des fibres musculaires dans une de leurs phases d'évolution. Nous avons déjà dit antérieurement que les fibroïdes de l'utérus ont été rangés par quelques auteurs parmi les myomes ou les myo-sarcomes.

QUARANTE-SIXIÈME LEÇON

4° Les *enchondromes purs*. Leur siége; opérations qu'ils nécessitent. — 5° Les *ostéomes purs*. Leurs diverses formes : opérations qu'ils nécessitent. — 6° Les *angiomes* : *a*. télangiectasies; *b*. tumeurs sanguines caverneuses. Diagnostic, hérédité, marche, traitement. Appréciation des méthodes opératoires. — Tumeurs lymphatiques caverneuses. *Nævi vasculosi*. — 7° Les *névromes vrais*. — 8° Les *papillomes cornés*: *a*. verrues; *b*. cornes cutanées. Ichthyose, Hystricismus.

4. — *Enchondromes purs* (*chondromes* de Virchow). — *Tumeurs cartilagineuses*.

Je sépare intentionnellement les enchondromes purs des formations cartilagineuses composées et combinées avec d'autres tissus, parce que eux seuls forment un groupe parfaitement déterminé. Ce sont des tumeurs qui consistent uniquement en cartilage, soit en cartilage hyalin, soit en fibro-cartilage. Les *éléments microscopiques* de ce cartilage de nouvelle formation peuvent être de formes très-diverses : quelquefois on observe de très-belles cellules cartilagineuses rondes, comme nous les rencontrons principalement dans l'embryon et, sous une forme un peu plus petite, dans les cartilages articulaires et costaux. Cependant on trouve rarement dans les enchondromes une homogénéité aussi complète de la substance hyaline intercellulaire, que celle qu'on rencontre dans le cartilage normal; le plus souvent la substance intercellulaire qui appartient à un groupe de cellules est différente de celle d'un autre, et entre les grands groupes de cellules la substance hyaline se transforme en fibres fines. De là vient que tout le cartilage est parcouru par des mailles de tissu conjonctif faisant suite les unes aux autres et disposées sous forme de kyste, et que sur une surface de section la tumeur présente à l'*œil nu* un dessin réticulé; entre ces faisceaux de tissu conjonctif se montre le cartilage avec un reflet bleuâtre ou jaunâtre. En outre, le tissu de l'enchondrome se distingue encore de celui du cartilage normal par le caractère suivant : le premier renferme le plus souvent des vaisseaux dans les faisceaux fibreux que nous venons de citer, tandis que le dernier ne possède pas de vaisseaux. Sous le microscope, les enchondromes et le cartilage normal présentent encore quelques autres différences. Assez souvent la substance intercellulaire, qu'elle soit hyaline ou légèrement fibreuse, présente un aspect gélatineux ou grumeleux, au lieu de la consistance uniformément dense du cartilage normal; peut-être aussi ne prend-elle quelquefois que secondairement cet aspect particulier. La calcification du cartilage, de même que l'ossification vraie, se rencontre fréquemment dans les enchondromes; enfin les formes des cellules peuvent être très-différentes (fig. 79).

Quant à la *forme extérieure* des enchondromes, ce sont ordinairement des tumeurs arrondies, parfaitement limitées, qui, dans certaines circonstances, peuvent atteindre le volume d'une tête d'adulte. Leur *croissance* est au début presque exclusivement centrale ; plus tard l'augmentation de volume est produite, soit par le développement de nouveaux foyers morbides immédiatement autour de la tumeur première, soit par la transformation des tissus adjacents



Fig. 79. — Différentes formes de cellules cartilagineuses provenant d'enchondromes de l'homme et du chien. — Grossissement, 350.

en cartilage (infection locale). Parmi les métamorphoses anatomiques, nous avons déjà cité le ramollissement muqueux et celui en bouillie, de même que l'ossification partielle ; le premier de ces processus donne lieu dans ces tumeurs à des kystes muqueux, c'est ce qui fait que les enchondromes, ordinairement très-durs au toucher, peuvent présenter çà et là de la fluctuation. Il ne serait pas impossible qu'une ossification complète de l'enchondrome pût terminer ce processus et empêcher la tumeur de s'accroître par la suite ; c'est ce qui a été observé dans quelques cas, très-rares il est vrai. Un travail d'ulcération superficielle se remarque encore assez souvent sur les grands enchondromes ;

il prend surtout naissance lorsque la peau est fortement tendue et qu'elle est irritée par une cause traumatique ; cependant cette complication n'a pas d'importance. Il est rare qu'on observe un ramollissement ulcératif central qui s'ouvre à l'extérieur, cependant je l'ai vu sur un enchondrome bien développé, du volume d'une grosse pomme, qui siégeait dans une gaîne tendineuse du pied.

Siége. — Les tumeurs cartilagineuses pures se montrent surtout aux os. Les phalanges des doigts et les métacarpiens deviennent le plus souvent le siége des enchondromes, beaucoup plus rarement les os correspondants du pied. A la main, ils se développent presque toujours en grand nombre, quelquefois même tous les doigts sont atteints. Après la main, c'est le fémur et le bassin qui sont le plus souvent exposés au développement des enchondromes ; c'est ici que ces tumeurs atteignent les plus grandes dimensions connues et amènent la destruction complète de ces os. Les os de la face sont rarement atteints de cette maladie, les os du crâne plus rarement encore ; on l'observe un peu plus souvent sur les côtes et sur l'omoplate. On a vu les gaînes tendineuses être le siége de ces tumeurs, cependant cette localisation se rencontre rarement.

Le développement des enchondromes est surtout spécial à la jeunesse ; je ne veux pas dire qu'on les observe chez les jeunes enfants, mais dans les années qui précèdent la puberté. L'origine de la plupart des enchondromes peut être ramenée à cette époque de la vie, alors même qu'ils ne sont soumis à notre observation que bien des années plus tard. Ces tumeurs croissent très-lentement, pendant vingt à trente ans, et paraissent pouvoir s'arrêter de temps en temps dans leur développement ; j'ai rencontré des cas où les malades prétendaient que les tumeurs avaient persisté pendant des années dans le même état, et des motifs étrangers à la gravité du mal les déterminaient seuls à en demander l'ablation. Dans d'autres cas plus rares, ces tumeurs croissent plus rapidement et deviennent infectieuses ; il existe même des observations où finalement des tumeurs cartilagineuses se sont développées dans le poumon et ont de cette façon amené la mort. — La combinaison du tissu cartilagineux avec le tissu sarcomateux, de même qu'avec le carcinome, s'observe de temps en temps ; dans ces cas l'élément cartilagineux n'a aucune influence sur la nature et la marche de ces tumeurs.

Le *diagnostic* et le *pronostic* ressortent naturellement de ce que nous venons de dire.

Quant au *traitement*, il ne peut consister que dans l'extirpation des tumeurs, dans les cas où il est possible de les enlever sans mettre la vie directement en danger. Évidemment on ne touchera pas aux enchondromes du bassin, qui, en général, sont très-volumineux. Les tumeurs de la cuisse, qui d'ordinaire sont également très-grosses à l'époque où le malade vient réclamer les secours de l'art, ne sont susceptibles que d'un seul traitement, la désarticulation de la cuisse, et il est peu probable que cette opération soit indiquée, à moins que le membre n'ait complétement perdu ses fonctions par suite d'une fracture spontanée, conséquence de la destruction osseuse. Les enchondromes qu'on opère le plus souvent sont ceux des doigts, non parce qu'ils donnent lieu à des douleurs,

au contraire ils sont le plus souvent indolents, mais parce qu'ils empêchent le fonctionnement de la main ; il est vrai qu'ils n'arrivent que très-lentement à ce point car, pour entraver les fonctions des doigts, il faut que la tumeur ait déjà acquis une certaine grosseur. Aussi longtemps que les malades peuvent encore se servir de leurs doigts gonflés par l'enchondrome, ils ne réclament pas l'opération, et même le médecin ne doit pas trop les y engager. Quant à la méthode opératoire qu'on doit choisir, on est tenté dans beaucoup de cas où la tumeur, quoique fortement adhérente à l'os, s'implante néanmoins latéralement, on est tenté, dis-je, d'enlever simplement la tumeur avec le bistouri ou la scie, après avoir divisé et écarté la peau et évité soigneusement les tendons. Cette opération ne peut cependant être exécutée que dans un petit nombre des cas, si l'on veut enlever toute la tumeur, ce qui est absolument nécessaire : car la masse cartilagineuse envoie très-souvent des prolongements dans le canal médullaire de l'os ; en outre, il se développe après de pareilles opérations une inflammation très-violente des gaînes tendineuses, qui entraînent souvent la roideur du doigt correspondant. Dieffenbach croyait que ce qui restait de l'enchondrome pouvait plus tard s'ossifier et que ce nouveau tissu osseux serait définitif ; cependant jusqu'ici aucun cas bien observé n'a confirmé cet espoir. Par conséquent, l'ablation de l'enchondrome, en le séparant de l'os, n'est applicable qu'à un petit nombre de cas, et seulement à ceux où la tumeur est encore très-petite. De semblables petits enchondromes siégeant aux doigts pourraient donc être enlevés par l'excision. Si les tumeurs ont atteint un volume assez considérable, il faut avoir recours à la désarticulation du doigt, qu'on ne fera que lorsque les tumeurs empêcheront le malade de servir de la main.

Bibliographie. — Lebert, Atlas, pl. xxviii, fig. 10-13 ; pl. xxx et xxxi. — Forster, Atlas, pl. ii, fig. 7 ; pl. xx.

5. — *Ostéomes. — Exostoses.*

On désigne sous ce nom des masses osseuses anormalement développées, qui, sous une forme circonscrite, représentent une tumeur, ont une croissance propre, et ne dépendent pas d'un processus inflammatoire chronique. La formation osseuse peut quelquefois aussi se rencontrer dans d'autres tumeurs, surtout dans celles qui se développent dans l'os lui-même, comme nous l'avons appris déjà pour les enchondromes. Cependant on ne donne le nom d'exostoses qu'aux tumeurs qui sont uniquement constituées par du tissu osseux. Je rappellerai que non-seulement on rencontre des formations nouvelles de *dents* entières (de formes très-irrégulières, il est vrai), soit dans les kystes de l'ovaire, soit dans l'antre d'Highmore, mais qu'on a observé également sur les dents elles-mêmes des excroissances formées d'ivoire réel, de véritables *exostoses éburnées* (*odontomes*, Virchow); cependant ce fait, excessivement rare, a plutôt la valeur d'un phénomène curieux que celle d'une maladie spéciale. — Quant à la structure anatomique des

exostoses, elles consistent, soit en substance spongieuse, remplie d'une moelle ordinaire, soit en une masse osseuse dure comme l'ivoire, composée de systèmes réguliers de lamelles, comme dans la substance corticale des os longs. D'après cela, nous distinguerons des *exostoses spongieuses* et des *exostoses éburnées*. Une troisième espèce d'exostoses est constituée par les ossifications des *tendons*, des *aponévroses* et des *muscles*, cependant on peut hésiter à ranger ces formations parmi les tumeurs.

a. Exostoses spongieuses avec revêtement cartilagineux (*exostosis cartilaginea*). — Ces tumeurs s'observent presque exclusivement aux épiphyses des os longs; ce sont des excroissances du cartilage épiphysaire : voilà pourquoi Virchow les désigne avec raison du nom d'*ecchondrosis ossificans*. Sur leur surface arrondie, bosselée, se trouve une couche de cartilage hyalin parfaitement bien formé, épaisse de 3 à 4 millimètres, qui évidemment possède une croissance en partie centrale, en partie périphérique, et qui s'ossifie rapidement vers le centre. La masse osseuse nouvellement formée se fond elle-même de la manière la plus intime avec la substance spongieuse des épiphyses, de sorte que cette tumeur dure est solidement fixée à l'os. Il est dans la nature même de ces exostoses de ne pouvoir se montrer que chez des individus jeunes; le tibia, le péroné et l'humérus sont, d'après mes observations, le siége le plus fréquent de ces tumeurs.

b. Exostoses éburnées. — Elles sont composées de substance osseuse compacte, avec canalicules de Havers et systèmes de lamelles; elles se développent sur les os de la face et du crâne, au bassin, à l'omoplate, au gros orteil, etc.; et forment des tumeurs arrondies, qui sont quelquefois bosselées, d'autres fois lisses.

Une troisième espèce de formation osseuse anormale, donnant lieu à des tumeurs, est l'*ossification des tendons, des aponévroses et des muscles*, qui s'observe généralement en même temps sur un grand nombre de tendons et d'aponévroses, après avoir été précédée d'un racornissement considérable; de sorte que le squelette de pareils hommes, ordinairement jeunes, est garni de vingt à cinquante prolongements osseux, longs et pointus, partout où des tendons se fixent aux os. Quelquefois l'ossification se montre aussi d'une manière primitive dans les aponévroses musculaires; nous avons observé un cas semblable à Zurich. On a vu des cas où cette ossification était tellement considérable, que par exemple tous les muscles de l'épaule et du bras s'ossifiaient et rendaient impossible tout mouvement des extrémités supérieures. — Les os vrais qui se forment anormalement dans les enveloppes du cerveau et de la moelle épinière sont dans tous les cas le produit d'un processus inflammatoire chronique; il en est de même des ossifications dont nous parlons, et du tubercule osseux qui se développe dans le muscle deltoïde chez les soldats qui font l'exercice au fusil (*Exercirknochen*) : on rencontre cet os précisément à l'endroit où l'arme touche l'épaule en mettant en joue. Il ne se montre que chez un petit nombre de soldats, et son existence fait présumer une prédisposition à la formation osseuse. L'ossification des tendons est, dans tous les cas, un fait très-remarquable, et rappelle un processus semblable chez les oiseaux, chez lesquels il est parfaitement normal.

La prédisposition à la formation des ostéomes se rapproche beaucoup de celle qui produit les enchondromes; elle aussi se montre presque exclusivement chez les individus jeunes et plus souvent chez les hommes que chez les femmes, tandis que dans l'enfance on ne l'observe presque jamais. Quant aux exostoses épiphysaires, qu'on pourrait appeler tout aussi bien des enchondromes ossifiants, il est évident que ces tumeurs ne peuvent se montrer que jusqu'à l'âge de vingt-quatre ans. Cependant les autres exostoses se développent d'ordinaire avant la trentième année; les observations ne sont pas, du reste, très-nombreuses sur cette question, parce que la maladie est rare. Le fait que les exostoses se montrent principalement chez les jeunes gens est d'autant plus remarquable, que le travail d'ossification est pour ainsi dire le propre de la vieillesse. Les cartilages costaux et ceux du larynx, de même que les ligaments de la colonne verticale, s'ossifient fréquemment à un âge avancé; les dépôts calcaires dans les artères des vieillards, constituent aussi un processus presque naturel, propre à la décrépitude sénile; malgré cela on ne voit presque jamais se développer des exostoses chez les vieillards, et si l'on rencontre chez eux de pareilles tumeurs, elles se sont en général formées dans la jeunesse. — Les exostoses se montrent tout aussi souvent à l'état multiple que d'une manière isolée; leur croissance est en général très-lente, et cesse ordinairement vers l'âge avancé. Les exostoses épiphysaires cessent de s'accroître lorsque le squelette est arrivé à son entier développement, et la substance spongieuse devient plus compacte. Dans quelques cas rares seulement, l'ossification dans les tendons et les muscles fait de tels progrès, que les mouvements en sont complétement empêchés. Dans des cas plus rares encore, on a observé une formation anormale de tissu osseux dans les poumons. — Les troubles produits par les exostoses sont dans la plupart des cas peu importants; le développement de ces tumeurs n'est pas accompagné de douleurs et elles ne sont pas sensibles au toucher. Cependant les exostoses situées dans le voisinage des articulations entravent souvent le fonctionnement de ces dernières; les tumeurs de cette nature développées sur les os de la face donnent lieu à des déformations désagréables; les exostoses du gros orteil empêchent le malade de mettre des chaussures; les ossifications des tendons et des muscles entravent les mouvements ou les abolissent complétement; malheureusement ces dernières, vu leur grande étendue et leur nombre considérable, se prêtent peu à un traitement chirurgical, et surtout pendant le temps que la disposition à cette ostéogenèse morbide persiste encore. Les exostoses ne paraissent jamais devenir infectieuses. — Quant à l'opération des exostoses, elle consiste simplement à enlever la tumeur avec la scie ou la gouge. Cependant, comme elles siégent quelquefois dans le voisinage des articulations, on pourrait ouvrir la cavité articulaire; *je ne vous conseillerai donc jamais de la faire*, à moins que le trouble fonctionnel ne soit si considérable, qu'il l'emporte sur le danger que peut présenter cette opération pour l'articulation et même pour la vie. On se décidera d'autant moins à faire une opération semblable sans indication spéciale, que ces tumeurs ne continuent plus de s'accroître à une certaine époque. Sur les exostoses épiphysaires se rencontrent quelquefois des bourses muqueuses de nouvelle formation, renfermant des

enchondromes en voie d'ossification, soit adhérents aux parois, soit libres; ces bourses communiquent en général avec l'articulation près de laquelle l'exostose s'est développée. D'après les recherches de Rindfleisch, ces bourses muqueuses seraient toujours des prolongements de la synoviale articulaire. Sur les prières instantes d'un malade, je me suis laissé aller à reséquer une pareille exostose à l'extrémité inférieure du fémur et à extirper le sac synovial anormalement formé; le malade succomba à la septicémie. Dans un autre cas, la bourse muqueuse qui recouvrait une exostose de l'extrémité inférieure de l'humérus s'est ouverte spontanément en présentant des phénomènes inflammatoires modérés; il survint une suppuration de l'articulation du coude avec ankylose; le malade ne consentit pas à la résection de l'articulation.

Bibliographie. — Lebert, Atlas, pl. xxxiii, fig. 1-4, fig. 32; pl. clxvii, fig. 3, 4, 5. — Bruns, Atlas, 1re division, pl. viii, fig. 6, 8, 9, 11-14. — Forster, Atlas, pl. xx, fig. 2.

6. — *Angiomes. — Tumeurs vasculaires.*

On comprend sous cette dénomination des tumeurs qui sont presque uniquement composées de vaisseaux réunis simplement par une faible quantité de tissu conjonctif. Les formes ordinaires de la dilatation variqueuse des veines et les anévrysmes de certains troncs artériels ne rentrent pas dans cette définition, et ne seront donc pas décrits dans ce chapitre. L'anévrysme cirsoïde devrait être compté parmi ces tumeurs, de même que quelques formes de varices anévrysmales. Cependant, en nous conformant aux habitudes reçues, nous avons traité ces deux maladies dans un chapitre précédent.

Il faut distinguer deux espèces différentes de tumeurs vasculaires, qu'on appelle aussi *tumeurs érectiles* parce qu'elles sont plus ou moins tendues, plus ou moins volumineuses, selon la quantité de sang qui se trouve renfermée dans les vaisseaux.

a. La télangiectasie (de τῆλε, loin, ἀγγεῖον, vaisseau, et ἔκτασις, dilatation). — C'est la forme la plus fréquente. Ce néoplasme est complétement composé de capillaires et de très-petits vaisseaux dilatés et très-flexueux; il se montre tantôt sous forme de tumeur, tantôt sous celle d'une tache rouge à la peau, selon que la production de vaisseaux nouveaux ou l'ectasie pure prédomine. Les télangiectasies de l'espèce que nous décrirons bientôt avec plus de détails, se rencontrent presque exclusivement dans la peau. Elles présentent une coloration d'un rouge-cerise foncé ou d'un bleu d'acier; elles ont la grosseur d'une tête d'épingle, d'un grain de chènevis; les unes présentent une épaisseur assez notable, les autres font à peine une légère saillie au-dessus de la surface cutanée. On rencontre très-souvent une variété où l'on n'a affaire ni à une tache rouge, ni à une tumeur, mais à une rougeur diffuse s'étendant sur une surface assez considérable du corps. En général, on voit déjà à l'œil nu, à travers l'épiderme, les petits vaisseaux dilatés et flexueux à la surface du derme. L'examen anatomique des télangiectasies avec épaississement montre, après extirpation,

que ces tumeurs sont composées de petits lobules de la grosseur d'un grain de chènevis ou même d'un pois, et si l'on fait l'*examen microscopique* de ces tissus après avoir poussé une injection ou employé tout autre mode de préparation, on trouve que cette configuration lobulée est due à ce que les petits systèmes vasculaires des glandes sudoripares, des follicules pileux, des glandes sébacées et des lobules graisseux, qui sont si distincts les uns des autres dans la peau, sont tous malades séparément, et que ces petits systèmes qui ont végété chacun pour leur compte donnent à l'œil nu cet aspect lobulé dont nous avons déjà parlé. La couleur tantôt rouge de sang, tantôt bleu pâle de ces tumeurs, dépend de ce que dans le premier cas les capillaires de la couche la

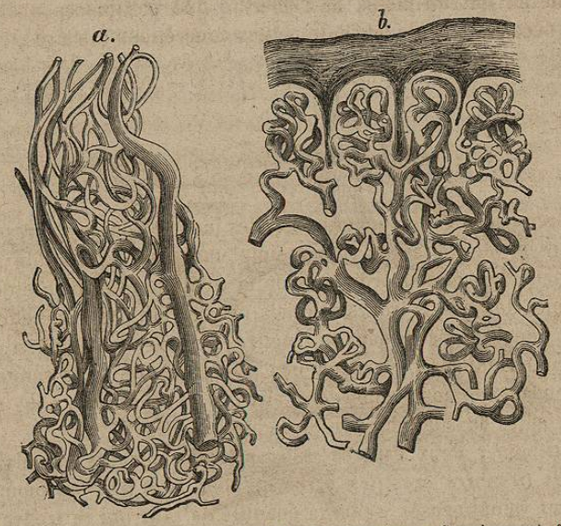

Fig. 80. — Conglomérats de vaisseaux provenant de télangiectasies. — Grossissement, 60. — *a*. Plexus vasculaire autour d'une glande sudoripare (qui n'est pas représentée ici pour ne pas compliquer le dessin). — *b*. Dilatations vasculaires dans les papilles de la muqueuse buccale.

plus superficielle de la peau sont malades, et dans le second les vaisseaux plus profondément situés. En général, cette végétation vasculaire ne dépasse pas le tissu conjonctif sous-cutané, ce n'est qu'exceptionnellement qu'elle s'avance dans les tissus plus profonds, dans les muscles par exemple; il ressort de là que ces néoplasmes ne s'accroissent pas seulement par leur centre, mais encore et surtout par leur périphérie et détruisent ainsi la partie atteinte. — La plupart de ces tumeurs se vident lentement sous la pression pour se remplir de nouveau, dès que la pression a cessé. Cependant il y a des télangiectasies épaisses, dans lesquelles on observe, à côté de l'exubérance vasculaire, une formation nouvelle de tissus conjonctifs et graisseux, de sorte qu'on ne peut pas les faire disparaître, les effacer complétement par la pression. Quand ces néoplasmes sont situés à la surface de la peau et que le sang s'en est écoulé après l'extirpation, on ne voit presque rien d'anormal à l'œil nu sur le frag-

ment de peau excisé; lorsque la tumeur est plus épaisse, sa surface de section montre une substance rouge pâle, molle, à petits lobules, mais dans laquelle on ne voit pas de vaisseaux à l'œil nu, parce que tout le processus morbide siége uniquement dans les capillaires, les vaisseaux de transition et quelques petits troncs artériels.

b. Les tumeurs sanguines caverneuses ou tumeurs veineuses caverneuses. — Nous allons commencer par étudier leur structure anatomique, afin que vous puissiez bien saisir les caractères qui les distinguent des télangiectasies. La tumeur sanguine caverneuse, lorsqu'elle est extirpée, se reconnaît déjà à l'œil nu, parce que sa surface de section offre presque exactement l'aspect du corps caverneux du pénis. C'est donc un tissu réticulé, blanc, dense et résistant, qui est vide ou qui du moins ne renferme que par places quelques caillots rouges ou décolorés, quelquefois de petites concrétions calcaires, rondes, c'est-

Fig. 81. — Lacis de trabécules provenant d'une tumeur veineuse caverneuse de la lèvre (il faut se figurer le sang renfermé dans les grandes mailles situées entre les trabécules). — Grossissement, 350.

à-dire des phlébolithes; pour avoir une idée nette de l'état de ce tissu réticulé avant l'extirpation, on n'a qu'à le supposer complétement gorgé de sang. Ce tissu caverneux, qui peut se former dans toutes les parties du corps, est quelquefois parfaitement délimité par une espèce de kyste; dans d'autres cas cette dégénération caverneuse, très-incomplétement limitée, se continue par endroits avec les tissus avoisinants, en perdant peu à peu ses caractères. L'*examen microscopique* de ce tissu réticulé, qui tantôt n'est constitué que par des fils très-fins, tantôt consiste en capsules membraniformes, nous montre que les trabécules mêmes sont formées par les restes du tissu dans lequel l'ectasie caverneuse s'est développée. La paroi interne des espaces remplis de sang est tapissée dans la plupart des cas par des cellules fusiformes (endothélium des veines). Ces données anatomiques tendent déjà à prouver qu'on a principalement affaire à des veines dilatées. On a donné des explications très-différentes sur la