toujours des éléments glandulaires, qui peuvent varier beaucoup sous le rapport de leur forme et dont plusieurs peut-être sont un produit de nouvelle formation. De là vient que les adénomes purs (qui du reste sont très-rares dans certaines glandes) peuvent très-difficilement être distingués des sarcomes développés dans les glandes (adéno-sarcomes). A cause des rapports intimes qui existent entre ces deux espèces de tumeurs, nous les étudierons ensemble dans ce chapitre. Toutes les glandes ne sont pas prédisposées au même degré à la formation des adénomes et des sarcomes; nous allons brièvement passer en revue celles où on les rencontre le plus souvent.

Parmi les glandes à canaux excréteurs ramifiés, la *glande mammaire* de la femme est la plus disposée aux formations sarcomateuses; on y rencontre également des adénomes purs, d'après les observations de quelques observateurs dignes de foi, cependant ils doivent être excessivement rares. Les sarcomes du sein constituent des tumeurs bosselées à lobes arrondis, de consistance ferme et élastique; la maladie atteint tantôt une grande partie de la glande, tantôt une faible partie; en général, il n'y a qu'un sein affecté, et encore ne l'est-il qu'à un endroit limité; dans d'autres cas, plusieurs petites nodosités se montrent en même temps dans une même glande. Ces tumeurs croissent très-lentement, et ne donnent pas lieu à de la douleur; elles sont, comme tous les sarcomes, parfaitement limitées et ne se confondent pas avec le tissu sain voisin : on peut donc facilement les déplacer, les faire glisser dans l'intérieur du parenchyme glandulaire; si elles grandissent (et elles peuvent au bout de quelques années atteindre la grosseur d'une tête d'homme), elles se transforment presque toujours en cystosarcomes, deviennent plus molles avec le temps et donnent lieu à des douleurs; quelquefois on les voit aussi s'ulcérer. La *composition anatomique* de ces tumeurs a de tout temps excité l'intérêt des anatomistes. Comme on y retrouve les éléments glandulaires, les acini, aussi bien que les conduits excréteurs, on crut jadis que ces parties étaient toujours un produit de nouvelle formation dans la tumeur, et l'on appela celle-ci hypertrophie partielle de la glande mammaire. Cette opinion ne me paraît pas justifiée; je crois, au contraire, m'être convaincu par l'examen d'un grand nombre de ces tumeurs, qu'il s'agit ici principalement d'une formation sarcomateuse primitive dans le tissu conjonctif qui entoure les différents acini, formation qui ne s'étend pas sur ces derniers, qui peuvent du reste se modifier de différentes façons. En effet, par la distension des conduits glandulaires il se forme dans ces tumeurs des kystes qui, d'abord aplatis et plus tard ronds, renferment un contenu séroso-muqueux; nous en examinerons l'origine dans un instant. Quant au tissu propre de la néoplasie, il consiste ordinairement en petites cellules rondes ou fusiformes, rarement étoilées et en une substance intercellulaire assez abondante, d'un aspect fibreux, quelquefois gélatineux. Le tissu fibreux peut dans certains cas être tellement abondant, que toute la tumeur ressemble beaucoup à un fibrome par sa consistance et sa composition. On y observe quelquefois une formation accidentelle de tissu cartilagineux et osseux, cependant ce cas est rare et ces produits n'exercent, du reste, aucune influence sur la marche du processus morbide. Si la croissance de ces néoplasmes était la même dans toutes les parties, les conduits excréteurs et les acini de la glande seraient partout agrandis ou comprimés au même degré; car si vous vous figurez qu'une partie de la glande, par exemple un lobule, soit étendue sur une base à laquelle elle est solidement attachée et que vous supposiez que cette base gagne en étendue, il faut évidemment que la partie glandulaire suive ce mouvement. Mais les glandes peuvent, comme vous savez, être considérées comme une surface à sinuosités nombreuses, la comparaison que j'ai employée peut donc parfaitement s'appliquer au cas donné. Mais une pareille croissance homogène dans toutes les parties de la néoplasie ne se rencontre jamais, ou au moins très-rarement; la conséquence est que souvent ce ne sont que les conduits excréteurs qui augmentent beaucoup en largeur ou en longueur, ce qui est le cas le plus fréquent, et que de là proviennent les kystes longs, comprimés, ressemblant à une fente, qui sont visibles à l'œil nu; par suite de la dilatation simultanée des acini, il se forme quelquefois aussi des espaces ronds. Par cette distension de la surface glandulaire, l'épithélium se multiplie aussi et arrive à un degré supérieur de développement, parce que les petites cellules épithéliales rondes des acini augmentent beaucoup en nombre et se transforment en couches stratifiées d'épithélium cylindrique. La substance glandulaire ainsi modifiée donne lieu à une sécrétion mucoso-séreuse, qui ne se vide qu'en minime partie par le mamelon et qui le plus souvent est retenue dans la glande et sert à étendre davantage les espaces glandulaires déjà dilatés (kystes de rétention et de sécrétion). Le tissu hétérogène lui-même vient à son tour s'étendre vers l'intérieur de ces kystes sous forme de végétations lobulées, feuilletées (*cystosarcoma phyllodes, proliferum*, Jean Müller), de sorte que ces tumeurs peuvent présenter à la coupe un aspect assez compliqué (voy. fig. 86).

La proportion entre les formations cystiques et la masse sarcomateuse, par laquelle, du reste, la nature et la marche de la maladie ne sont pas sensiblement modifiées, varie beaucoup dans ces cystosarcomes, comme dans ceux des autres organes.

Les sarcomes et les cystosarcomes de la glande mammaire ne sont pas très-rares, cependant ils ne sont pas à beaucoup près aussi fréquents que les cancers du sein. Cette maladie se rencontre le plus souvent chez les jeunes femmes, cependant on l'observe aussi peu de temps avant la puberté, rarement après quarante ans. La croissance de ces tumeurs est très-lente, elles sont indolentes aussi longtemps qu'elles n'ont pas atteint un grand volume; plus tard cependant on remarque des douleurs lancinantes; comme les tumeurs peuvent acquérir le volume de la tête d'un adulte et qu'elles peuvent s'ulcérer, elles donnent quelquefois lieu à des symptômes très-pénibles. Quelques-unes d'entre elles offrent la particularité de devenir peu de temps avant et pendant la menstruation un peu plus gonflées et légèrement douloureuses. L'état général ne présente rien d'anomal dans cette maladie; seulement, dans le cas où ces tumeurs sont très-volumineuses et s'ulcèrent, les malades maigrissent, deviennent anémiques et leur physionomie porte le cachet de la souffrance. La marche de la maladie peut être très-variée; dans un assez grand nombre de cas, de petites tumeurs sarcomateuses, développées peut-être après un premier accouchement,

disparaissent spontanément avec le temps ou bien persistent sans accidents pendant toute la durée de la vie, cependant dans la plupart des cas ces tumeurs croissent sans cesse, jusqu'à ce qu'on les opère; si l'opération est faite assez tard, alors que la tumeur a déjà acquis un grand volume et que les femmes qui les portent sont arrivées à un certain âge, ces tumeurs peuvent devenir infectieuses. Chez les jeunes filles et les jeunes femmes le sarcome du sein ordinairement ne se montre plus après l'extirpation, parce que la prédisposition morbide à la formation de ces tumeurs disparaît spontanément. Mais si le sarcome

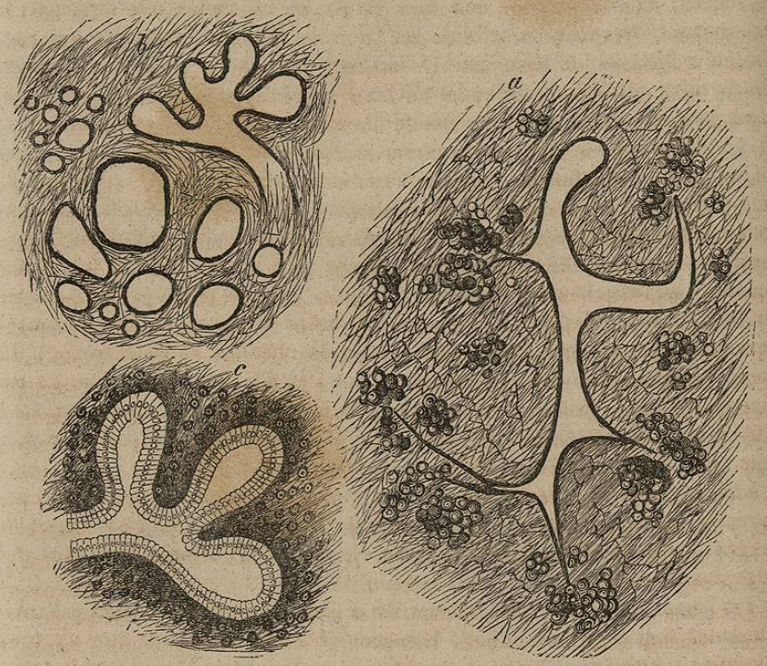

Fig. 86. — Préparations provenant d'adéno-sarcomes du sein de la femme : *a*) Dilatation des conduits excréteurs; *b*) dilatation des acini. Grossissement, 60. — *c*) Un acinus dilaté de la glande mammaire, garni d'un épithélium cylindrique; tissu intermédiaire ressemblant aux granulations. Grossissement, 350.

ne se montre qu'entre la trentième et la quarantième année, il faut craindre une infection des glandes lymphatiques et une dyscrasie générale. Je crois qu'il est convenable d'extirper de bonne heure ces sarcomes du sein, car on ne peut pas savoir ce qu'ils deviendront avec le temps. — Le diagnostic est souvent très-difficile; de petites indurations circonscrites et lobées dans la glande mammaire peuvent aussi être le résultat d'un processus inflammatoire chronique, surtout pendant et après la lactation, et disparaître spontanément ou après des frictions iodées. Souvent la marche seule de la maladie permet de dire si, dans un cas donné, il existe une inflammation chronique susceptible de régression ou bien s'il y a réellement formation de tumeur. L'examen anatomique le plus

scrupuleux ne nous fournit aucun renseignement dans ce cas, car un jeune tissu sarcomateux ne peut pas être distingué d'un néoplasme inflammatoire. C'est là encore un de ces cas, où la limite entre la néoplasie inflammatoire chronique et la tumeur ne peut pas être tracée exactement.

Les *glandes salivaires* sont le second organe dans lequel se développent des adéno-sarcomes et des adénomes. Les tumeurs qui s'y forment sont en général d'une consistance élastique assez ferme, assez mobiles dans l'intérieur de la glande salivaire et ont une croissance excessivement lente; elles s'observent plus souvent dans la parotide que dans la glande sous-maxillaire, elles sont excessivement rares dans la sublinguale. La composition anatomique est très-différente à l'œil nu; le tissu morbide est toujours entouré d'une enveloppe, cette dernière est intimement unie au tissu glandulaire. La substance de la tumeur peut être molle, cartilagineuse ou fibreuse avec ossification ou crétification accidentelle ; on y rencontre assez souvent des kystes renfermant un liquide brunâtre, gélatineux ou séreux. L'*examen histologique* de ces tumeurs donne le résultat suivant : Elles sont composées dans leurs parties molles de cellules fusiformes et de cellules étoilées, la substance intercellulaire manque complétement ou bien elle s'y trouve en faible quantité et est de nature fibreuse, muqueuse ou cartilagineuse; on y rencontre aussi des éléments glandulaires de nouvelle formation. Les kystes reconnaissent pour origine le ramollissement muqueux du tissu sarcomateux, ou bien la dilatation des tubes glandulaires nouvellement formés. Dans des cas plus rares, toute la tumeur est principalement composée de tissu cartilagineux, cependant le tissu sarcomateux n'y manque jamais complétement. Ces tumeurs peuvent se développer depuis la puberté jusque vers l'âge de quarante ans, elles croissent excessivement lentement, sont tout à fait indolentes, et leur croissance est d'autant plus lente qu'elles se sont montrées à un âge plus avancé. Quoique ces tumeurs ne régressent jamais, cependant les petites, celles de la grosseur d'un œuf, par exemple, peuvent à un âge avancé rester complétement stationnaires. Si l'on enlève ces tumeurs chez des jeunes personnes, généralement elles ne reviennent plus. Mais lorsque les malades sont d'un âge avancé, très-souvent elles se reproduisent après l'extirpation, et quelquefois avec une telle vigueur, que peu à peu elles gagnent la profondeur du cou et ne peuvent plus être atteintes par le couteau; les ganglions lymphatiques du cou les plus voisins sont également infectés et le tableau du processus morbide se transforme peu à peu en celui d'une maladie carcinomateuse : l'adénome passe au cancer glandulaire. La généralisation de la formation sarcomateuse se montre rarement après ces tumeurs. D'après ce que nous avons dit de leur marche, on devrait prendre pour règle de les enlever de bonne heure chez les jeunes gens, mais de ne pas trop se presser de les extirper chez les personnes plus âgées, parce qu'on a toujours à craindre des récidives qui se montrent de plus en plus rapidement, tandis que les tumeurs primitives croissent lentement. En somme, les sarcomes des glandes salivaires ne sont pas fréquents. Dans la *muqueuse de la bouche* se développent quelquefois des myxo-sarcomes et des myxo-enchondromes ainsi que des adénomes semblables à ceux des glandes salivaires.

Après le sein et les glandes salivaires, la *prostate* est, parmi les glandes à conduits excréteurs ramifiés, le plus souvent affectée; c'est dans une période déterminée de la vie, c'est-à-dire après cinquante ans, que cette maladie se montre généralement. L'hypertrophie de la prostate consiste principalement en une augmentation de volume notable de l'enveloppe musculaire de cette glande, avec dilatation souvent considérable des acini au point de former des kystes; ces derniers sécrètent une matière muqueuse épaisse et brunâtre; il s'y forme également de petites concrétions concentriques qui au début ne sont visibles qu'au microscope : elles consistent en une substance brunâtre, de la consistance d'une gélatine épaisse. Si ces concrétions augmentent de volume, elles deviennent peu à peu plus dures, il s'y dépose de la matière calcaire. C'est ainsi que se développent les *calculs prostatiques*. La glande elle-même n'est jamais le siége d'une nouvelle formation d'acini, ce ne sont que les tissus conjonctif et musculaire interstitiels et capsulaires qui sont augmentés de volume à un haut degré, de sorte que la masse totale de la glande est quelquefois augmentée du double. Dans ces cas, la partie moyenne de la glande se développe aussi et forme une espèce de troisième lobe, qui obture l'ouverture de la vessie à la manière d'une soupape. Vous voyez, d'après cette description, que dans cette maladie il s'agit moins d'une formation de tumeur dans la glande (quoiqu'on puisse rencontrer quelquefois dans la prostate de petites tumeurs fibro-sarcomateuses), que d'une hypertrophie fibromateuse du tissu intermédiaire avec dilatation des acini; l'hypertrophie prostatique doit donc être rangée non parmi les adénomes, mais tout au plus parmi les adéno-fibro-sarcomes. Voilà pourquoi l'hypertrophie prostatique ne donne jamais lieu au développement d'autres tumeurs; elle ne devrait pas être considérée comme une tumeur et ce ne sont que des raisons anatomiques qui nous ont engagé à la décrire ici. Nous n'entrerons pas dans des détails sur les difficultés que l'hypertrophie de la prostate peut opposer à la mixtion, c'est dans la chirurgie spéciale que vous les étudierez.

Les glandes du *tégument externe* et de *certaines muqueuses* peuvent également être le siége d'adénomes et d'adéno-sarcomes; il paraît que, par une espèce de formation acineuse exagérée, analogue au développement des glandes chez le fœtus, il peut se former des tumeurs de la peau, qui doivent être considérées comme des adénomes vrais avec prolifération modérée du tissu conjonctif circonvoisin. Jusqu'ici je n'ai pas observé par moi-même de ces tumeurs, cependant je suis convaincu de leur existence, depuis qu'un pareil adénome d'une glande sudoripare a été décrite par Rindfleisch. — Dans tous les cas on ne peut pas élever de doute sur les formations nouvelles de glandes qui s'observent dans la muqueuse du nez, du gros intestin et de l'utérus et qui se trouvent enveloppées d'un tissu conjonctif gélatineux, œdémateux, plus rarement d'une des autres formes du tissu sarcomateux. On voit ainsi se développer des tumeurs qu'on désigne ordinairement du nom de *polypes muqueux*. Tantôt elles ont la forme de plis, à base large, tantôt elles sont pédiculées, à sommet renflé; elles ont reçu le nom de polypes par la raison qu'elles sortent par l'ouverture d'une cavité, telle que la cavité utérine, les fosses nasales, le rectum. Elles

possèdent en général la couleur et la consistance de la muqueuse sur laquelle elles sont implantées, et sont couvertes du même épithélium que celui qui tapisse la cavité; cette règle ne souffre d'exception que pour les polypes mous du conduit auditif externe, qui, chose extraordinaire, sont souvent couverts d'épithélium vibratile. Tous les polypes muqueux ne renferment pas de glandes; elles manquent ordinairement, par exemple, dans les polypes de l'oreille et dans les petites végétations foliacées de l'urèthre chez la femme (caroncules uréthrales). Ces derniers néoplasmes consistent uniquement en tissu conjonctif œdémateux et gélatineux, couvert d'un épithélium. Mais la plupart des polypes muqueux des cavités nasales, du gros intestin et surtout du rectum, sont constitués, en grande majorité, par des glandes muqueuses préexistantes qui ont, pour ainsi dire, été attirées au delà des téguments, et par des glandes nouvellement formées; leurs extrémités fermées se dilatent quelquefois et donnent lieu à des kystes muqueux. Les polypes muqueux peuvent donc, selon leur richesse en éléments glandulaires, être compris soit parmi les adénomes purs (par exemple, les polypes muqueux du rectum chez les enfants), soit parmi les adéno-sarcomes (beaucoup de polypes muqueux du nez), soit parmi les fibromes œdémateux, soit enfin parmi les myxo-sarcomes. — La prédisposition aux polypes muqueux s'étend depuis l'enfance jusque vers l'âge de cinquante ans. Chez les enfants la maladie ne se montre qu'au rectum et dans le gros intestin, on y observe soit quelques tumeurs isolées, soit un grand nombre qui se sont développées en même temps; ce dernier mode de production se remarque, du reste, plus souvent encore chez les adultes que chez les enfants. Depuis l'époque de la puberté jusque vers trente ans, la localisation de cette maladie prédomine sur la muqueuse nasale, soit qu'on observe quelques polypes isolés, soit qu'on remarque des végétations nombreuses dans les deux fosses nasales en même temps; le dernier cas est le plus fréquent. De trente-cinq à quarante ans, on observe les polypes muqueux de l'utérus, qui dans certaines circonstances peuvent devenir le point de départ de dégénérescences cancéreuses. Tous ces polypes ont une grande tendance aux récidives locales; elle est surtout très-prononcée pour les polypes du nez, qui souvent ne disparaissent qu'après avoir été enlevés trois ou quatre fois. Dans la plupart des cas, la disposition à ces néoplasies disparaît spontanément avec le temps; les récidives cessent ou les polypes plus petits, tels que ceux de l'utérus, restent dans un état stationnaire. L'examen microscopique de ces tumeurs peut éclaircir le pronostic, en ce sens que les tumeurs qui ne consistent qu'en tissu conjonctif œdémateux augmentent toujours plus lentement et sont plus bénignes que celles qui sont composées de cellules fusiformes ou d'un tissu analogue à la néoplasie inflammatoire.

Les polypes muqueux du nez s'opèrent facilement par arrachement avec des pinces à polypes construites dans ce but; il en est de même des polypes du conduit auditif externe; les polypes de l'utérus et ceux du rectum sont coupés près de leur base avec des ciseaux; si l'on craignait une hémorrhagie, on appliquerait d'abord une ligature ou bien on emploierait l'écraseur.

Nous arrivons maintenant aux *adénomes dans les glandes vasculaires*.

Dans cette catégorie nous avons d'abord à examiner les tumeurs de la glande thyréoïde, qu'on désigne généralement sous le nom de *goître*. Si nous considérons les rapports anatomiques qu'affectent ces tumeurs avec le tissu de la glande, nous distinguons d'abord des gonflements diffus de la thyréoïde qui atteignent soit un, soit les deux lobes à la fois, puis des tumeurs qui, logées dans l'intérieur de la glande, ont des limites bien tranchées; dans ce cas la thyréoïde peut rester à l'état normal ou être légèrement hypertrophiée. Si nous faisons abstraction des kystes simples de cette glande, que nous avons déjà décrits sous le nom généralement admis de *goître cystique*, la plupart des autres formes de goître sont des adénomes purs ou des cysto-adénomes. Lorsque le tissu de ces tumeurs, qui peuvent être de consistance très-diverse, n'a pas encore changé de nature par une transformation secondaire, la coupe présente à l'œil nu presque la même structure que la surface de section de la glande normale. Sous le microscope la ressemblance est également très-grande; presque tous les goîtres durs montrent à l'examen microscopique une grande quantité de capsules fibreuses, qui renferment une substance gélatineuse limpide, contenant en plus ou moins grand nombre des cellules pâles et rondes. Le volume de ces capsules varie à l'infini : les plus jeunes, qui ne renferment pas encore de substance gélatineuse mais seulement des cellules, ressemblent aux vésicules thyréoïdiennes du fœtus, tandis que les plus grosses ont un diamètre six à dix fois plus grand.

Une des modifications les plus fréquentes dans les tumeurs goîtreuses est la formation de kystes; ces derniers se produisent de la manière suivante : par suite de la dilatation des vésicules glandulaires, un certain nombre d'entre elles se fondent ensemble et le contenu gélatineux, d'abord épais, devient de plus en plus liquide. A côté de ces formations cystiques dans les goîtres, on observe encore d'autres modifications tout aussi fréquentes, et qui se montrent assez régulièrement lorsque les goîtres existent depuis longtemps : je veux parler des extravasats sanguins; il est vrai que ces extravasats sont résorbés en grande partie, mais ils laissent toujours à leur suite des pigmentations en plus ou moins grande quantité. La dégénérescence caséeuse et graisseuse avec formation de cristaux de cholestérine est également fréquente dans les anciens goîtres; enfin on y observe encore assez souvent l'incrustation calcaire; on comprend qu'à la suite de toutes ces métamorphoses secondaires, les caractères primitifs de la tumeur peuvent être considérablement modifiés. Les tumeurs goîtreuses, qui se développent tantôt au milieu du cou, tantôt sur les deux côtés, soit seules, soit en grand nombre, peuvent atteindre un volume considérable, comprimer la trachée et donner la mort par asphyxie. Il arrive beaucoup plus rarement que l'hypertrophie uniforme, bilatérale de la glande thyréoïde atteigne un haut degré et mette la vie en danger. — La maladie goîtreuse est surtout remarquable par son caractère endémique; on la rencontre principalement dans les contrées montagneuses, dans le Hartz, en Thuringe, dans les montagnes de la Silésie, de la Bohême et dans les Alpes, quoique dans cette dernière contrée la fréquence ne soit pas partout la même. Quelques vallées de la Suisse en sont même complétement exemptes. Les éléments les plus divers

ont été accusés de causer cette maladie, surtout l'eau et le sol, cependant les recherches exactes n'ont pas donné un résultat positif, réellement scientifique. Évidemment la localité joue un grand rôle dans cette affection. On ne peut pas reconnaître une identité complète dans la constitution (peut-être héréditaire) des goîtreux; il n'y a qu'une chose qui ne puisse être niée, c'est un certain rapport entre l'affection en question et le crétinisme, car la plupart des crétins sont porteurs de goîtres; cependant parmi les individus goîtreux, le plus grand nombre ont les os et le cerveau parfaitement bien développés. — Le goître peut, dans certains cas rares, être congénital, cependant il ne se montre le plus souvent qu'à l'âge de la puberté; sa croissance dépasse rarement la cinquantième année; ceux qui, jusqu'à cette époque, ont été portés sans préjudice, s'arrêtent ordinairement dans leur développement et dans la suite ne donnent plus d'embarras aux malades; cette règle ne souffre qu'un petit nombre d'exceptions, dans lesquelles les goîtres se transforment en *goîtres cancéreux* donnant lieu à l'infection des ganglions lymphatiques voisins; cette complication détermine presque toujours la mort par suffocation. Il n'est pas nécessaire de décrire le *goître anévrysmatique* comme une espèce particulière, car ce n'est autre chose qu'un goître dont les artères ont subi une forte dilatation. — On emploie, en règle générale, les préparations iodées contre l'affection goîtreuse, cependant elles ne sont réellement efficaces que pendant la première période de son développement; plus tard elles n'exercent plus aucun effet; cependant on les prescrit *intùs* et *extrà*, parce qu'on n'a pas d'autre remède. L'extirpation de la glande thyréoïde hypertrophiée est très-dangereuse, de même que celle des grosses tumeurs goîtreuses; elle conduit très-souvent à une mort rapide par les hémorrhagies ou quelquefois aussi par le simple fait de la perturbation produite par cette opération colossale; il ne peut donc être question que de l'extirpation de petits goîtres mobiles chez des individus jeunes. Cependant ces opérations elles-mêmes deviennent quelquefois dangereuses, et il faut avoir une certaine expérience pour déterminer d'avance quels sont les goîtres qui peuvent être extirpés sans danger et ceux qu'il ne faut pas opérer. En général, je vous engage vivement à ne pas opérer dans le but de faire disparaître une simple difformité; s'il y a danger de suffocation, on est forcé d'entreprendre cette opération, comme tant d'autres qui sont encore plus audacieuses. Les goîtres mobiles, situés sur la ligne médiane du cou chez des jeunes gens, présentent le plus de chances, tandis que des goîtres, même petits, sont difficiles et dangereux à enlever, lorsqu'ils sont profondément situés dans les lobes latéraux hypertrophiés. Les opérations les plus simples de cette espèce doivent être entreprises avec les plus grandes précautions, surtout en ce qui a trait à l'hémostase artérielle et veineuse; il faut lier les vaisseaux en masse avant de les couper; pour extirper la tumeur enkystée il est préférable de se servir des doigts, de la spatule, d'une sonde de femme ou d'autres instruments moussus, au lieu d'employer le bistouri et les ciseaux. Nous avons déjà parlé antérieurement de l'opération du *goître cystique*.

L'*adénome* et l'*adéno-sarcome dans les ganglions lymphatiques* ont également une grande importance. Il est très-difficile de délimiter exactement ces