néoplasies. D'après le mode de développement, il faut admettre dans les ganglions lymphatiques un gonflement inflammatoire secondaire, dû à l'infection, ensuite une hyperplasie idiopathique (*lymphadénome*, *lymphome*, O. Weber, Virchow), enfin, une dégénérescence sarcomateuse des ganglions lymphatiques, qui à son tour peut être idiopathique ou infectieuse. Dans toutes ces maladies nées de causes diverses, les ganglions lymphatiques offrent presque toujours le même aspect; ils sont augmentés de volume et plus durs qu'à l'état normal. L'*examen microscopique des lymphomes* montre l'état suivant, quand on se sert de préparations durcies et passées au pinceau : Tous les éléments cellulaires des glandes commencent à végéter, les cellules lymphatiques dans l'intérieur des alvéoles, les cellules de tissu conjonctif des trabécules, des capsules, des alvéoles et des réseaux formant les sinus; c'est ainsi que peu à peu la structure normale du ganglion disparaît complétement, car tout l'organe se transforme en un amas de cellules lymphatiques; cependant le plus souvent

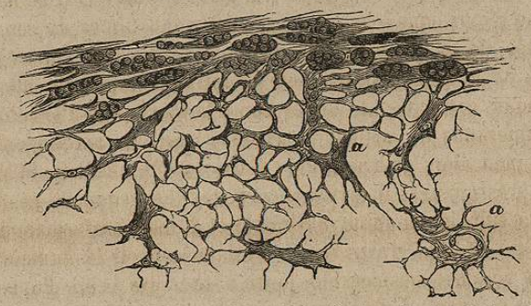

Fig. 87. — Préparation provenant de la couche corticale d'un ganglion lymphatique hyperplastique du cou. — Grossissement 350. — *a*, *a*. Section de vaisseaux dont les parois sont épaissies. Préparation durcie dans l'alcool et passée au pinceau.

persiste un tissu réticulé très-fin, dans lequel le tissu conjonctif dense de la capsule et des trabécules s'est transformé; les vaisseaux sanguins sont également conservés, mais leurs parois se sont épaissies considérablement (voy. fig. 87). Ordinairement les ganglions sont de volumes très-divers; si les plus gros ont également une structure semblable, si le tissu réticulé est encore conservé, on a affaire à une simple hyperplasie. Quelles sont les causes d'une pareille hyperplasie? s'est-elle formée d'une manière idiopathique, ou bien est-elle la conséquence d'une inflammation chronique? c'est ce qu'on ne peut découvrir ni à l'œil nu, ni à l'aide du microscope; ce qu'on peut dire d'une manière générale, c'est que les ganglions fortement hypertrophiés sous l'influence d'une inflammation chronique renferment beaucoup plus souvent des abcès et des foyers caséeux, que les hyperplasies idiopathiques de ces ganglions. Entrons encore dans quelques détails sur ces dernières :

Pendant un temps assez long, l'aspect réniforme du ganglion reste conservé, mais à la fin il disparaît également et les tumeurs ganglionnaires les plus voisines se confondent en une masse unique lobulée. A l'extérieur et à l'œil nu, les tumeurs sont rondes, ovales ou réniformes, sur une section elles ont une

couleur gris-rougeâtre qui se transforme à l'air en une couleur jaune-rougeâtre. La consistance de ces tumeurs est dure et élastique; leur siége facilite le diagnostic. Les ganglions lymphatiques ne sont pas tous également disposés à cette affection, ce sont les ganglions cervicaux qui s'hypertrophient le plus souvent, soit d'un côté, soit des deux; cet état morbide s'observe plus rarement dans les ganglions de l'aisselle et de la région inguinale, et très-rarement dans les ganglions abdominaux et bronchiques. Ces tumeurs ne sont presque jamais congénitales, cependant on peut les observer depuis la première année jusqu'à peu près quarante ans, elles sont surtout fréquentes entre huit et vingt ans. Assez souvent l'hyperplasie idiopathique des ganglions lymphatiques se montre à l'état multiple. Cette maladie peut se localiser dans une ou quelques glandes du cou; dans ce cas, la disposition à ces néoplasies disparaît au bout d'un certain nombre d'années, les tumeurs qui se sont développées sans douleurs et qui sont encore indolentes, s'arrêtent alors dans leur croissance et persistent dans le même état jusqu'à la fin de la vie. Dans d'autres cas, la néoplasie se montre en même temps dans tous les ganglions lymphatiques du cou sur un ou sur les deux côtés, de sorte que le cou devient progressivement large et gêne les mouvements de la tête; si ces tumeurs continuent à grossir, elles peuvent finir par comprimer la trachée et donner lieu à la mort par suffocation; cependant dans quelques-uns de ces cas on observe aussi un arrêt spontané de la maladie et l'on peut alors extirper, avec beaucoup de chances de succès, des tumeurs même très-grosses; il arrive encore que beaucoup de ces ganglions disparaissent à la suite d'une fonte ulcérative et d'une transformation caséeuse chroniques. Les cas les plus graves sont ceux dans lesquels les tumeurs arrivent rapidement à un volume considérable, jusqu'à atteindre celui d'une tête d'adulte, et ceux dans lesquels des adénomes se développent dans presque tous les ganglions lymphatiques du corps. Cette dernière catégorie de malades guérissent rarement, il survient une anémie considérable, la nutrition cesse presque complétement, il peut aussi s'y ajouter une hypertrophie de la rate, et la mort arrive au milieu des symptômes d'une anémie et d'un marasme excessifs. Dans quelques cas de sarcomes multiples des glandes lymphatiques, on a observé une leucocythémie bien développée, et Virchow croit qu'ici l'augmentation des corpuscules blancs dans le sang dépend de ce qu'une plus grande quantité y est versée par les ganglions hyperplastiques. Je ne partage pas complétement cette opinion, d'abord, parce que la leucocythémie est en somme assez rare, même lorsque les tumeurs lymphatiques existent en grand nombre, et ensuite parce qu'il est très-peu vraisemblable que les ganglions lymphatiques, qui peu à peu ont fini par perdre complétement leur structure normale, puissent encore fonctionner d'une manière physiologique et, à plus forte raison, hyperplastique. Il existe déjà un grand nombre d'essais de Frey, O. Weber et moi, ayant pour but d'injecter les vaisseaux lymphatiques de pareils ganglions, mais nous n'avons réussi que très-incomplétement, souvent même pas du tout; ces essais parlent déjà en faveur de l'opinion, que ces ganglions hypertrophiés fonctionnent moins bien qu'à l'état physiologique; les résultats négatifs obtenus par l'injection doivent, il est vrai, être interprétés avec beaucoup de prudence, sur-

tout parce qu'il s'agit de ganglions lymphatiques. Si Müller a pu injecter un petit ganglion peu gonflé, cela ne prouve rien, car l'imperméabilité des voies lymphatiques ne se produit que peu à peu. — Cependant je ne veux pas diminuer par là l'importance de ce fait intéressant, que la leucocythémie se montre principalement en coïncidence avec des tumeurs des ganglions lymphatiques et de la rate; seulement les rapports qui existent entre ces phénomènes ne sont pas immédiats, il faut qu'il s'ajoute encore quelque chose aux tumeurs lymphatiques et spléniques, pour qu'il y ait eu leucocythémie, et ce quelque chose nous est inconnu jusqu'ici. Peut-être on pourrait facilement résoudre ce problème par voie anatomique : on peut s'attendre à la leucocythémie aussi longtemps que les sinus lymphatiques sont encore perméables; si la thrombose s'y montre, la production exagérée de globules blancs doit cesser. — La croissance de ces tumeurs est presque toujours uniforme, continue; jusqu'ici je n'ai vu que chez deux enfants très-jeunes (l'un d'un an et l'autre de cinq) les lymphadénomes se transformer rapidement en cancer médullaire, et se produire une végétation considérable avec ramollissement et ulcération rapides. Il est tout aussi rare de rencontrer une fonte purulente étendue de ces tumeurs; jusqu'ici je ne l'ai observée qu'après l'emploi de la compression; en somme, cette terminaison n'est pas fâcheuse, car la suppuration ne s'empare presque jamais en même temps de toute la tumeur, mais se limite d'abord à quelques ganglions et ne s'étend que très-lentement. — Le *pronostic* du lymphadénome (*sarcome scrofuleux*, B. de Langenbeck) doit varier beaucoup, d'après ce qui vient d'être dit, il ne peut être posé avec quelque certitude que lorsqu'on a observé pendant quelque temps la rapidité de la croissance; en général, on peut admettre que la maladie est d'autant plus dangereuse, qu'elle apparaît à un âge moins avancé. Rarement je l'ai vue se *développer* passé vingt ans, et je croyais autrefois qu'elle ne se rencontrait presque jamais après cet âge; cependant j'ai vu il n'y a pas longtemps chez une femme de quarante-cinq ans, très-obèse et atteinte depuis cinq ans d'un asthme, un gros adénome des ganglions bronchiques de la forme la plus pure, qui finalement a donné lieu à la suffocation. — Le *traitement* de la maladie ganglionnaire en question sera toujours interne au début; on emploie ordinairement les antiscrofuleux, parce qu'on admet un lien de parenté entre l'hyperplasie idiopathique des ganglions lymphatiques et la diathèse scrofuleuse. Ainsi on prescrit l'huile de foie de morue, les bains salins, et, si la constitution du malade ne le contre-indique pas, on recommande intérieurement et extérieurement les préparations iodées; quand l'anémie est très-prononcée, on ordonne le fer, soit seul, soit combiné à l'iode. Dans les cas les plus favorables, les tumeurs lymphatiques récentes rétrogradent et disparaissent par ce traitement. Dans d'autres cas, qu'on peut encore considérer comme favorables, on arrive à un arrêt dans la croissance des tumeurs; malheureusement le nombre des cas susceptibles d'être guéris par des médicaments est faible, et c'est précisément là où l'on aurait le plus besoin de ces remèdes internes (par exemple lorsque les tumeurs sont déjà trop grosses pour être opérées), qu'ils ne donnent aucun résultat; bien plus, j'ai pu constater plusieurs fois l'influence pernicieuse des traitements iodés très-énergiques, dirigés contre des tumeurs

de cette nature dont la croissance était très-rapide, je veux parler du ramollissement de la plus grande partie des tumeurs, accompagné de phénomènes fébriles violents. — Parmi les moyens externes, l'iode est encore le plus efficace, le mercure n'a presque pas d'action, des résultats favorables ont été obtenus, surtout par Baum, au moyen de la compression à l'aide d'appareils construits spécialement pour chaque cas particulier; j'ai obtenu par ce moyen de l'amélioration, quelquefois une petite diminution ou une fonte purulente partielle, mais rarement une guérison complète. On ne peut s'attendre à la guérison par l'opération que dans les cas où il s'agit de glandes dans lesquelles l'évolution morbide est terminée. On est obligé quelquefois, à cause de la position de ces tumeurs dans le voisinage immédiat de la trachée, de les opérer en pleine période de croissance; cependant on doit toujours s'attendre, dans ces cas, à des récidives sur place, ou l'envahissement d'autres groupes ganglionnaires. Il faut peser exactement toutes les circonstances pour pouvoir décider dans le cas spécial, si une opération promet ou non du succès. L'opération elle-même est en général parfaitement bien supportée dans les cas où l'on a affaire à des ganglions qui sont encore distincts les uns des autres et dont la capsule est encore conservée; j'ai déjà extirpé avec succès plus de vingt ganglions isolés du cou chez un seul et même individu sans avoir eu de récidive, ou plutôt je les ai accrochés et enlevés avec le doigt, comme on déterre des pommes de terre, permettez-moi la comparaison; mais lorsque les ganglions sont confondus en une seule masse et qu'ils sont très-mous, c'est, d'abord, le signe d'une rapide croissance et la récidive locale ne se fera jamais attendre; d'un autre côté, l'opération est très-difficile dans ces circonstances. On voit quelquefois de pareilles tumeurs chez des jeunes gens, du reste robustes, se développer au cou, gagner en profondeur, s'étendre derrière la mâchoire jusque dans l'arrière-bouche et entraîner les tonsilles et le pharynx dans ce mouvement morbide; généralement ces tumeurs sont suivies de mort en peu de temps, et les opérations qui pourraient encore être essayées sont tellement dangereuses, qu'il est rare qu'on puisse même prolonger la vie par cette intervention chirurgicale.

Parmi les autres glandes qui, d'après les recherches les plus modernes, doivent être rangées dans le système lymphatique, il n'y a que les *amygdales* qui soient susceptibles d'être atteintes d'hyperplasie; cependant l'hypertrophie tonsillaire ordinaire, qui se rencontre si souvent chez les enfants et les adolescents, est plutôt comparable au gonflement secondaire des glandes lymphatiques à la suite d'une inflammation chronique; on l'observe fréquemment en coïncidence avec d'autres symptômes de scrofulose, ou bien elle est la conséquence d'un catarrhe chronique du pharynx; il est faux d'admettre l'inverse, les tonsilles hypertrophiées ne sont jamais la cause du catarrhe pharyngien. Dans ces cas donc l'extirpation des amygdales n'exerce aucune influence favorable sur la maladie principale, c'est-à-dire sur le retour fréquent des inflammations de la gorge. — On a observé, quoique rarement, des hypertrophies du *thymus*. — Les affections analogues des plaques de Peyer et de la rate ne sont d'aucun intérêt en chirurgie.

On observe aussi, dans les glandes appartenant au système lymphatique, des *sarcomes vrais* par suite d'infection provenant de sarcomes primaires, cependant ces cas sont rares; les sarcomes idiopathiques des glandes lymphatiques sont encore plus rares. Si une glande lymphatique devient sarcomateuse, elle ne montre, jusqu'à un certain degré de grossissement, que les modifications qu'on observe également dans l'hyperplasie simple; mais plus tard le tissu réticulé et toute structure glandulaire disparaissent, et à leur place on observe du tissu sarcomateux parfait. — Les sarcomes idiopathiques des glandes lymphatiques, qu'à ma connaissance on n'a observés jusqu'ici que dans les tonsilles et les ganglions du cou, sont très-infectieux et ont une marche très-défavorable; après l'opération, qui le plus souvent est dangereuse, on observe ordinairement des récidives très-rapides.

Bibliographie. — Lebert, atlas, pl. x, fig. 12, 13, 14; pl. xii, fig. 12, 13, 19; pl. xiv, fig. 1-4; pl. xl; pl. cxliv; pl. cxlv, fig. 1-6. — Froriep, planches gravées, pl. 347, 385, 391. — Cruveilhier, atlas, livraison xxx, pl. 2; livr. xxii, pl. 6; livr. xxxv, pl. 4; livr. xxii, pl. 2; livr. xxvi, pl. 5; livr. xxx, pl. 1. — Forster, atlas, pl. vi, fig. 1 et 2; pl. v, fig. 1; pl. xxiii; pl. xxv, fig. 1 et 2.

4. — *Les papillomes sarcomateux.*

Nous avons déjà indiqué antérieurement que chaque espèce de tumeur, surtout lorsqu'elle se développe sur les surfaces, peut se montrer sous forme papillaire; nous entendrons donc par papillomes sarcomateux des tumeurs qui ont la forme de papilles et qui consistent en tissu sarcomateux; les papilles sont couvertes d'une couche épithéliale qui est analogue à celle de la région où naît la tumeur.

Sur la peau il est, en général, très-rare d'observer des papillomes sarcomateux. Ce qu'on appelle les condylomes larges, de même que les condylomes pointus sur les muqueuses, sont des produits de la syphilis et du pus gonorrhéique dont l'irritation est spécifique; nous ne les comptons pas parmi les tumeurs.

C'est surtout sur les muqueuses que se développent les papillomes sarcomateux, principalement au col de la matrice, plus rarement sur la muqueuse rectale et nasale. Ils appartiennent aussi, d'après la nomenclature chirurgicale usitée jusqu'ici, à la catégorie des polypes muqueux. Ce sont souvent des tumeurs compliquées, dans lesquelles on trouve réunies la végétation des glandes, l'ectasie glandulaire, la formation de tissu intermédiaire sarcomateux et la formation de papillomes. Le plus souvent ce sont des tumeurs pédiculées, quelquefois une assez grande surface de la muqueuse devient malade en même temps.

Rarement ces papillomes deviennent infectieux, cependant ils se reproduisent quelquefois après l'extirpation. Les papillomes étendus, qu'on rencontre quelquefois dans le larynx des enfants, sont probablement toujours d'origine syphilitique.

Virchow appelle *psammomes* certains papillomes qu'on observe dans la cavité crânienne et qui renferment du sable cérébral (de *psammos*, sable). — J'ai désigné dans le temps sous le nom de *cylindromes* des tumeurs formées de papilles qui sont composées de tissu muqueux transparent, vitreux; cependant ce fait n'est pas aussi caractéristique que je le croyais dans le temps, car il se rencontre dans les tumeurs carcinomateuses aussi bien que dans les tumeurs sarcomateuses. — Des formations papillaires de nature sarcomateuse peuvent aussi se développer à la surface interne des kystes, elles peuvent se mêler tellement entre elles, qu'elles constituent un tissu continu sans toutefois cesser de s'accroître sous forme de branches et de rameaux; c'est ce qu'on observe, par exemple, dans les cystosarcomes des glandes salivaires.

BIBLIOTECA