Les statistiques publiées jusqu'à ce jour ne peuvent pas nous aider à résoudre cette question importante, parce qu'on a réuni dans ces tableaux les cas de natures les plus variées; il faudrait d'abord classer ces cas d'après des principes déterminés pour arriver par cette méthode à un résultat satisfaisant. Mais à quoi cela peut-il servir? Dans un cas donné, la question qu'on se posera toujours est de savoir si par l'opération nous pouvons soulager la malade ou non. La tumeur (au moins dans les cancers du sein) récidivera presque toujours, soit dans la cicatrice elle-même, soit dans les ganglions lymphatiques; les malades, s'ils ne meurent pas de marasme ou de maladies aiguës, succomberont toujours plus tard à des tumeurs métastatiques; malheureusement tout le monde est d'accord là-dessus, et le pronostic, à quelques exceptions près, est facile à poser. Quelle est la souffrance que le malade endure par la tumeur? quel danger celle-ci détermine-t-elle par son siége? Voilà des questions qui se présentent tout d'abord. Mais j'empiète sur le traitement, dont je dois parler seulement à la fin du chapitre des maladies cancéreuses.

Il reste encore à vous exposer la *composition anatomique fine et le développement des tumeurs cancéreuses*, ensuite je vous parlerai des autres foyers de localisation les plus fréquents de la maladie.

Quant à la composition anatomique des cancers de tissu conjonctif, j'ai peu de chose à ajouter à ce que j'ai déjà dit dans les généralités sur leur structure; on peut facilement suivre *avec le microscope* le développement du cancer sur de minces sections faites près de la limite des tumeurs. Par suite de la prolifération des cellules de tissu conjonctif qui se fait ordinairement par foyers isolés, il se forme d'abord des groupes de petites cellules rondes, par lesquelles les fibres du tissu conjonctif sont écartées les unes des autres et en partie détruites Une partie du tissu fibreux infiltré persiste encore avec un reste de cellules conjonctives non modifiées et avec les vaisseaux, et sert d'enveloppe aux petits groupes de cellules très-rapprochés les uns des autres (fig. 90).

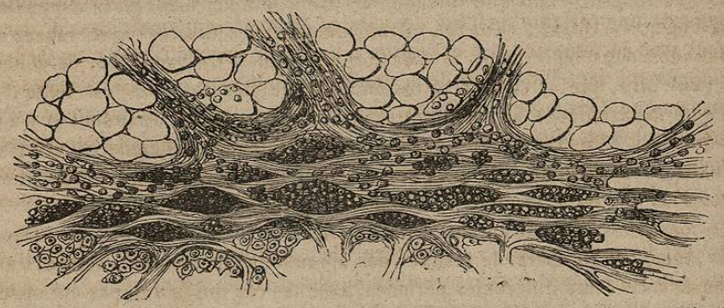

Fig. 90. — Extension d'un cancer du sein au tissu graisseux. Préparation macérée dans l'alcool. — Grossissement, 350.

Ce début est donc le même que dans toute néoplasie. Mais bientôt le tableau se modifie par la croissance des cellules nouvellement formées; elles deviennent quelquefois trois à quatre fois plus grosses que des cellules lymphatiques, mais c'est surtout le noyau qui prend un volume extraordinaire, de même que

le nucléole, dont les noyaux renferment tantôt un, tantôt plusieurs. Cependant l'activité des cellules n'est pas bornée à cette simple augmentation de volume, elle n'est pour ainsi dire qu'à son début, car ces grosses cellules commencent alors à se diviser; cette division se fait ordinairement par segmentation simple, qui se montre d'abord sur le noyau et puis sur la cellule elle-même; il faut encore faire observer ici que, en opposition avec le noyau dont l'enveloppe est souvent très-épaisse, la cellule ne possède pas de membrane complète, de sorte que les cellules qui se trouvent dans une lacune du tissu conjonctif sont souvent intimement unies, et quelquefois ne peuvent pas être parfaitement isolées. Par la scission d'une cellule cancéreuse il se formera de nouveau deux grandes cellules cancéreuses, et de cette façon la néoplasie croît par elle-même, tandis qu'à la périphérie on voit sans cesse se développer par foyers de nouvelles cellules de tissu conjonctif, qui se transforment en cellules cancéreuses. De cette sorte naît la conformation type du tissu cancéreux : c'est un système de cavités qui sont constituées par le tissu conjonctif écarté, on l'appelle le stroma cancéreux ou charpente du cancer. Si sur une mince coupe d'une tumeur cancéreuse vous enlevez les cellules au moyen d'un pinceau imprégné de glycérine et promené pendant quelque temps sur le tissu en question, vous pouvez isoler complétement le stroma, qui a quelquefois une configuration très-curieuse. Si vous comprimez avec le manche du scalpel la surface de section récente de la tumeur cancéreuse, vous obtiendrez quelquefois, lorsque la cohérence des cellules est assez forte, la masse cellulaire sous forme de cylindres ramifiés, semblables à des glandes; cet amas de cellules conserve la forme des cavités du stroma cancéreux, cavités qui communiquent entre elles et qui leur ont servi en quelque sorte de moule.

Ce serait une erreur de croire que la tumeur est partout et toujours d'une structure semblable à celle que je viens de vous exposer. Il faut bien se pénétrer du fait que ces tissus peuvent subir des métamorphoses de différente nature, soit progressives, soit régressives. Je vous ai dit que dans le stroma du cancer il persistait une certaine quantité de cellules de tissu conjonctif; ces dernières peuvent avec le temps croître et végéter à leur tour, et contribuer plus tard au développement dans l'intérieur de la tumeur de nouvelles cellules cancéreuses; il est clair que dans ces cas les trabécules de tissu conjonctif du stroma doivent devenir de plus en plus minces, parce qu'ils sont de plus en plus distendus; la charpente devient donc peu à peu très-déliée, elle disparaît même complétement par place, de sorte qu'à ces endroits la néoplasie est composée exclusivement de cellules (fig. 91).

Ceci explique également le changement de consistance de la tumeur; tandis qu'au début elle donnait une sensation de dureté, elle est devenue tout à fait molle aux endroits où s'est produite cette végétation exagérée de cellules avec résorption des trabécules de tissu conjonctif, à la section elle est d'un blanc pur, semblable à la pulpe cérébrale, à la moelle; les cellules, qui se sont en quelque sorte trop hâtées dans leur développement, n'atteignent plus la même grosseur ni la même maturité, elles sont plus petites et très-disposées à la désagrégation. De cette façon le tissu cancéreux type s'est transformé en un

tissu homogène, semblable à la moelle. Ce ramollissement médullaire est toujours un signe d'une végétation très-rapide des cellules, et pour cette raison il a de l'importance sous le rapport du pronostic, car on peut en déduire le degré de vigueur de la croissance; un vieil axiome fondé sur l'empirisme dit déjà que le ramollissement de la tumeur cancéreuse est de mauvais augure pour la marche ultérieure. — Nous avons déjà parlé avec détail des processus rétrogrades qui se passent dans les tumeurs cancéreuses, ce que nous en avons dit s'applique parfaitement au cancer du sein. Si le développement du carcinome est arrivé jusqu'à la structure alvéolaire typique, la formation de cellules cesse quelquefois à un endroit, le plus souvent à celui qui a été le premier atteint, les cellules et les noyaux commencent à se désagréger, que les molécules se séparent simplement les uns des autres, ou que cette désagrégation soit une

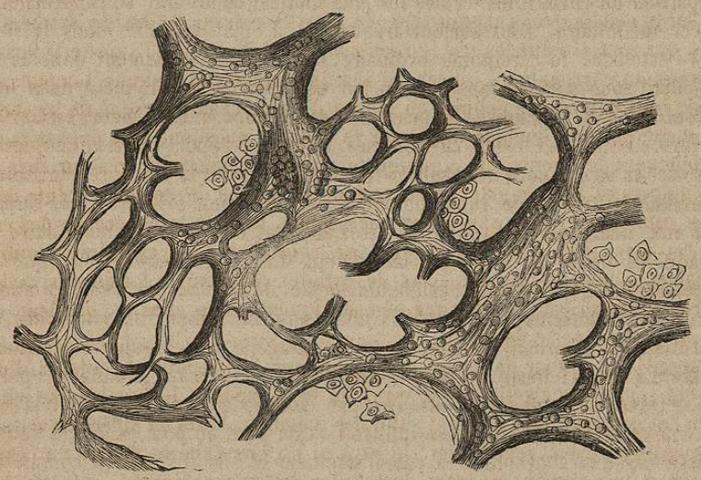

Fig. 91. — Stroma d'un cancer du sein; les trabécules les plus épais sont infiltrés abondamment de jeunes cellules, dont le développement exagéré donne lieu à de nouveaux foyers et augmente de plus en plus le nombre des alvéoles, c'est ainsi que le stroma devient de plus en plus mince. Préparation durcie dans l'alcool et passée au pinceau. Grossissement, 300.

transformation graisseuse du protoplasme; ces masses moléculaires se résorbent, le stroma de tissu conjonctif se rétracte, et selon que la résorption des cellules désagrégées a été complète ou incomplète, il se forme une cicatrice qui est composée uniquement de tissu conjonctif, ou bien qui renferme dans ses interstices une substance grasse caséeuse, grumeleuse. Il est permis de supposer que toute la tumeur cancéreuse disparaîtrait de cette façon, si la néoplasie ne continuait pas de se développer à la périphérie; s'il n'en était pas ainsi, la tumeur cancéreuse guérirait en laissant une cicatrice. Comme nous l'avons déjà fait remarquer antérieurement, cette tendance du cancer à la cicatrisation interstitielle a de l'importance pour le pronostic, ce processus ne prenant une grande extension que dans les cas à marche lente. — Nous n'avons rien de particulier à ajouter sur les modifications histologiques qui se passent

dans l'ulcération du cancer. La néoplasie s'étend progressivement du dedans au dehors, jusqu'à ce que toute l'épaisseur de la peau soit malade et qu'enfin le tissu morbide se montre à l'extérieur; si le réseau de Malpighi est détruit, il ne se forme plus de nouvelles cellules épidermiques, et le tissu cancéreux, qui offre peu de résistance, tombe en gangrène, parce qu'il ne peut pas résister aux agents irritants qui viennent de l'extérieur.

Jusqu'ici nous nous sommes occupés exclusivement du carcinome du sein, d'abord parce qu'il représente le mieux le type de toute la maladie, ensuite parce que la carcinose se localise le plus fréquemment dans la glande mammaire de la femme; cette affection est très-rare dans la glande mammaire de l'homme. Mais le cancer peut se présenter à l'état primitif dans presque toutes les parties du corps; les formes les plus molles, celles qui se rapprochent du cancer médullaire, sont surtout fréquentes, à l'état primitif, dans le foie et dans l'estomac, le carcinome ordinaire se rencontre également dans le tissu conjonctif sous-cutané, dans la peau; il est aussi assez fréquent dans les os, surtout dans la mâchoire supérieure. Nous allons encore nous arrêter à ces cancers osseux, aux *ostéo-carcinomes*. Sous le rapport anatomique, les cancers osseux se comportent absolument comme les autres tumeurs cancéreuses; cependant le travail de ratatinement, de cicatrisation s'observe très-rarement chez eux, tandis qu'on y remarque assez souvent la végétation médullaire. L'os malade lui-même se comporte autrement dans l'ostéo-carcinome que dans l'ostéo-sarcome, parce que l'extension locale de la maladie se fait d'une manière toute différente dans les deux affections. La tumeur sarcomateuse, dont la croissance est principalement centrale, autogène, reste toujours parfaitement distincte à la périphérie du tissu osseux sain, les tumeurs globuleuses peuvent être enlevées de leur coque osseuse; par contre, le carcinome, dont la croissance est surtout périphérique, infiltre l'os de plus en plus et donne lieu dans le tissu osseux à l'atrophie, au ramollissement et à la disparition complète, de la même façon que la néoplasie inflammatoire dans l'ostéite chronique et la carie; l'os ainsi traversé de toute part par les végétations carcinomateuses devient aussi poreux et rongé que par la néoplasie inflammatoire, et l'os carcinomateux, lorsqu'il est macéré, offre par conséquent le même aspect que l'os carié; il est perforé, corrodé, aminci. Dans la plupart des cas, l'os est donc complétement corrodé par le carcinome; cependant il y a des exceptions : il existe des cas où le stroma de tissu conjonctif s'ossifie en partie ou totalement et où il se développe de plus une coque osseuse de nouvelle formation, qui a son point de départ dans le périoste (comme dans l'ostéosarcome central); de cette façon la tumeur cancéreuse est traversée par un stroma osseux délicat, ou bien elle est encore recouverte d'une coque osseuse; cependant ces cas ne sont pas fréquents en comparaison de ceux où il y a résorption; vous trouverez de pareils ostéo-carcinomes avec ossification, macérés et d'une forme très-élégante, dans les grands musées anatomiques, soigneusement conservés sous des cloches de verres, parmi les pièces rares. Le squelette de ces tumeurs est, à la vérité, très-délicat et d'une structure très-variée : quelquefois il présente des

espèces de cavernes, d'autres fois il est garni de pointes à sa surface, ou bien il figure une coque à couches concentriques; il faut cependant faire observer qu'un certain nombre de ces préparations osseuses doivent être rangées parmi les sarcomes. — Selon mon expérience, cette formation osseuse accidentelle dans les carcinomes ne modifie pas le pronostic ni la marche ultérieure de l'affection carcinomateuse.

Bibliographie. — Lebert, atlas, pl. XLI, LII, LXXXIX, CXXXII ; pl. CLXX, fig. 9-12 ; pl. CLXXI. — Cruveilhier, atlas, livraison XXXVII, pl. 3 ; livr. XXIV, pl. 4. — Forster, atlas, pl. LXX, fig. 1 ; pl. XXVII. — Rust, Helcologie, pl. XI, fig. 3, 4, 5, *Ulcus cancrosum*.

2. — *Cancers cicatrisants ou atrophiques de tissu conjonctif. — Carcinoma cicatricans, fibrosum. Squirrhes par excellence.*

Le carcinome cicatrisant se rattache immédiatement au carcinome simple ; il mériterait à peine d'être compté comme espèce particulière du genre carcinome (parce que la cicatrisation s'observe également dans le carcinome ordinaire), si la grande régularité et l'étendue de ce travail de cicatrisation, si la marche très-lente de la maladie qui se reconnaît par ces productions, ne fournissaient pas des données assez importantes pour séparer ce groupe des autres carcinomes. Pour nous faire comprendre plus facilement, nous allons commencer par donner les caractères anatomiques du squirrhe ; je fais observer encore que le terme de squirrhe, appliqué aux tumeurs que nous allons décrire, a été pour la première fois employé par moi ; dans le temps on comprenait sous ce nom toute tumeur ou tout gonflement durs, même des produits inflammatoires ; par exemple, les bords indurés d'un ulcère étaient appelés squirrheux ; à une époque plus rapprochée de nous, on attribuait cette expression à toutes les espèces de cancers de consistance dure, abstraction faite de leur structure anatomique ; mais comme nous employons le nom de carcinome pour désigner les cas ordinaires de tumeurs cancéreuses, qui donnent toujours la sensation de dureté, jusqu'à ce qu'elles se ramollissent, le terme de squirrhe nous reste pour désigner les formes fibreuses, cicatricielles des cancers ; squirrhe est donc pour nous synonyme de carcinome cicatrisant ou fibreux. — Pour faire la description du squirrhe, nous pouvons de nouveau choisir comme exemple celui du sein, où cette forme de cancer se rencontre le plus souvent, principalement chez les femmes qui ont passé la cinquantaine, rarement plus tôt. Il se développe dans la glande mammaire un point dur, on ne peut pas dire un gonflement, car cette dureté est ordinairement accompagnée d'une diminution partielle, rarement totale, de la glande ; l'induration grandit de plus en plus, mais d'une manière excessivement lente, pendant des années ; elle se forme tantôt sans douleur, d'autres fois elle est accompagnée des plus vives douleurs. Admettons qu'à ce moment la glande indurée soit opérée et que nous examinions l'endroit malade, nous trouvons un tissu si dur, que nous pouvons à peine le couper au couteau ; la surface de section se présente à l'œil nu comme une cicatrice

fibreuse dure, passant peu à peu au tissu environnant normal par des faisceaux rayonnés de tissu conjonctif. Dans les cas bien prononcés, il serait difficile de trouver à l'œil nu un autre élément pathologique que ce tissu cicatriciel ; cependant, dans un certain nombre de tumeurs on rencontre à la périphérie une couche plus ou moins prononcée d'un rouge pâle, d'un brillant lardacé, qui se trouve placée entre la cicatrice et le tissu sain et passe insensiblement aux deux formes de tissu. — Si l'on examine une coupe fine de tissu cicatriciel, après l'avoir fait durcir dans l'alcool, on ne trouve que du tissu conjonctif avec des fibres élastiques ; les faisceaux de tissu conjonctif n'ont cependant pas une disposition aussi régulière que dans le fibroïde, mais ils sont mêlés sans ordre et, comme nous l'avons dit, accompagnés de beaucoup de fibres élastiques, ce qu'on n'observe pas dans le fibroïde. L'examen du tissu qui se trouve à la limite du précédent, donne le résultat suivant : on constate qu'il s'y forme des cellules, en petite quantité, il est vrai ; il s'y développe de petits groupes d'éléments pâles, à un noyau, ressemblant à des cellules lymphatiques, comme au début de toute néoplasie. Cependant ces cellules ont une existence très-courte, car à peine se sont-elles formées, qu'elles commencent déjà à se désagréger sans prendre une forme plus parfaite, puis le tissu conjonctif, qui avait été un peu écarté, se rétracte de nouveau et nous avons, comme résultat de ce processus, la cicatrice ; mais à la périphérie cette formation de cellules, à la vérité peu considérable, s'étend de plus en plus loin, et par cette raison il n'arrive jamais ou du moins très-rarement que cette néoplasie guérisse spontanément et complétement par la formation d'une cicatrice. Vous le voyez, ce processus a la plus grande analogie avec celui de l'inflammation chronique, et cependant il y a des raisons qui nous engagent à compter parmi les tumeurs le produit qu'il engendre ; nous reviendrons avec plus de détails sur ce sujet.

Examinons maintenant de plus près la marche clinique de ces cas : nous avons déjà dit que les individus âgés sont seuls atteints de cette maladie, et que l'affection locale progresse d'une manière excessivement lente ; il y a des cas où sept à huit ans s'écoulent avant qu'une moitié d'un sein soit complétement ratatinée. L'état général n'est jamais troublé. Dans le squirrhe du sein, les ganglions lymphatiques participent à la maladie, et le processus y prend le même caractère : on y observe une très-faible augmentation de volume, mais une forte induration et le ratatinement cicatriciel. Le squirrhe est d'autant moins dangereux qu'il est plus pur, c'est-à-dire que le néoplasme arrive plus rapidement à se ratatiner et que le processus s'étend plus lentement ; après l'extirpation ou la cautérisation de ces sortes de cancers, les récidives locales ne se montrent que très-tard, quelquefois même elles font complétement défaut ; la prédisposition à cette maladie disparaît, ou du moins elle reste latente pendant un grand nombre d'années pendant lesquelles ces personnes âgées meurent quelquefois d'une autre maladie. Cette marche, de même que le caractère anatomique, a déterminé beaucoup de chirurgiens et d'anatomistes à ne pas compter cette tumeur parmi les tumeurs carcinomateuses, mais à la considérer comme une espèce à part, ou bien à la ranger parmi les néoplasies inflammatoires chroniques. Ils disent : On n'observe pas dans cette maladie de tumeurs métastatiques, l'infil-

tration est sous le rapport anatomique la même que dans l'hépatite et la néphrite chroniques avec rétraction consécutive ; pourquoi vouloir séparer de ces processus ce prétendu squirrhe? Wernher a appelé cette espèce de ratatinement de la glande mammaire, *cirrhose du sein*. — Je reconnais parfaitement que dans certains cas de squirrhe on est en droit de douter du caractère carcinomateux, cependant je persiste à les compter parmi les cancers, et cela par les raisons suivantes : Parmi toutes les tumeurs, le ratatinement appartient en propre aux cancers ; mais il faut surtout remarquer que les cancers cicatrisants sont très-souvent combinés au carcinome ordinaire; la plupart du temps il existe même, à côté des masses squirrheuses, une végétation cancéreuse plus ou moins forte, quelquefois sous forme d'un très-grand nombre de petits tubercules cancéreux dans la peau, tandis que les formes tout à fait pures du cancer cicatrisant sont relativement rares. Cette combinaison, qu'on n'observe ni dans la cirrhose du foie ni dans celle des reins, parle donc en faveur des rapports intimes qui existent entre cette néoplasie cicatrisante et le cancer; dans ces cas complexes, les récidives locales ne manquent pas après l'extirpation, pas plus que les tumeurs des glandes lymphatiques et les cancers métastatiques dans les organes internes ; cependant pour les tumeurs qui consistent *principalement* en masses cicatricielles et qui, pour cette raison, doivent être comptées plutôt parmi les squirrhes que parmi les cancers ordinaires, le pronostic est toujours relativement favorable, parce que la maladie suit toujours une marche très-lente.

Il faudrait décrire encore ici le *cancer colloïde* (carcinome colloïde, cancer alvéolaire) ; mais nous en avons déjà dit quelques mots, et nous avons exprimé notre opinion sur la nature douteuse de ces tumeurs autant sous le rapport anatomique que sous le rapport clinique.

QUARANTE-NEUVIÈME LEÇON

CARCINOMES (SUITE).

3. Les *carcinomes épithéliaux* et les *carcinomes glandulaires*. Endroits où on les rencontre : *a*. Région de la tête et du cou. *b*. Glande mammaire. *c*. Régions génitale et anale. — Histologie. — Marche. — 4. Les *carcinomes épithéliaux cicatrisants*. — 5. Les *papillomes carcinomateux*. *Cancer papillaire*.

Traitement des carcinomes. — Indications pour les opérations à l'aide du bistouri et des caustiques.

3. — *Carcinomes épithéliaux et carcinomes glandulaires. Cancroïdes. Épithéliomes et adénomes malins, infectieux.*

Cette formation cancéreuse (*deuxième forme principale*) tire son nom le plus usuel, celui de *cancer épithélial*, d'un élément anatomique qui ne peut être sûrement constaté qu'au moyen du microscope, cependant elle se reconnaît autant par les caractères appréciables à l'œil nu que par sa marche et son mode de localisation. Le nom de *cancroïde* a été choisi, parce que jadis on voulait séparer ces tumeurs des vrais cancers, dans la croyance qu'elles ne faisaient que *ressembler* aux cancers sans pouvoir leur être assimilées ; mais cette opinion ne me parait pas justifiée. Les carcinomes épithéliaux ne peuvent se développer primitivement que là où se trouvent des cellules épithéliales. Les régions suivantes sont le siége le plus fréquent de ces tumeurs :

a. La *tête* et le *cou*. Dans ces régions, c'est à la lèvre inférieure, sur la muqueuse buccale, sur la muqueuse nasale, la gencive, la joue, les paupières, la langue, dans le larynx, l'œsophage, l'oreille et sur le cuir chevelu, que ces tumeurs se montrent de préférence, et leur fréquence est d'autant moindre qu'on descend la série des organes que nous venons d'énumérer. La première manifestation est variable : les cas les plus graves débutent immédiatement par une petite tumeur dans la substance de la muqueuse ou de la peau et arrivent rapidement à l'ulcération par suite d'un ramollissement central (cancer épithélial infiltré, profond, Thiersch) ; d'autres cas commencent par la surface (cancer épithélial superficiel, Thiersch) : il se développe par une crevasse, une fente, une excoriation indurée, une mortification épidermoïdale, une verrue molle ; ces états morbides, qui d'abord semblent insignifiants, persistent pendant un temps assez long à la surface, s'étendent lentement en largeur, moins en profondeur, et présentent des bords modérément indurés. Si le carcinome procède d'une formation verruqueuse, il conserve quelquefois toujours le carac-