tration est sous le rapport anatomique la même que dans l'hépatite et la néphrite chroniques avec rétraction consécutive ; pourquoi vouloir séparer de ces processus ce prétendu squirrhe? Wernher a appelé cette espèce de ratatinement de la glande mammaire, *cirrhose du sein*. — Je reconnais parfaitement que dans certains cas de squirrhe on est en droit de douter du caractère carcinomateux, cependant je persiste à les compter parmi les cancers, et cela par les raisons suivantes : Parmi toutes les tumeurs, le ratatinement appartient en propre aux cancers ; mais il faut surtout remarquer que les cancers cicatrisants sont très-souvent combinés au carcinome ordinaire; la plupart du temps il existe même, à côté des masses squirrheuses, une végétation cancéreuse plus ou moins forte, quelquefois sous forme d'un très-grand nombre de petits tubercules cancéreux dans la peau, tandis que les formes tout à fait pures du cancer cicatrisant sont relativement rares. Cette combinaison, qu'on n'observe ni dans la cirrhose du foie ni dans celle des reins, parle donc en faveur des rapports intimes qui existent entre cette néoplasie cicatrisante et le cancer; dans ces cas complexes, les récidives locales ne manquent pas après l'extirpation, pas plus que les tumeurs des glandes lymphatiques et les cancers métastatiques dans les organes internes ; cependant pour les tumeurs qui consistent *principalement* en masses cicatricielles et qui, pour cette raison, doivent être comptées plutôt parmi les squirrhes que parmi les cancers ordinaires, le pronostic est toujours relativement favorable, parce que la maladie suit toujours une marche très-lente.

Il faudrait décrire encore ici le *cancer colloïde* (carcinome colloïde, cancer alvéolaire) ; mais nous en avons déjà dit quelques mots, et nous avons exprimé notre opinion sur la nature douteuse de ces tumeurs autant sous le rapport anatomique que sous le rapport clinique.

QUARANTE-NEUVIÈME LEÇON

CARCINOMES (SUITE).

3. Les *carcinomes épithéliaux* et les *carcinomes glandulaires*. Endroits où on les rencontre : *a*. Région de la tête et du cou. *b*. Glande mammaire. *c*. Régions génitale et anale. — Histologie. — Marche. — 4. Les *carcinomes épithéliaux cicatrisants*. — 5. Les *papillomes carcinomateux*. *Cancer papillaire*.

Traitement des carcinomes. — Indications pour les opérations à l'aide du bistouri et des caustiques.

3. — *Carcinomes épithéliaux et carcinomes glandulaires. Cancroïdes. Épithéliomes et adénomes malins, infectieux.*

Cette formation cancéreuse (*deuxième forme principale*) tire son nom le plus usuel, celui de *cancer épithélial*, d'un élément anatomique qui ne peut être sûrement constaté qu'au moyen du microscope, cependant elle se reconnaît autant par les caractères appréciables à l'œil nu que par sa marche et son mode de localisation. Le nom de *cancroïde* a été choisi, parce que jadis on voulait séparer ces tumeurs des vrais cancers, dans la croyance qu'elles ne faisaient que *ressembler* aux cancers sans pouvoir leur être assimilées ; mais cette opinion ne me parait pas justifiée. Les carcinomes épithéliaux ne peuvent se développer primitivement que là où se trouvent des cellules épithéliales. Les régions suivantes sont le siége le plus fréquent de ces tumeurs :

a. La *tête* et le *cou*. Dans ces régions, c'est à la lèvre inférieure, sur la muqueuse buccale, sur la muqueuse nasale, la gencive, la joue, les paupières, la langue, dans le larynx, l'œsophage, l'oreille et sur le cuir chevelu, que ces tumeurs se montrent de préférence, et leur fréquence est d'autant moindre qu'on descend la série des organes que nous venons d'énumérer. La première manifestation est variable : les cas les plus graves débutent immédiatement par une petite tumeur dans la substance de la muqueuse ou de la peau et arrivent rapidement à l'ulcération par suite d'un ramollissement central (cancer épithélial infiltré, profond, Thiersch) ; d'autres cas commencent par la surface (cancer épithélial superficiel, Thiersch) : il se développe par une crevasse, une fente, une excoriation indurée, une mortification épidermoïdale, une verrue molle ; ces états morbides, qui d'abord semblent insignifiants, persistent pendant un temps assez long à la surface, s'étendent lentement en largeur, moins en profondeur, et présentent des bords modérément indurés. Si le carcinome procède d'une formation verruqueuse, il conserve quelquefois toujours le carac-

tère papillaire ; en général, les tumeurs papillaires molles de la peau et des muqueuses ont une grande ressemblance avec les carcinomes épithéliaux, non-seulement sous le rapport histologique, mais aussi sous celui de la marche clinique ; nous y reviendrons, quand il s'agira des papillomes carcinomateux. Les parties une fois atteintes sont détruites pour toujours par leur transformation en tissu cancéreux ; dans les cas types de carcinomes épithéliaux végétants, on n'observe pas de ratatinement cicatriciel ; les ulcères qui se forment sur ces néoplasmes se comportent d'une manière différente, comme les autres ulcérations cancéreuses ; tantôt l'ulcère se gangrène à la superficie, qui tombe en lambeaux plus ou moins étendus, et de cette façon se forme une perte de substance cratériforme, tantôt la néoplasie végète fortement et il se développe des ulcères fongueux dont les bords se renversent en dehors, imitant la forme d'un champignon. Si l'on comprime ces surfaces ulcérées, il n'est pas rare d'en voir sortir une bouillie caséeuse qui se laisse exprimer sous forme vermiculaire, comme le sébum épaissi d'une glande dilatée de la peau (*comédon*) ; nous nous occuperons plus tard de cette bouillie. La forme superficielle aussi bien que la forme profonde peut donner lieu à un ulcère fongueux ; mais les deux peuvent également conduire à des ulcères atoniques rongeants ; la forme de l'ulcération ne dépend donc pas uniquement de la profondeur de l'infiltration carcinomateuse. Tôt ou tard se présente un gonflement des ganglions les plus rapprochés, gonflement qui est souvent douloureux et qui augmente avec le temps ; peu à peu les tumeurs ganglionnaires se fusionnent entre elles, ou avec la tumeur primitive ; de nouveaux points s'ulcèrent et la destruction locale gagne toujours en largeur ; la néoplasie s'étend aussi en profondeur et attaque les os de la face et du crâne : ces derniers sont détruits par le tissu nouveau qui se substitue au tissu osseux. La mort peut arriver par suffocation ou par inanition à la suite de la pression des tumeurs sur la trachée et l'œsophage, elle peut être la suite d'une affection du cerveau consécutive à une perforation du crâne, le plus souvent elle arrive dans le marasme par suite d'un épuisement complet des forces et au milieu des symptômes d'une cachexie considérable. A l'autopsie, on ne rencontre presque jamais de tumeurs métastatiques dans les organes internes. — Tous ces carcinomes de la tête, de la face et du cou se rencontrent beaucoup plus souvent chez les hommes que chez les femmes.

b. Ce n'est que dans ces derniers temps que je me suis convaincu de la fréquence, dans la *glande mammaire de la femme*, des cancers qui partent de l'épithélium des acini ou des conduits excréteurs ; autrefois je croyais qu'on ne rencontrait dans le sein que des cancers de tissu conjonctif. Jusqu'à ce jour on s'est peu appesanti sur ces différences histogénétiques des cancers du sein, et pour cette raison l'observation clinique ne nous fournit aucune donnée sur les différences dans la marche de ces deux formes cancéreuses. D'après l'analogie, on pourrait dire que les vrais cancers glandulaires végètent abondamment, mais localement, qu'ils se présentent sous forme de tumeurs limitées chez des femmes âgées de trente-cinq à quarante-cinq ans, qu'ils entraînent, il est vrai, une infection rapide des ganglions de l'aisselle, mais qu'ils sont peu disposés à donner lieu à des tumeurs métastatiques internes.

c. La troisième région où l'on rencontre fréquemment les carcinomes épithéliaux, est celle des *organes génitaux* et de l'*anus*. Le col de l'utérus, le vagin, les petites lèvres et le clitoris, le pénis, surtout le gland et le prépuce, le rectum, sont les endroits qui sont le plus souvent affectés. De toutes ces parties le col de la matrice est le plus fréquemment atteint, là aussi le carcinome s'ulcère rapidement, et comme la surface de la tumeur se fissure aisément dans ce processus et présente ainsi quelque ressemblance avec la surface d'un chou-fleur, on a appelé ces tumeurs : cancers en chou-fleur (*cauliflower-cancer*) ; mais cette dénomination n'est pas tout à fait caractéristique, car les papillomes sarcomateux peuvent donner lieu au même aspect. Dans tous les endroits susnommés, la tumeur ulcérée tantôt prend un caractère destructeur, ulcérant, tantôt est de nature fongueuse ; elle peut être infiltrée ou bien superficielle. La matière sécrétée par les cancers utérins est accompagnée d'un ichor d'une fétidité remarquable et d'hémorrhagies parenchymateuses souvent continues ; il en est de même du cancer du rectum, qui donne lieu à un rétrécissement considérable de cette partie de l'intestin et à une constipation mécanique très-forte ; les souffrances des malades sont affreuses : des matières fécales liquides sortent sans cesse et involontairement, parce que le sphincter de l'anus est détruit, et cependant l'intestin renferme de nombreuses scybales qui ne sont évacuées qu'à grand'peine et avec les douleurs les plus violentes. — Quant à la marche ultérieure de la maladie, tôt ou tard on voit les ganglions lymphatiques inguinaux ou rétropéritonéaux envahis ; la mort est ordinairement la conséquence du marasme ; dans ces cas encore nous ne rencontrons que *très-rarement* des tumeurs métastatatiques dans les organes internes, en exceptant toutefois les ganglions inguinaux et rétro-péritonéaux les plus voisins, qui sont directement infectés.

Parmi les autres régions du corps où l'on rencontre quelquefois dans la peau le cancer épithélial, il faut encore citer la main et le pied.

D'après ce que je viens de vous exposer, vous pourrez vous représenter les caractères extérieurs de cette forme cancéreuse ; il nous reste encore à parler de la structure anatomique de ces tumeurs, elle est très-intéressante et toute spéciale, et a attiré l'attention des anatomistes depuis qu'on s'occupe de microscopie.

Si l'on examine au microscope la bouillie blanche qu'on peut racler de la surface de section de ces tumeurs, on y rencontre comme élément principal une grande quantité de cellules plates (cellules épithéliales pavimenteuses), qui ressemblent surtout aux éléments analogues de la muqueuse buccale, cependant elles sont quelquefois plus grandes, d'autres fois plus petites ; en outre, on y trouve encore des cellules plus petites, rondes et pâles et des détritus moléculaires, quelquefois aussi des cristaux de cholestérine ; enfin on y constate en plus ou moins grand nombre de gros globes qui paraissent entourés de fibres concentriques ; ces globes, sous l'influence prolongée de l'eau et de l'acide acétique dilué, se laissent écraser et l'on observe alors que les fibres concentriques n'existent qu'en apparence, qu'elles ne sont que l'expression optique de cellules plates disposées concentriquement ; cette formation ressemble à une tête de

chou; si une pareille tête était vue par transparence, elle aurait le même aspect que ces globes cancroïdes (globes épidermiques). Au centre de ces globes se rencontrent quelquefois des cellules plus jeunes, plus rondes, qui sont en voie de scission, d'autrefois des corps ronds, plus denses et qui réfractent fortement la lumière. On voit aussi çà et là diverses formes de scission partant des noyaux, de même que la division des cellules par voie endogène, c'est-à-dire des cellules

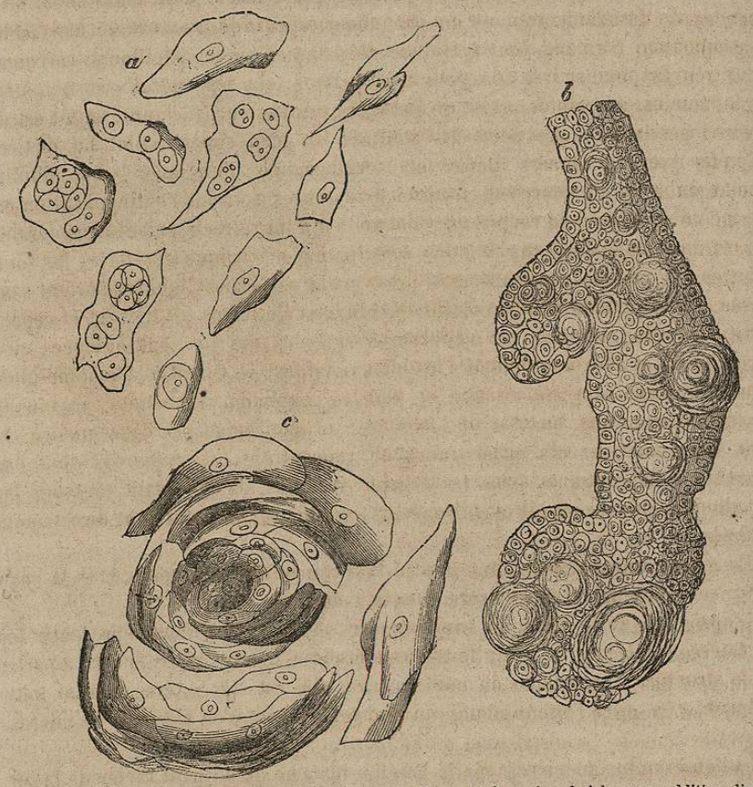

Fig. 92. — Éléments d'un carcinome épithélial de la lèvre. (Préparation fraîche avec addition d'acide acétique très-dilué.) — *a*. Cellules isolées avec division endogène des noyaux. Grossissement, 400. — *b*. Un bouchon cancroïde avec des globes concentriques et un épithélium cylindrique extérieur. Grossissement, 250. — *c*. Un globe cancroïde (globule épidermique) écrasé. Grossissement, 400.

et des groupes de cellules enfermés dans une cellule mère. Les cellules elles-mêmes sont quelquefois pourvues de prolongements particuliers, comme les épithéliums de transition; il existe aussi des cancers épithéliaux (dans l'utérus et le rectum) qui consistent presque exclusivement en cellules cylindriques. Il y aurait encore d'autres particularités à noter sur ces formes de cellules, mais je ne puis pas entrer dans tous ces détails; dans vos cours d'histologie pathologique vous trouverez l'occasion de voir tout cela de plus près. (Voy. fig. 92.)

La connaissance des éléments histologiques les plus remarquables ne suffit pas pour vous donner une idée de la disposition particulière et du développement du tissu de la tumeur. Dans ce but il faut durcir ces préparations, et faire des coupes fines à différents endroits, surtout à la limite des parties saines. De cette façon on arrive aux résultats suivants :

Si nous nous en tenons d'abord aux cancers épithéliaux de la peau, nous y rencontrons deux parties principales, que nous avons déjà distinguées dans les cancers de tissu conjonctif, c'est-à-dire une charpente de tissu conjonctif (stroma) vascularisée, formant des excavations et infiltrée le plus souvent de petites cellules rondes, ensuite des groupes de cellules logés dans ces excavations (alvéoles). Tandis que la première se distingue à peine du stroma propre aux cancers du tissu conjonctif, les groupes de cellules logés dans les interstices présentent non-seulement la plus grande ressemblance avec de véritables cellules épithéliales, mais le groupement de ces cellules est parfois si extraordinairement régulier, qu'on observe la ressemblance la plus évidente avec des sections de glandes; les conglomérats cellulaires ont également une disposition acineuse (semblable à des grappes de raisin) ou tubulée (cylindrique), par là se produit une régularité souvent très-grande dans la structure de la tumeur. Déjà, dans la figure 92, *b* représentant un cylindre composé de cellules qui a été exprimé de la tumeur, nous avons vu cette structure; elle se montre quelquefois d'une manière plus évidente encore, de telle sorte que ces parties ressemblent complétement à des glandes nouvellement formées (fig. 93).

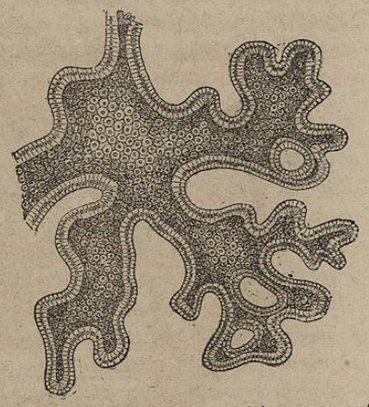

Fig. 93. — Formations glandulaires provenant d'un cancer épithélial plat du nez. Grossissement, 350. (Préparation fraîche.)

Si l'on examine sous le champ du microscope une plus grande portion d'une pareille tumeur, la disposition glandulaire de cette néoplasie est encore plus évidente.

Le stroma peut être très-différent quant au degré d'infiltration par de petites cellules rondes et quant à la richesse en vaisseaux; sa vascularisation peut devenir très-considérable. Si à la surface d'une pareille tumeur des masses de cellules renfermées dans les alvéoles se ramollissent et sont éliminées, le stroma reste sous forme d'un tissu très-vasculaire, végétant et quelquefois papillaire, ou bien, lorsque les papilles préexistent déjà, comme c'est le cas pour la peau, elles prennent un développement considérable et deviennent en même temps très-riches en vaisseaux.

L'idée que les formations glandulaires épithéliales qui existent dans ces tumeurs ont leur point de départ dans la couche épithéliale (réseau de Malpighi) et dans ses dépendances (glandes sébacées, follicules pileux, glandes sudori-

pares), se présentait naturellement à l'esprit et fut adoptée par les premiers observateurs de ces néoplasies (Ecker, Remak, Führer, Frerichs et autres). On admit que le fait essentiel dans ces formations morbides consistait dans une végétation excessive des cellules épithéliales, qui, ici comme dans le fœtus, s'avanceraient dans la profondeur sous forme d'excroissances tout à fait pleines, et qu'il s'y produisait aussi des formes particulières par suite d'étranglement (globes cancroïdes). Virchow, O. Werber, E. Wgner, Forster et autres donnaient encore plus d'extension à cette opinion; ils supposaient que sous l'in-

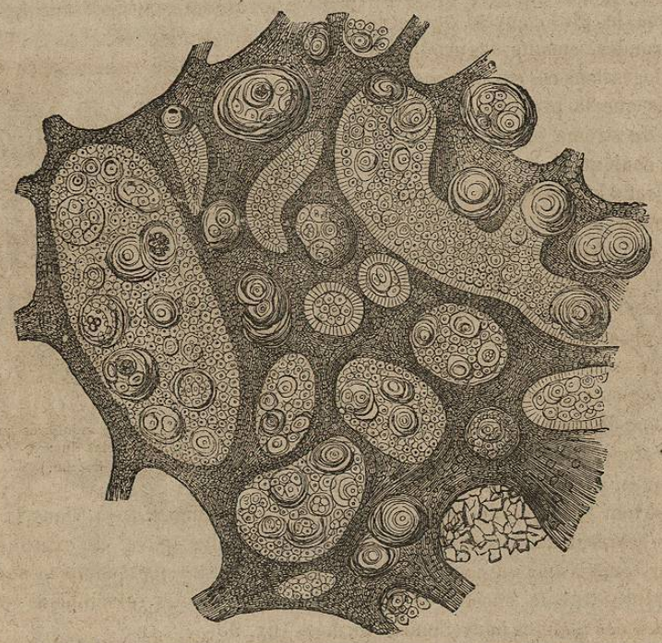

Fig. 94. — Structure générale d'un carcinome épithélial de la main. Grossissement, 200. (Préparation macérée dans l'alcool.)

fluence infectieuse (contagieuse) de ces formations épithéliales, les cellules de tissu conjonctif pouvaient également produire des cellules épithéliales et que par là seulement la végétation glandulaire devenait un vrai cancer. Les arguments dont on étayait cette théorie me paraissaient aussi très-probants autrefois, et j'adoptais cette omnipotence des cellules de tissu conjonctif. Mais tout récemment Thiersch a publié son ouvrage, déjà cité, sur le cancer épithélial de la peau, dans lequel il cherche à prouver que toutes les cellules qui ont la forme et la disposition des épithéliums, et se trouvent renfermées dans les alvéoles des cancers épithéliaux, ne dérivent que des tissus épithéliaux (réseau de Malpighi, glandes cutanées, follicules pileux, etc.). Il fait observer avec raison que dans le cours du développement fœtal on ne remarque pas de mélange des différents feuillets embryonnaires ni de leurs dérivés, et que, par

conséquent, il est peu vraisemblable que des formations épidermoïdales puissent dériver de parties qui n'appartiennent pas au feuillet corné; si des formations épithéliales (cancers épithéliaux secondaires) se développaient dans les glandes lymphatiques, dans le tisssu conjonctif, dans les organes internes, dans les os, ce fait ne pourrait s'expliquer que par la migration ou l'entraînement de jeunes cellules appartenant au domaine du feuillet corné ou, selon le cas, du feuillet glandulaire. Thiersch démontre encore que dans tous les cancers épithéliaux il n'y a jamais un passage immédiat des formations épithéliales au tissu conjonctif infiltré de petites cellules, ni de ce dernier aux premières, mais que les deux restent toujours séparés d'une manière nette (comparez fig. 94). Les cellules de tissu conjonctif entrent, il est vrai, en végétation; le tissu conjonctif se trans-

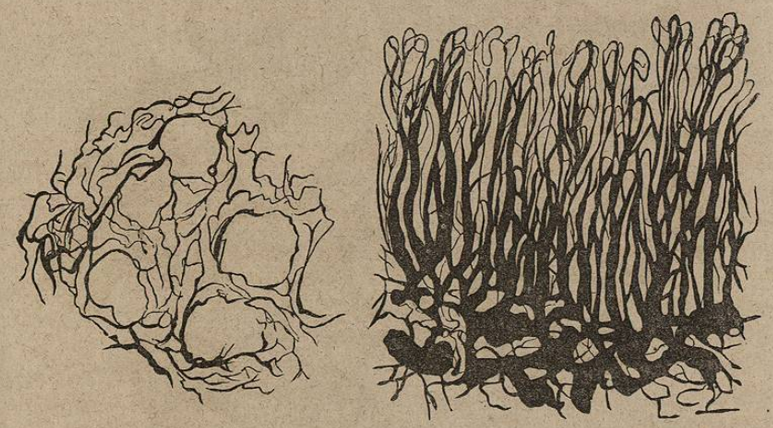

Fig. 95. — Vaisseaux d'un carcinome épithélial du pénis. Grossissement, 60. — *a*. Vaisseaux provenant du tissu de la tumeur arrivé à son développement parfait, cercles vasculaires autour des globes cancroïdes. — *b*. Anses vasculaires de la surface du gland fortement induré, mais non encore ulcéré.

forme en tissu granuleux, ce dernier végète sous forme de granulations fongueuses ou de production papillaire à la surface de l'ulcère, surtout si les bouchons épithéliaux ont été éliminés; — mais jamais les cellules de tissu conjonctif ne se transforment en épithéliums. — Je ne puis m'appesantir ici sur les arguments, tous très-ingénieux, sur lesquels Thiersch s'appuie pour défendre son opinion; quant à moi, ils m'ont positivement convaincu; les progrès les plus récents qui ont été faits dans cette partie de l'histoire du développement, s'harmonisent si complétement avec les recherches pathologico-histologiques, qu'il ne me semble pas possible de résister à ce progrès évidemment très-considérable. — Les mêmes phénomènes que nous avons vus se produire sur les glandes cutanées, s'observent également sur la glande mammaire, qui, du reste, appartient aussi aux glandes cutanées, comme dérivant du feuillet corné. Les éléments cellulaires, qui se forment dans ce cas par végétation de l'épithélium glandulaire, sont, il est vrai, beaucoup moins caractéristiques sous le rapport de leur forme que ceux que nous avons cités jusqu'ici; cependant la disposition

acineuse est dans quelques cas si frappante, que cela seul suffit pour donner la conviction qu'on a affaire à une végétation glandulaire, lors même qu'il serait impossible (ce qui n'est pas le cas) d'observer directement le développement progressif des acini en les examinant à différentes périodes.

Il faut cependant avouer que ces formes glandulaires devraient toujours s'observer lorsque les cellules présentent une certaine cohérence et que les alvéoles du stroma offrent de certaines formes ; il doit en être ainsi dans certains cancers de tissu conjonctif, cependant l'observation exacte du développement et de la structure plus grossière des cancers glandulaires devra guider l'interprétation difficile dans quelques cas spéciaux. — Un fait très-important prouve que les cancers épithéliaux dérivent des tissus glandulaires : c'est que les nouvelles

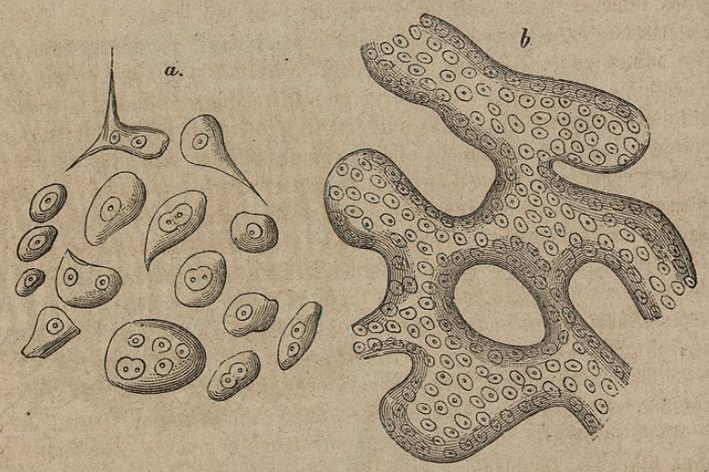

Fig. 96. — Éléments pris d'nn cancer du sein. Grossissement, 350. — *a*. Cellules avec des noyaux aux différentes périodes de scission. (Préparation fraiche avec addition d'un peu d'eau.) — *b*. Cylindres glandulaires composés de cellules. (Préparation fraiche.)

formations pathologiques de masses glandulaires imitent en règle générale, non-seulement les formes des cellules, mais encore les formes des glandes appartenant à la peau ou à la muqueuse correspondante. Ainsi, on trouve dans beaucoup de cancers épithéliaux de la mâchoire supérieure, qui ont eu pour point de départ la muqueuse du nez ou de l'antre d'Highmore, des formations qui ressemblent complétement aux glandes muqueuses de ces membranes; dans les cancers glandulaires du rectum on trouve les formations utriculaires les plus parfaites, composées presque exclusivement d'épithélium cylindrique, et l'on rencontre même des cavités plus grandes, renfermant un mucus épais. Les mêmes observations peuvent se faire sur les cancers qui ont leur point de départ sur la muqueuse de la cavité du col utérin. On a également rapporté des exemples de carcinomes glandulaires de la muqueuse de l'estomac et du foie.

Dans cet état de choses, une question se présente maintenant : Comment distingue-t-on un carcinome glandulaire d'un simple adénome? Les deux

formes de tumeurs, analogues par leur mode d'origine, présentent d'abord les différences suivantes dans leur marche : Les adénomes, le plus souvent enkystés, croissent généralement d'une manière très-lente, et ne dépassent pas facilement les limites du tissu ou de l'organe dans lequel ils ont pris naissance ; ensuite ils ne sont pas infectieux, c'est-à-dire qu'il ne se développe ni adénomes secondaires dans les ganglions lymphatiques, ni adénomes métastatiques dans les organes internes. Mais les cancers épithéliaux végètent, sans s'arrêter, à travers les tissus les plus divers ; leurs prolongements s'enfoncent à partir de la peau dans le tissu conjonctif sous-cutané, dans les muscles, dans les os ; bientôt des tumeurs de même nature se montrent dans les ganglions lymphatiques les plus voisins et ensuite, quoique bien rarement, dans les organes internes. Il est difficile d'expliquer pourquoi il est si rare d'observer des métastases dans les organes internes, lorsqu'il s'agit de cancers épithéliaux; si l'on admet (ce dont je suis parfaitement convaincu), que les métastases ont une origine embolique, la circonstance que les cellules épithéliales rencontreraient dans les parois vasculaires du poumon, du foie, de la rate, un terrain peu favorable à leur développement ultérieur, suffirait pour expliquer ce fait d'observation; cependant jusqu'à présent ce n'est qu'une hypothèse. — Sous le rapport purement histologique, l'adénome se distingue du carcinome épithélial de la manière suivante : Dans le premier, les glandes nouvellement formées sont entourées, comme les glandes normales, d'un tissu conjonctif fibreux sain, tandis que dans le second ce tissu est toujours fortement infiltré de cellules.

Les modifications secondaires ne font pas défaut dans les cancers épithéliaux; il est vrai qu'on n'observe presque jamais de travail de ratatinement interstitiel dans la forme ordinaire, décrite jusqu'à présent; mais le ramollissement et l'ulcération se remarquent fréquemment, aussi bien le ramollissement médullaire allant jusqu'à la formation d'une substance composée complétement de cellules blanches, semblable à la pulpe cérébrale, que le ramollissement en bouillie, semblable à une émulsion. C'est particulièrement vers la fin de la maladie qu'on observe souvent une fonte moléculaire du tissu cancroïde ; la tumeur se ramollit au point de devenir fluctuante, elle s'ouvre et il sort un liquide qui présente complétement l'aspect purulent, mais qui cependant, examiné au microscope, se trouve rarement être du pus, mais plus souvent une émulsion renfermant des cellules épithéliales et des cristaux de corps gras. Dans quelques cas la néoplasie épithéliale semble presque s'épuiser vers la fin de la vie ; pendant que le marasme fait des progrès incessants, tout le néoplasme tombe à peu près complétement en détritus, et l'on ne trouve sur le cadavre qu'un grand ulcère atonique, sur lequel on ne découvre qu'à peine quelques éléments du cancroïde.

Permettez-moi de vous dire encore quelques mots sur la marche des carcinomes épithéliaux en général : ils se montrent le plus souvent chez des individus d'âge avancé, c'est-à-dire entre quarante et soixante ans, très rarement plus tard, malheureusement moins rarement plus tôt; j'ai vu un cancroïde de la langue chez un jeune homme de dix-huit ans et des cancroïdes de l'utérus chez des femmes de vingt ans. En général, les habitants de la campagne sont plus