

trêmement petit, peut avoir à peine les dimensions d'une lentille (fig. 28 et 29); il y a aussi des exemples d'hymen complètement imperforé.

De la membrane hymen chez les femmes qui ont eu de nombreux rapports sexuels ou qui ont accouché. — Quand l'hymen a été largement déchiré, que la femme a eu de-

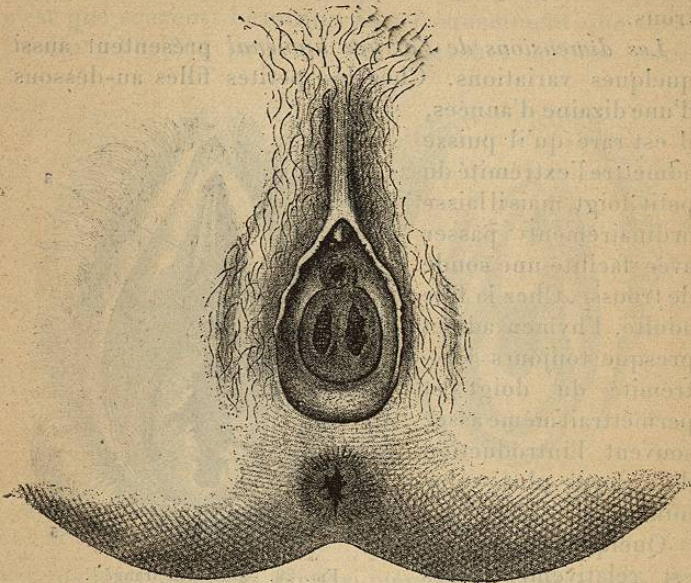


FIG. 27. — Hymen présentant deux orifices séparés par un pont (Delens).

puis longtemps des rapports sexuels, ou qu'elle est accouchée une ou plusieurs fois, on ne trouve plus que les vestiges de l'hymen, qui sont désignés sous le nom de *caroncules myrtiformes*. Ces débris se trouvent surtout sur les parties latérales de l'orifice du vagin; ils sont de dimensions variables, souvent très petits, et sont constitués par des lambeaux affectant les formes de végétations, tubercules, crêtes de coq, languettes, excroissances poly-piformes, etc. Il est quelquefois assez difficile d'apercevoir au premier abord ces caroncules. S'il s'agit par

exemple d'une femme qui a eu plusieurs enfants, on voit, quand les cuisses sont écartées, l'orifice du vagin largement ouvert, et qui paraît comblé par la muqueuse vaginale dont les plis se confondent avec les caroncules; on parvient à distinguer celles-ci en les isolant avec le doigt promené à l'entrée du vagin.

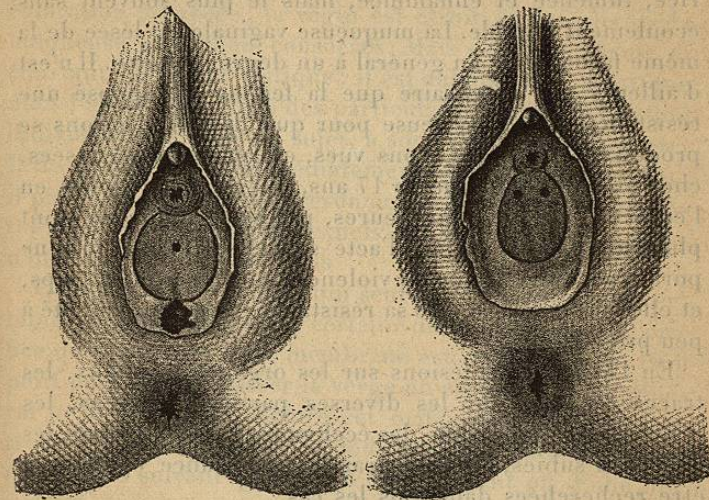


FIG. 28. — Hymen à orifice très étroit; FIG. 29. — Hymen à orifice punctiforme il existe une ulcération de la fourchette (Delens).

#### ARTICLE PREMIER. — VIOL.

Nous avons déjà donné la définition du viol (p. 339); pour qu'il soit consommé, il faut qu'il y ait eu introduction de la verge dans le vagin. Au point de vue de l'expertise, il y a lieu de distinguer les cas où le viol est commis sur une femme antérieurement déflorée ou sur une fille vierge.

##### § I. — Viol sur une femme antérieurement déflorée.

On comprend que lorsqu'il s'agit d'une femme qui a eu

antérieurement des rapports sexuels, la preuve médicale du viol ne peut être faite que dans des circonstances exceptionnelles. Il est rare en effet que l'introduction violente et non consentie du pénis laisse dans ces cas des traces sur les parties sexuelles. Cela arrive cependant quand le coït a été répété un grand nombre de fois en peu de temps. On trouve alors la muqueuse vulvaire contusionnée, excoriée, tuméfiée et enflammée, mais le plus souvent sans écoulement notable. La muqueuse vaginale est lésée de la même façon, mais en général à un degré moindre. Il n'est d'ailleurs pas nécessaire que la femme ait opposé une résistance un peu sérieuse pour que de telles lésions se produisent. Nous les avons vues, extrêmement accusées, chez une fille publique de 17 ans, qui avait été violée, en l'espace d'une ou deux heures, par seize individus dont plusieurs avaient réitéré l'acte sexuel. Or, cette fille ne portait aucune marque de violences sur le reste du corps, et elle reconnaissait que sa résistance physique avait été à peu près nulle.

En l'absence de lésions sur les organes génitaux, les traces de lutte sur les diverses parties du corps, les marques de contusions, les ecchymoses, qui attestent les violences subies, ont une grande importance et doivent être recherchées dans tous les cas.

Dans quelques cas on peut trouver du sperme sur les poils du pubis, sur la peau du ventre ou du périnée, sur les vêtements. Cette constatation, bien qu'elle prouve seulement un coït accompli ou tenté plus ou moins récemment, a dans certains cas une signification décisive au point de vue de l'accusation. (*Pour la recherche des taches de sperme, voy. la troisième section de ce livre.*)

§ II. — Viol accompli sur une fille vierge. — Signes de la virginité et de la défloration.

**Signes de la virginité et de la défloration.** — Ce n'est pas seulement dans les affaires de viol, mais quelquefois aussi dans les inculpations d'avortement ou d'infanticide, que le médecin légiste est chargé de rechercher si une

filles est ou non déflorée. — En général, l'ensemble des parties génitales a un aspect différent chez les vierges et chez les femmes qui ont eu depuis longtemps des rapports sexuels, et à plus forte raison chez celles qui ont accouché. Chez les vierges, les grandes lèvres sont ordinairement fermes, bien appliquées l'une contre l'autre et souvent elles recouvrent complètement les petites lèvres dont la coloration est rosée; le vagin est étroit, et les plis de la muqueuse sont bien conservés. Mais cet aspect n'est ni constant, ni caractéristique; il est subordonné, ainsi que nous l'avons indiqué, à des particularités de conformation individuelle, à l'âge du sujet, à son état de nutrition, etc. Il ne se modifie pas immédiatement après un premier coït; il peut seulement faire présumer, quand il est bien accentué, que si des rapports sexuels ont eu lieu, ces rapports n'ont pas été très fréquents.

C'est l'état de l'hymen qui seul peut donner, sous certaines réserves, la preuve certaine de la défloration. L'orifice que présente cette membrane est ordinairement trop petit pour laisser passer la verge en érection, et en général le premier coït déchire cet orifice dont la forme se trouve ainsi modifiée. — La défloration produit des lésions différentes suivant qu'il s'agit d'une enfant ou d'une fille pubère.

**Défloration chez les enfants.** — Chez les petites filles, la défloration est très rare parce que l'introduction de la verge dans le vagin est extrêmement difficile en raison de l'étroitesse des parties. Elle a lieu cependant quelquefois. Nous en avons vu une dizaine d'exemples (sur près de 500 cas) chez des petites filles de 2 à 11 ans.

Dans ces cas la défloration est facile à reconnaître. Elle s'accompagne presque toujours en effet de lésions profondes occasionnées par la violence qu'il a fallu employer; non seulement l'hymen est déchiré, mais les autres parties de la vulve le sont également. Chez une enfant de 9 ans, nous avons vu une déchirure de la fourchette, longue de plus de 0<sup>m</sup>,02, ayant divisé toute l'épaisseur de la peau, et qui avait occasionné une hémorragie extrêmement abon-

dante. Toulmouche<sup>1</sup> a observé plusieurs fois des déchirures des petites lèvres, de la fourchette et du périnée, et d'autres observateurs citent des cas analogues. Quelquefois on a rencontré des désordres beaucoup plus graves encore. Taylor notamment cite plusieurs cas où le viol amena la rupture du périnée, de la cloison vaginale, d'un cul-de-sac du vagin, blessures qui occasionnèrent la mort.

**Défloration chez les filles nubiles.** — L'examen des parties génitales d'une fille pubère ne permet pas toujours de reconnaître avec certitude qu'elle est ou non déflorée. D'une part, en effet, il n'est pas toujours possible de s'assurer s'il existe ou non une ou plusieurs déchirures de l'hymen et d'autre part, alors même que l'on est certain que l'hymen n'a pas été déchiré, il y a souvent lieu de se demander si le coït n'a pu cependant avoir lieu.

Il est souvent très difficile de reconnaître si une encoche, une scissure, que l'on aperçoit sur l'hymen, est d'origine congénitale, ou si elle résulte d'une déchirure de la membrane.

Tardieu, Hofmann et d'autres médecins déclarent que les déchirures peuvent se réunir en laissant une cicatrice blanche et linéaire, plus ou moins fine. Nous-même avons vu sur la petite fille de 9 ans, dont nous avons parlé et que nous avons pu examiner à diverses reprises, une déchirure de la partie postérieure de l'hymen continuant une déchirure de la fourchette, laisser une cicatrice blanche qui ne s'étendait pas tout à fait jusqu'au bord libre de l'hymen, resté échancré à ce niveau.

Mais ce n'est qu'exceptionnellement qu'on rencontre ces cicatrices, ainsi qu'on peut s'en convaincre quand on a occasion d'examiner un grand nombre de femmes ayant eu des rapports sexuels. Presque toujours la plaie de l'hymen se répare sans que les lambeaux se réunissent, sans qu'il y ait formation de tissu cicatriciel, et l'on comprend qu'il en soit ainsi puisque ces lambeaux ne sont

1. Toulmouche, Des attentats à la pudeur et du viol (*Annales d'hyg. publ. et de méd. lég.*, 2<sup>e</sup> série, 1856, t. VI, et 1864, t. XXII).

pas maintenus exactement en contact. — Si les déchirures ont été multiples, ont intéressé toute la largeur de l'hymen, les lambeaux qui en résultent restent libres et flottants, et quand la femme continue à avoir des rapports sexuels fréquents, ils se rétractent peu à peu et se réduisent à l'état de caroncules. On peut, dans ces cas, reconnaître facilement la défloration. — Mais si les déchirures ont été peu nombreuses, n'ont pas intéressé toute la largeur de l'hymen, elles laissent simplement une encoche dont les lèvres sont lisses, régulières, et la muqueuse offre à ce niveau un aspect tout à fait identique à celui qu'elle présente sur les parties voisines; ce n'est que bien rarement qu'une véritable cicatrice se trouve dans le fond de l'échancre et prouve que celle-ci est d'origine traumatique. A part ce cas exceptionnel, l'échancre ne diffère pas par elle-même des encoches congénitales qui existent souvent sur le bord libre de l'hymen; quand il s'agit notamment d'un hymen corolliforme, il est impossible de reconnaître si, parmi les nombreuses scissures qui séparent les divers lobes de la membrane, il en est une qui soit le résultat d'une déchirure. — Quand l'hymen a un orifice régulier, on peut, d'après certains auteurs, présumer si l'encoche ou les encoches qu'il présente sont d'origine congénitale ou traumatique, en prenant en considération le siège de ces encoches; ainsi l'hymen labié se déchirerait à sa partie inférieure, l'hymen semi-lunaire suivant son axe transversal, l'hymen circulaire en trois ou quatre lambeaux assez réguliers. Mais ce sont là de simples présomptions, et il est en général très difficile d'affirmer que telle encoche est ou n'est pas le résultat d'une disposition naturelle.

Lorsque l'orifice de l'hymen est à bords nets, réguliers, exempts de déchirures ou d'encoches, qu'il est de petites dimensions, et laisse à peine pénétrer l'extrémité du doigt lorsqu'en même temps la membrane hymen est résistante, et se tend fortement quand les cuisses sont écartées, on peut affirmer qu'il n'y a pas eu de pénétration du membre viril dans le vagin.

Plus souvent on constate que l'orifice laisse passer facilement un et même deux doigts, que la membrane hymen est peu résistante, lâche, élastique et se laisse distendre et déprimer facilement. Il est certain que dans ces cas, le coït peut avoir lieu, même très souvent, sans que la membrane hymen ait été déchirée, soit que la verge traverse cette membrane sans la déchirer, soit qu'elle la refoule plus ou moins profondément dans le vagin. Cela est prouvé non seulement par les aveux des femmes que l'on examine, mais par les observations de nombreux accoucheurs qui ont vu l'hymen encore intact au moment de l'accouchement. Parent-Duchâtelet et d'autres auteurs signalent aussi l'intégrité de l'hymen chez quelques prostituées. Tous ces cas ne sont pas rares, et l'on peut dire que, si la règle est que l'hymen se déchire au premier coït en donnant une petite effusion de sang, il y a à cette règle de très nombreuses exceptions.

Il est donc souvent très difficile à l'expert de répondre d'une façon précise à la question qui lui est posée; dans les cas auxquels nous venons de faire allusion en dernier lieu, il ne peut conclure affirmativement ni dans un sens ni dans un autre, il est obligé de formuler sa réponse dans les termes suivants par exemple: *La fille X. n'est pas déflorée dans le sens médical du mot; toutefois, la conformation de ses parties génitales est telle, que cette fille a pu avoir des rapports sexuels, sans qu'il se produise de déchirure de la membrane hymen.*

Dans les cas, rares du reste, où l'hymen présente une consistance telle et un orifice si étroit, que la défloration était presque impossible, il est bon de mentionner expressément cette circonstance, qui peut avoir de l'importance au point de vue de l'accusation.

**Défloration récente.** — La défloration récente est évidemment beaucoup plus facile à reconnaître; on trouve sur l'hymen une plaie vive, dont les bords sont souvent un peu tuméfiés et enflammés, et quelquefois le siège d'une légère suppuration. Devergie, Hofmann déclarent que la guérison survient ordinairement au bout de 2 à 4

jours; Toulmouche, au bout de 8 à 12 jours; Tardieu l'a vue retardée jusqu'au 15<sup>e</sup> et au 20<sup>e</sup> jour. Ce dernier auteur fait remarquer que la cicatrisation est plus ou moins longue suivant le degré d'inflammation des bords de la plaie et l'état de repos ou d'excitation répétée des parties. La longueur et la profondeur de la plaie ont sans doute aussi une certaine influence à cet égard.

§ III. — Déchirures et plaies de l'hymen non produites par la défloration.

Ulcérations de l'hymen et de la vulve.

L'hymen peut être évidemment le siège de plaies produites par un coup d'un corps contondant, tranchant, etc., ou par une chute dans laquelle les parties génitales viennent heurter contre un obstacle. Mais il faudrait un concours de circonstances bien singulier pour que la plaie ainsi produite intéresse uniquement l'hymen, parte du bord libre de cette membrane, et soit en tout semblable à une déchirure produite par la défloration.

Il nous paraît bien difficile d'admettre que l'hymen puisse se déchirer à la suite d'un saut, d'un écartement brusque et étendu des cuisses, ou d'une chute d'une certaine hauteur sans que les parties génitales aient heurté contre un obstacle. Le professeur Hofmann a vu une jeune fille de 15 ans trouvée morte dans une cave; elle était atteinte d'une contusion du cuir chevelu et du cerveau et présentait en outre une déchirure saignante de l'hymen, à bords finement dentelés, allant perpendiculairement du bord libre de l'hymen à son insertion. Comme l'examen des lieux ne permettait pas d'admettre que les parties génitales eussent butté contre un obstacle Hofmann déclara que la déchirure ne pouvait être le résultat d'une chute.

Cependant le Dr Moret (de Courlon, Yonne) nous a communiqué une observation recueillie par lui-même, qui concerne une fillette de 5 ans 1/2, tombée d'une hauteur de 3 à 4 mètres par la fenêtre d'une chambre où elle jouait avec ses camarades; l'enfant, examinée une heure

après, ne présentait d'autres blessures qu'une contusion du cou-de-pied; mais sur la membrane hymen, en forme de fer à cheval, il y avait une déchirure saignante, linéaire, oblique, longue d'environ 1 centimètre; il n'existait aucune autre lésion apparente des parties génitales.

Il n'est pas vraisemblable que l'onanisme exercé en introduisant le doigt ou un corps étranger dans le vagin amène la déchirure de l'hymen; on ne saurait admettre, sauf peut-être pour certaines nymphomanes ou certaines idiotes, que la masturbation soit exercée avec une violence telle, que la fille qui s'y livre brave la douleur qu'occasionneraient de telles manœuvres.

Par contre, il est évident que l'hymen peut être déchiré par l'introduction violente des doigts d'une autre personne, ou par la pénétration d'un autre objet, accomplie ou tentée au cours d'un attentat à la pudeur. Il n'y a guère moyen de reconnaître si la rupture de l'hymen résulte d'une telle manœuvre ou d'un coït; l'expert, suivant la remarque de Tardieu, peut dire seulement que la *déchirure a été produite par l'intro-mission d'un corps volumineux et dur, tel que le membre viril en érection.*

La membrane hymen peut présenter, ainsi que les diverses parties de la vulve, des solutions de continuité résultant de processus ulcéreux ou gangréneux, et qui ont été prises quelquefois par des médecins pour le résultat d'un viol. L'aspect des lésions, une enquête médicale sur l'état antérieur de santé de l'enfant, suffisent ordinairement pour éviter cette erreur, et montrer que l'on est en présence de la maladie désignée sous le nom de *vulvite ulcéreuse, diphtéroïdique, aphteuse.*

Cette affection apparaît chez les jeunes enfants, et très rarement après 10 ou 12 ans. Le plus souvent, elle est consécutive à une maladie antérieure, spécialement à la rougeole, ou à un mauvais état général. Parrot<sup>1</sup> donne

1. Parrot, La vulvite aphteuse et la gangrène de la vulve chez les enfants (*Revue de médecine*, 1881).

à cet égard les chiffres suivants; la maladie s'est montrée :

Avec la rougeole. . . . .	39 fois
— coqueluche. . . . .	4 —
— varicelle. . . . .	1 —
— érysipèle. . . . .	1 —
— pneumonie. . . . .	1 —
— diphtérie. . . . .	1 —
Indépendamment de tout autre mal. . . . .	9 —

Le début de la maladie passe souvent inaperçu, parce qu'il n'existe alors aucune douleur. Les ulcérations, qui succèdent aux petites élevures aphteuses sont arrondies et recouvertes d'une matière pulpeuse grisâtre; elles ont ordinairement le diamètre d'une pièce de 50 centimes, mais peuvent atteindre des dimensions beaucoup plus considérables. Dans quelques cas, et presque uniquement après la rougeole, la gangrène apparaît alors, et peut s'étendre non seulement à toute la vulve, mais encore au pénis, au périnée, à l'anus. La mort est souvent la conséquence de cette complication.

La gangrène de la vulve peut d'ailleurs survenir d'emblée, surtout à la suite de la rougeole ou d'autres maladies générales, ou encore chez des enfants profondément débilités par une cause quelconque.

#### § IV. — Violences qui accompagnent quelquefois le viol.

La défloration peut occasionner d'autres lésions que la déchirure de l'hymen; c'est même ce qui arrive presque constamment quand il s'agit de petites filles, ainsi que nous l'avons dit plus haut.

Chez les femmes et les filles adultes, les lésions graves produites par le viol sont beaucoup plus rares. Dans quelques cas, on a trouvé des blessures très profondes des organes génitaux, qui n'étaient pas le résultat du coït, mais qui avaient été produites par la main du coupable que poussait une fureur inexplicable. Pénard<sup>1</sup> a cité

1. Pénard (de Versailles), De l'intervention du médecin légiste dans

un cas de ce genre concernant une femme de 60 ans, atteinte de rupture du périnée, de déchirure du vagin et du rectum, dont une portion avait été arrachée et complètement séparée du corps.

Outre les lésions des organes génitaux, la victime peut porter sur les diverses parties du corps des traces de violences. Ces traces consistent ordinairement en ecchymoses, qui quelquefois reproduisent la forme de l'extrémité des doigts, et en égratignures ou coups d'ongle. On les rencontre surtout à la face interne des cuisses, sur les seins, sur le pénis, autour de la bouche et du nez qui ont été comprimés pour empêcher les cris, sur les bras et les poignets, sur la face antérieure du cou, etc. Quelquefois, les blessures sont beaucoup plus graves et, dans certains cas, le viol est précédé ou suivi d'un meurtre. Il ne faut pas oublier alors de rechercher le sperme qui peut exister sur la peau du ventre, du périnée, des cuisses, sur les poils du pubis, dans le vagin dont on raclera la muqueuse et jusque dans la cavité utérine.

Le viol soulève encore diverses questions médico-légales dont les principales sont les suivantes.

§ V. — A quelle époque remonte la défloration ?

Il est évident qu'on ne saurait fixer exactement cette époque, mais il est très important dans certains cas de pouvoir dire s'il est admissible qu'elle coïncide avec la date de l'attentat allégué, ou si, au contraire, la défloration est certainement antérieure. Posée dans ces termes, la question peut être résolue à la condition que l'examen ne soit pratiqué que quelques jours au plus après que l'acte incriminé aurait eu lieu. Nous avons vu, en effet, que la cicatrisation des déchirures de l'hymen s'effectue en un temps

les questions d'attentats aux mœurs (*Annales d'hyg. publ. et de méd. lég.*, 2<sup>e</sup> série, t. XIV, 1860). — Tirage à part. Paris, J.-B. Baillière et fils, in-8, 140 p.

qui varie ordinairement entre deux et huit et dix jours : en prenant en considération l'étendue de ces déchirures, l'état de repos ou d'excitation dans lequel sont restées ensuite les parties, on peut reconnaître avec une approximation suffisante l'époque de la défloration. Ajoutons que, dans les cas où l'on trouve à la place de l'hymen des caroncules plus ou moins saillantes, un orifice vaginal large et non résistant, un vagin dilaté, on peut dire que la défloration est ancienne et que la femme a subi probablement de nombreux rapports sexuels.

§ VI. — Un homme peut-il violer une femme qui résiste ?

Cette question est assez souvent posée à l'expert, surtout par l'avocat qui s'efforce d'établir que si une femme a eu des rapports sexuels avec l'accusé, c'est qu'elle y était plus ou moins consentante.

S'il s'agit d'une jeune fille qui non seulement est vierge, mais encore n'a qu'une idée très incomplète de ce que peuvent être des rapports sexuels, on peut admettre à la rigueur que le coït ait été accompli sur elle avant qu'elle ait eu le temps de se défendre. Il y a là des considérations qui appartiennent moins au domaine médical qu'à l'appréciation des magistrats et des jurés, et qui rendent plus ou moins vraisemblable, suivant les cas, la possibilité d'une surprise.

Mais quand il s'agit d'une femme qui sait ce que sont les rapports sexuels, il est impossible de croire qu'un homme seul réussisse à accomplir sur elle un viol. En admettant, en effet, que l'agresseur réussisse à la fois à lui immobiliser les bras et à lui maintenir les cuisses écartées, la femme pourra toujours exécuter certains mouvements du bassin qui n'ont pas besoin d'être bien étendus pour empêcher l'intromission du membre viril. Le viol ne pourra être accompli dans ces cas que s'il y a une disproportion considérable entre les forces de l'accusé et celles de la plaignante, par exemple s'il s'agit d'un adulte vigoureux ayant violé une vieille femme (comme on en cite plusieurs cas et comme nous en avons