Je me sers moi-même de sondes en cuivre de différents calibres, mais jamais au point de dilater suffisamment le canal cervical pour



FIG. 5.

Dilatateur de Schrœder. Dilatateur de Hégar. Dilatateur de Schultze.

pouvoir y faire passer le doigt. La fig. 5 représente les instruments de *Schrœder* (*a*), *Hégar* (*b*), *Schultze* (*c*).

Ellinger, (1). *Schultze, Schatz* (2) ont inventé des appareils d'écartement très compliqués pour faire la dilatation forcée du col. *Vulliet* (3) a récemment imaginé un procédé de dilatation qui, tout en exigeant beaucoup de temps, est très efficace et dépourvu de dangers. Il consiste dans le tamponnement systématique, répété tous les jours, de la cavité utérine au moyen de bandelettes de gaze iodoformée. Le temps nécessaire à la dilatation varie selon la résistance des tissus ; cette dilatation s'obtient parfois très facilement et elle peut être poussée fort loin. Elle me paraît surtout indiquée lorsque des lésions inflammatoires contr'indiquent l'emploi des tiges végétales. J'ai eu souvent l'occasion de me convaincre de l'efficacité de la méthode de *Vulliet*. On se trouve parfois bien de combiner diverses méthodes, par exemple de dilater le col avec le tupélo ou avec les sondes, et de poursuivre la dilatation par le tamponnement iodoformé.

Je suis persuadé que la dilatation complète du canal cervical, per-

(1) *Arch. f. Gyn.*, Bd. V. p. 268.
(2) *Arch. f. Gyn.*, 18, p. 455.
(3) *Revue médicale de la Suisse romande*, 1885.

mettant au doigt de parcourir toute la cavité utérine, n'est point tout à fait exempte de dangers. Elle est toujours difficile et longue à obtenir sauf dans les cas où le col était déjà fortement dilaté d'avance. Or ce sont presque les seuls qui réclament d'une manière pressante une dilatation complète du canal cervical. Ce sont ceux où l'utérus contient des tumeurs. Dans les autres cas, on peut se passer de cette exploration digitale complète. Je ne pratique qu'exceptionnellement la dilatation totale du col ; je la fais spécialement lorsque je crois que des polypes fibreux sont greffés dans la cavité utérine. Pour le diagnostic et le traitement des affections de la muqueuse utérine, je me contente d'une dilatation incomplète que j'obtiens en passant des sondes en cuivre de plus en plus grosses. Je parlerai plus au long de ce procédé au chapitre de l'endométrite chronique.

5. — DE L'EXPLORATION PAR LA VUE

L'*inspection du ventre* procure des renseignements importants lorsqu'il existe une tumeur abdominale de fortes dimensions. La dilatation uniforme, régulière, de même que l'aplatissement de l'abdomen sont des signes d'épanchement ascitique ; une propulsion unilatérale, irrégulière des parois abdominales fera croire à l'existence d'une tumeur circonscrite. Le glissement des anses intestinales dans les inspirations profondes permet de délimiter le bord supérieur d'une tumeur et de conclure à l'absence d'adhérences. La distension extrême de la vessie se manifeste par une tumeur sphérique, siégeant immédiatement au-dessus de la symphyse.

L'*inspection de la vulve* ne saurait être remplacée par la simple palpation, et elle donne souvent des résultats décisifs. — L'état des grandes lèvres, de la fourchette, du clitoris et du méat urinaire, de l'hymen, ne peut être bien constaté qu'à l'aide de la vue.

Bien plus importante encore est l'inspection du vagin et de la portion vaginale du col à l'aide d'instruments appropriés.

Il y a toute une série de ces instruments. Ils présentent des formes très variées. — On les a appelés : miroirs utérins, ou mieux, miroirs vaginaux, *spéculums*, etc. (1).

On peut distinguer trois espèces de spéculums : — les spéculums à valves multiples, les spéculums cylindriques et ceux qui se composent de plusieurs pièces séparées.

On se servait, autrefois surtout, de *spéculums à valves* multiples : du

(1) Pour l'historique de la question, voir HAUSSMANN, *Zeitsch. f. Geb. u. Gyn.*, III, p 366.

spéculum bivalve de *Ricord*, et de celui de *Cusco;* ce dernier est le plus important (fig. 6).

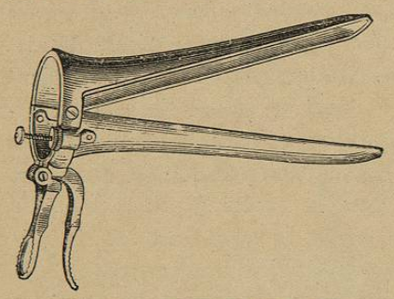

Fig. 6. — Spéculum de Cusco.

Le spéculum inventé, déjà en 1856, par *Ludwig Neugebauer*, expose fort bien le col et les parois vaginales, même quand il s'agit d'interventions opératoires. *Ségalas* et *Charrière* en ont construit d'autres à trois et quatre valves.

Ces spéculums à valves multiples sont introduits fermés dans le vagin et ouverts ensuite par des mécanismes variés. — Ils ont l'avantage, étant peu volumineux, de franchir la vulve facilement et sans causer de douleur, et l'inconvénient de pincer souvent les replis de la muqueuse, lorsqu'on referme les valves pour les retirer. De plus, on a souvent beaucoup de peine à trouver le col, lorsqu'il ne se présente pas d'emblée, et l'éclairage laisse à désirer.

Ces raisons, auxquelles on peut ajouter la difficulté qu'on éprouve à nettoyer et à désinfecter ces instruments, sont cause qu'ils ne sont presque plus employés aujourd'hui.

Les *spéculums cylindriques* peuvent être faits de substances fort diverses : métal, bois, ivoire, caoutchouc, verre, porcelaine. — Dans les pays autres que l'Allemagne, on se sert le plus souvent du spéculum de *Fergusson*.

En Allemagne, on emploie généralement le spéculum en verre mat de *Mayer* (v fig. 7*a* et 7*b*).



Fig. 7*a*. — Spéculum coupé à angle droit en verre mat de Mayer



Fig. 7*b*. — Spéculum en verre mat, coupé en bec de flûte.

Le spéculum de *Fergusson* est un tube cylindrique, en glace étamée, recouvert d'une couche de gutta-percha. Celui de *Mayer* est un simple tube en verre mat ou en porcelaine. Tous deux sont évasés à leur extrémité externe. Leur extrémité utérine est taillée en bec de flûte ou bien simplement coupée à angle droit.

Les spéculums cylindriques en celluloïde sont à conseiller aussi. Ces spéculums ont l'avantage d'être très faciles à nettoyer. Ils sont inattaquables par les agents médicamenteux et ils donnent un très bon éclairage. Taillés en bec de flûte, ils embrassent facilement le col, même lorsque cet organe est anormalement refoulé en arrière. Aussi cette forme particulière a-t-elle prévalu. Les spéculums dont l'extrémité utérine est coupée à angle droit, exercent une pression uniforme sur les culs-de-sac vaginaux; on s'en sert expressément lorsqu'il existe un ectropion des lèvres du col, et que l'on veut plonger le regard aussi profondément que possible dans le canal cervical. La douleur provoquée par l'introduction de cet instrument, désavantage que l'on a voulu faire valoir contre lui, disparaît presque complètement quand on s'y prend adroitement.

On se souviendra, en appliquant le spéculum, que la fourchette et le périnée ne possèdent qu'une sensibilité médiocre et sont très extensibles, tandis que la paroi antérieure du vagin, dans sa partie immédiatement adhérente à la symphyse, ainsi que les pourtours du méat urinaire et le clitoris, sont extrêmement sensibles.

On peut procéder de différentes façons pour ménager cette région.

L'opérateur écarte du pouce et de l'index d'une main, les grandes et petites lèvres, et de l'autre il introduit le spéculum dans le vagin, de façon à mettre la pointe du bec de flûte immédiatement au-dessous du méat urinaire. Il fait glisser alors le bord inférieur du spéculum sur la fourchette en la déprimant avec une certaine force. La manœuvre inverse est préférable : elle consiste à appuyer la pointe du bec de l'instrument sur la fourchette et la paroi postérieure du vagin sans toucher le méat urinaire avec le bord supérieur, et à refouler le périnée en arrière, jusqu'à ce que toute l'épaisseur du cylindre se soit enfoncée dans l'ouverture devenue béante du vagin. En procédant ainsi, on peut faire franchir l'entrée du vagin à des spéculums de fort calibre et provoquer moins de douleur que par le mouvement rotatoire brutal du spéculum garni d'un ambout en bois.

En continuant de pousser l'instrument, on voit les parois antérieure et postérieure du vagin se séparer l'une de l'autre et on découvre finalement la portion vaginale du col. En général, cet organe se place assez facilement dans l'aire du spéculum, du moins quand celui-ci est taillé

en biseau. Il est rare que l'on rencontre des difficultés. Il peut arriver, dans des cas très difficiles d'antéversion forte de l'utérus, qu'on doive introduire d'abord la sonde et passer le spéculum sur elle, mais c'est l'exception.

Comme le degré d'ouverture de l'entrée du vagin varie beaucoup d'après les femmes, il faut avoir un assortiment de spéculums de grandeurs différentes. Chez les femmes qui ont enfanté, on peut presque toujours se servir d'un des numéros les plus forts, sans produire de trop vives douleurs.

Les spéculums sont généralement trop longs. Plus ils sont courts, et plus sont faciles certaines manipulations que l'on doit exécuter à travers le spéculum. Les commençants éprouvent souvent des difficultés à découvrir le col, précisément parce qu'ils l'ont déjà dépassé et que l'extrémité du cylindre se trouve dans un des culs-de-sac vaginaux.

Les spéculums de verre mat en forme d'entonnoir que l'on trouve encore beaucoup dans le commerce, sont absolument détestables. Leur extrémité évasée correspond à la vulve, tandis que leur extrémité utérine ne découvre qu'une aire d'exploration très limitée. La facilité plus grande d'introduction entre si peu en ligne de compte qu'on ferait bien de ne plus construire que des instruments parfaitement cylindriques.

Dans ces derniers temps, on a introduit dans la pratique un nouveau type de spéculums lesquels ont rendu le col utérin et les culs-de-sac vaginaux bien plus accessibles qu'ils ne l'étaient auparavant.

Sims proposa tout d'abord son spéculum univalve en forme de « bec de canard » (v. fig. 8), destiné à rétracter uniquement la paroi postérieure du vagin. Dans le décubitus dorsal, l'instrument ne peut presque pas être employé ; mais lorsque la femme est inclinée sur le flanc ou mieux encore lorsqu'elle se tient sur les genoux et sur les coudes, la pression devient négative dans le vagin et l'air se précipite dans ce canal et le dilate, dès que la paroi vaginale postérieure est soulevée. Cependant on a souvent besoin, même quand la femme occupe la position génu-pectorale, d'un petit écarteur pour la paroi vaginale antérieure.

Fig. 8. Spéculum de Sims.

L'emploi du spéculum de *Sims* exige que la femme couchée sur le dos se tourne sur le flanc, et qu'un assistant tienne le manche de l'instrument. C'est pourquoi son usage ne s'est pas généralisé en Allemagne, où le médecin a coutume d'examiner les femmes sans la présence d'un tiers. Pour les cas ordinaires où l'on se contente d'explorer la portion vaginale, on peut se passer très bien du spéculum de Sims.

Quand il s'agit de mettre largement à découvert toute la partie supérieure du vagin pour faire une exploration minutieuse ou une opération, il faut se munir des spéculums de *Simon* (v. fig. 9). Ils séparent partout les parois vaginales les unes des autres, et peuvent être employés dans le décubitus dorsal, ce qui est très important au point de vue de l'anesthésie chloroformique.

C'est d'abord (v. fig. 9 *c*) une gouttière analogue à celle de *Sims*,

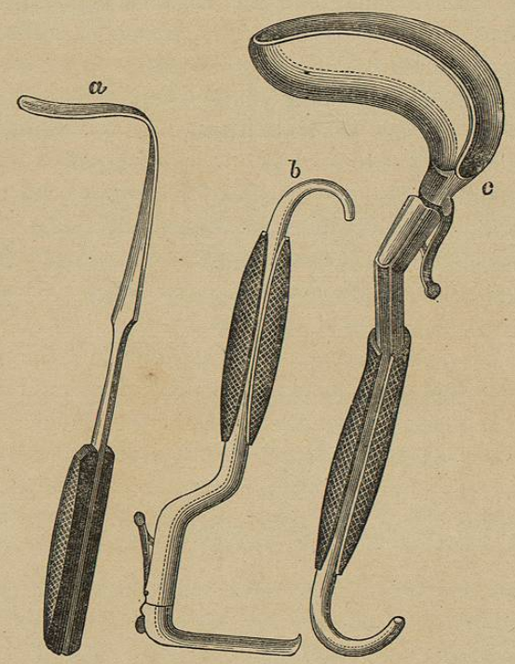

Fig. 9. — Spéculum de Simon. *a* Ecarteur latéral. *b* Spéculum à lame plate pour la paroi vaginale antérieure. *c* Gouttière pour la paroi postérieure du vagin.

destinée à rétracter la paroi postérieure, ensuite une lame plate (*b*) pour écarter la paroi antérieure, et deux écarteurs latéraux (*a*) pour les parois latérales du vagin. Les deux premiers peuvent être pris de différentes grandeurs, que l'on peut fixer sur le même manche. Ils suffisent presque toujours à bien ouvrir le vagin. Si l'on croit devoir se servir d'écarteurs latéraux, on aura besoin de deux aides en plus. On a construit des instruments du même type, se maintenant automatiquement, dans le but de se passer d'assistants. Un des meilleurs est celui de *F. Neugebauer*. Quand l'éclairage est insuffisant ou qu'on examine le soir, on aura recours à des appareils à réflecteurs ou à de petites lampes électriques.

Dans plus d'une circonstance, il peut être fort désirable de mettre en vue la muqueuse du canal cervical. C'est ce qui se fait très facilement, au moins pour la partie inférieure de l'organe, lorsqu'il existe un ectropion des lèvres du col dû à des déchirures latérales, et lorsqu'au moyen d'un spéculum à bout utérin coupé à angle droit, on exerce une pression uniforme sur tout le pourtour des culs-de-sac. Les parties les plus profondes du canal cervical sont plus difficiles à explorer par la vue. Le canal, en effet, est si étroit qu'on ne saurait y plonger le regard et y découvrir quelque information utile. Quand à la dilatation faite par les substances qui se gonflent en s'imbibant, elle ne produit pas un effet satisfaisant sous ce rapport, car cette opération détermine des lésions sur la muqueuse. On a la ressource d'inciser transversalement le col, de saisir chacune des lèvres au moyen de pince et de produire ainsi un ectropion chirurgical. On peut ainsi arriver à voir admirablement bien la muqueuse cervicale.

Dans les cas où le canal cervical est anormalement élargi, on en peut voir l'intérieur sans faire cette opération lorsqu'on a soin d'attirer vers le bas l'utérus au moyen d'une pince fixée sur la lèvre antérieure. On met alors à découvert, au moyen d'érignes et de pinces à crochets, une grande partie du canal cervical. Le spéculum uréthral de *Simon* peut être employé fort utilement pour inspecter le canal. On découvre ainsi la muqueuse cervicale jusqu'à l'orifice interne.

6. — DE L'EXPLORATION AU MOYEN DE L'OUIE

La *percussion* est de la plus haute importance pour beaucoup de tumeurs abdominales. Il est vrai que l'on peut avec plus de précision et de certitude tracer les limites de tumeurs solides ou de tumeurs liquides enkystées, par la palpation, mais lorsqu'il y a du liquide libre dans la cavité abdominale ou que les kystes sont affaissés (comme après une ponction), la palpation ne suffit plus et il faut bien avoir recours à la percussion. Dans d'autres cas la palpation minutieuse se heurte à des obstacles, et il faut alors en venir à la percussion, qui donne rapidement des renseignements utiles. On posera donc en principe de percuter chaque fois que la palpation ne donne pas de suite des indications précises, au sujet de la présence de quelque tumeur abdominale. En général, la palpation donne des résultats si précis et si certains, que l'on peut se passer de percuter, lorsque les conditions existantes sont favorables à la palpation. Toutefois, la percussion fournit des données très importantes dans le cas de tumeurs dures (malignes) de l'intestin : on obtient alors un son tympanique en percutant la tumeur.

L'*auscultation* ne devient nécessaire qu'en cas de tumeurs abdominales très volumineuses, mais elle est souvent alors très importante, ne fût-ce que pour les distinguer de l'utérus gravide. Le souffle utérin, qui prend son origine dans les grosses artères de l'utérus gravide, existe assez souvent dans le cas de tumeurs fibreuses d'un grand volume. D'après *Winckel*, on le perçoit dans plus de la moitié des cas. Les tumeurs ovariques, au contraire, ne produisent de souffle que très exceptionnellement.

Citons encore, comme ayant de l'importance, les *bruits de frottement* que l'on perçoit généralement mieux par la main que par l'oreille. On les trouve le plus souvent lors de tumeurs de l'ovaire, quand la surface de la tumeur et celle du péritoine, ou bien l'une des deux seulement, présentent des rugosités. Celles-ci sont d'ordinaire la suite d'un travail d'inflammation récent; cependant, elles peuvent aussi être le fait d'excroissances papillaires. Le tintement métallique à la succussion s'entend, lorsqu'il y a un exsudat dans le péritoine et qu'en même temps l'intestin est perforé, ou lorsqu'il se développe des gaz dans des kystes ovariques.

7. — EXPLORATION PAR LE MICROSCOPE

L'exploration microscopique, dont l'importance s'accentue d'année en année, permet souvent de compléter ou de corroborer les diagnostics gynécologiques. Fondé par *Ruge* et *Veit*, développé ensuite par les travaux de beaucoup d'autres auteurs, le diagnostic à l'aide du microscope fait aujourd'hui partie intégrante de l'exploration gynécologique. L'importance de ce procédé d'examen saute aux yeux, si l'on songe à la fréquence extraordinaire des affections malignes des organes génitaux de la femme et à l'efficacité des opérations précoces. Le microscope permet de poser un diagnostic sûr entre les affections malignes et les maladies bénignes de l'utérus en particulier, chose d'autant plus importante que les altérations bénignes et malignes du col présentent, au début, beaucoup d'analogies, et que les affections de la muqueuse utérine sont, en outre, inaccessibles à la vue et au toucher. Pareil diagnostic est vraiment pour les malades une question de vie ou de mort, et comme la méthode ancienne, faite d'expectation et de tâtonnements, est éminemment dangereuse, il ne reste, comme dernier refuge, que le *diagnostic anatomique*. L'importance de l'examen microscopique est capitale, quand il entraîne, à lui seul, des opérations graves; elle est encore considérable quand il permet d'asseoir sur une base plus solide un diagnostic de probabilité, obtenu par d'autres méthodes d'exploration.

L'emploi du microscope est important, pour la recherche des gonocoques, surtout quand il s'agit de savoir si une gonorrhée des organes génitaux de la femme est guérie ou non. Les résultats fournis alors par le microscope sont d'autant plus précieux que les autres procédés d'exploration sont plus incertains et plus chanceux.

Au moment de l'intervention pour des foyers purulents des annexes, un certain nombre d'opérateurs recourent d'emblée à l'examen microscopique du pus, et leur conduite varie d'après l'existence ou l'absence de microorganismes déterminés.

Les résultats négatifs, fournis par le microscope, sont aussi d'un grand prix pour le médecin et pour la malade. En présence d'hémorragies survenant vers l'âge critique, il est important de pouvoir affirmer avec certitude qu'il n'existe pas de cancer.

Les parcelles de tissus à examiner au microscope sont fournies, tantôt par le bistouri, tantôt par la curette tranchante. Pour plus de détails sur la technique de ces examens, je renvoie le lecteur aux traités de *Abel* et de *Amann* (1).

8. — DE L'ANTISEPSIE DANS LES EXPLORATIONS GYNÉCOLOGIQUES

Nous croyons inutile de décrire ici les précautions antiseptiques à prendre dans les opérations gynécologiques (2); nous nous bornerons à indiquer les mesures de désinfection qui nous paraissent indispensables dans les explorations des organes génitaux de la femme.

La portion vaginale du col et la muqueuse vaginale sont, en temps ordinaire, beaucoup moins aptes à subir l'infection que pendant la grossesse et la période puerpérale. Mais comme on ne peut jamais savoir, avec une certitude absolue, si on n'a pas affaire à une grossesse ou à des suites de couches ou d'avortement, on fera bien, dans les explorations gynécologiques ordinaires, de prendre les mêmes précautions que pour l'exploration des femmes enceintes. On se lavera d'abord les mains pendant quelques minutes avec de l'eau, du savon et une brosse, puis on les frottera convenablement avec une solution phéniquée à 3 p. 100, ou avec une solution à 1 p. 1,000 de sublimé corrosif. Avant de pratiquer le toucher vaginal, on se graissera l'index avec de la vaseline pure.

Il serait évidemment désirable de pouvoir désinfecter le vagin,

(1) Abel, *Die mikr. Technik und Diagn. in der Gynäk. Praxis.* Berlin, Hirschwald, 1895. — Amann, *Mikroskopisch-Gynäkologische Diagnostik.* Wiesbaden, Bergmann, 1897.

(2) Voir à ce sujet Hegar et Kaltenbach : *Operative Gynæcol.* IV. Aufl. 1897 et Hofmeier : *Gynæcol. Operationen,.* III Aufl. Wien, 1897. Loehlein dans Veit, *Handbuch der Gynäkologie,* Bd. 1.

avant chaque exploration, pour éviter de porter plus haut les germes qui peuvent se trouver à la partie inférieure de ce canal, et d'infecter les plaies dont la muqueuse vaginale est parfois le siège. Mais il est établi que les simples irrigations du vagin sont impuissantes à procurer cette désinfection (*Steffeck. Doederlein*). Heureusement, pour les explorations ordinaires, pratiquées avec prudence et douceur, la désinfection du vagin est superflue. Quant aux liquides infectieux, aux caillots sanguins, etc., qui peuvent se trouver dans le vagin, il faudra évidemment, avant de faire le toucher, les entraîner au moyen d'irrigations avec des liquides tièdes.

Si pour une raison quelconque, il est indiqué de faire la désinfection complète du canal génital, il faudra, avant de pratiquer les irrigations désinfectantes, frotter et laver soigneusement les parois du vagin et surtout celles du col. Les solutions de lysol à 1 p. 100 présentent l'avantage de lubréfier les parois du vagin.

Il faudra évidemment que les instruments employés soient d'une propreté absolue. Le plus simple est de les placer dans une solution désinfectante ou de les faire bouillir, immédiatement avant de s'en servir.

La sonde utérine, en particulier, expose au danger de transporter profondément dans les organes génitaux les germes infectieux qui peuvent se trouver dans les parties inférieures du canal génital et d'infecter directement les petites plaies que l'on produit facilement avec le cathéter utérin. Ce danger est imminent dans le cas d'infection blennorrhagique et après l'accouchement.

Le cathétérisme utérin est surtout dangereux, lorsqu'il existe des tumeurs de la matrice pouvant nécessiter ultérieurement une intervention opératoire. Il est établi par des examens bactériologiques nombreux (*Winter, Dæderlein, Menge*) que la muqueuse utérine ne présente pas de germes. Or, la sonde peut, dans certains cas, introduire, au contact de la muqueuse, des germes qui constituent un danger pour des opérations à faire dans la suite. Dans des cas semblables, il faut autant que possible s'abstenir de sonder l'utérus, ou du moins ne pratiquer le cathétérisme qu'avec les précautions antiseptiques les plus rigoureuses.

S'il existe déjà des plaies de la muqueuse du canal génital, la désinfection complète du vagin et du col est de rigeur avant toute intervention, exploratrice ou opératoire.