la forme d'une tumeur circonscrite, présentant à peu près les dimensions de l'utérus. La cavité cervicale distendue est alors englobée dans la tumeur formée par l'utérus. Les oviductes, remplis de sang, sont moins tendus et situés plus en arrière : on les sent plus difficilement à la palpation. Il arrive aussi que le canal cervical présente une dilatation latérale sous forme d'une tumeur, dont on ne reconnaît pas toujours aisément la véritable origine. Enfin, il faut toujours avoir présente à l'esprit la possibilité d'un dédoublement de l'utérus (utérus bicorne), étant donné que les vices de conformation se présentent assez fréquemment plusieurs à la fois.

Le diagnostic de l'hématométrie peut être difficile, lorsque l'obstacle siège à l'orifice externe du col. Il importe de noter que l'utérus distendu par du sang est sphérique, tendu au possible, semblable à un ballon de caoutchouc dans lequel on aurait injecté du liquide. Cette consistance est tout à fait caractéristique. Elle ne se retrouve dans aucune autre tumeur.

Lorsque l'orifice externe est oblitéré (fig. 38), le col et sa partie vaginale font défaut : la cavité cervicale est alors confondue avec la cavité du corps de l'utérus, et aide à la formation de la tumeur arrondie, constituée par la matrice distendue. Il ne serait possible de confondre cette tumeur qu'avec un fibrome sous-muqueux. Les antécédents, les symptômes et la différence de consistance mettront alors sur la voie du diagnostic. Si l'on doute encore, on s'assure, à l'aide de la sonde, de la perméabilité du conduit génital. Il est évident que le cathéter est arrêté là où commence la tumeur.

Dans les cas d'imperforation de l'hymen ou de la partie inférieure du vagin, le diagnostic est plus aisé : on voit une tumeur rougeâtre ou bleuâtre faire hernie entre les lèvres de la vulve, et on sent par le rectum une tumeur qui remplit le bassin.

Le diagnostic présente le plus de difficultés, lorsque l'orifice interne est oblitéré (fig. 39), attendu qu'alors l'effacement du col fait défaut. Or, c'est là un caractère que l'on ne retrouve que dans le cas de fibromes ou de polypes sous-muqueux. Le cathétérisme de l'utérus peut alors lever les doutes.

L'hématométrie, n'étant due que tout à fait exceptionnnellement à une oblitération de l'orifice interne, ne saurait que difficilement être confondue avec la grossesse. Du reste, la consistance n'est pas la même : dans la grossesse, l'utérus, croissant pour son propre compte, est beaucoup plus mou, moins tendu que la matrice ballonnée et distendue par le sang menstruel. Les fibromes ne présentent pas non plus cette consistance rebondie. Les antécédents mettront sur la voie du diagnostic.

Les tumeurs de mauvaise nature peuvent offrir la même sensation de tension, et comme la sonde est alors aussi arrêtée par un obstacle, leur diagnostic différentiel d'avec l'hématométrie peut présenter de très grandes difficultés.

Quant à l'*hydrométrie*, il est fort rare qu'elle se présente à l'attention du médecin. Le diagnostic peut en être extrêmement difficile : la femme n'étant plus réglée, les signes anamnestiques ne sont pas fort bien définis, et la tumeur ne prend jamais un grand développement. En faisant avec soin l'exploration bimanuelle, on trouve l'utérus gonflé, et régulièrement arrondi ; l'introduction de la sonde est impossible.

On peut se tromper sur la nature du liquide en rétention, mais cette erreur est sans importance. Il arrive que l'on voie la couleur rouge du sang apparaître à travers la membrane obturante amincie. Ce cas est rare. Pour décider si la tumeur contient du sang ou du sérum, on n'a le plus souvent à sa disposition qu'un seul renseignement, l'âge de la malade. Or ce renseignement peut induire en erreur.

Nous avons déjà fait observer plus haut qu'il existe de temps en temps plusieurs membranes obturatrices à la fois, dont la perforation successive donne issue à des mucosités d'abord, à du sang ensuite.

Pronostic. — Nous venons de voir que la terminaison de l'hématométrie est souvent fâcheuse. Il en résulte que cette affection, abandonnée à elle-même, est des plus sérieuses. (48 morts sur 65 cas, d'après *Fuld*).

L'opération n'est pas toujours inoffensive non plus. L'expérience prouve que lorsque l'obstacle siège à la matrice et que les trompes de Fallope sont distendues, celles-ci se rompent souvent immédiatement après l'opération. C'est au point que des chirurgiens français de la valeur de *Boyer*, *Dupuytren* et *Cazeaux*, déconseillaient franchement l'opération et considéraient la patiente comme perdue.

La rupture des trompes est due, certainement, en majeure partie aux adhérences que les trompes dilatées ont contractées avec les organes voisins. Il en résulte que les oviductes, accolés aux parois abdominales, aux intestins, à l'épiploon, ne sont plus, après l'évacuation de l'utérus et du vagin, refoulés en haut par la tumeur, mais poussés en bas par l'effort de la pression abdominale, et qu'ils se déchirent (1). Il est incontestable aussi que, dans plus d'un cas, la

(1) Dans un cas rapporté par Gosselin, *Gaz. des hôpitaux*, 1867, n° 57, il fut démontré par l'autopsie que la rupture avait été due à des adhérences établies entre la trompe distendue et l'épiploon. *Schrœder* a observé un cas tout à fait identique, où la déchirure ne s'était produite que le cinquième jour après l'opération.

rupture est provoquée par les pressions exercées par le médecin sur la matrice, après l'ouverture de l'hématométrie.

Les poches sanguines qui se développent dans les trompes étant d'autant plus volumineuses et d'autant plus nombreuses que l'oblitération est située plus haut, il en résulte que le danger est au maximum dans le cas d'atrésie utérine d'ancienne date. Sans être nul, le danger est beaucoup moindre dans les cas d'imperforation de l'hymen ou du segment vaginal inférieur. La gravité de la rupture de ces poches tubaires est assez bizarre, puisque nous savons que le péritoine peut résorber de très grandes quantités de sang. *Nagel* et *Veit* attribuent ce danger à des micro-organismes provenant d'une infection antérieure (voir p. 124). Peut-être ce sang possède-t-il des propriétés chimiques très irritantes. Quant aux opérations faites par les anciens chirurgiens, elles pouvaient provoquer l'infection pendant l'acte opératoire lui-même.

Lorsque l'opération se passe heureusement, la guérison est complète, pourvu que l'on prenne soin d'empêcher les parties incisées de se réunir. On a même publié toute une série de cas où la grossesse est survenue.

Traitement. — L'intervention opératoire présente seule des chances de succès. On procédera à l'incision de l'obstacle dans l'intervalle des périodes cataméniales, en observant rigoureusement tous les préceptes d'antisepsie.

L'opération est des plus simples lorsque l'imperforation siège à l'hymen ou à la partie inférieure du vagin. On pratique une incision cruciale dans la membrane, qui est proéminente, ou bien — et cela vaut mieux — on la saisit à l'aide d'un crochet et on en excise un lambeau arrondi.

L'opération est facile encore, lorsque le vagin n'est obturé, plus haut, que par une mince cloison transversale. Il suffit d'une incision pour livrer passage au sang.

Il en est tout autrement lorsque le vagin fait défaut en partie ou en totalité. Il faut surtout prendre garde, en établissant un vagin artificiel, de léser la vessie ou le rectum. C'est pour cette raison qu'on ne saurait mieux faire que de pratiquer — mais en une seule séance — l'opération proposée par *Amussat*, et de se frayer lentement un chemin à travers les tissus, à l'aide des doigts, et d'instruments mousses. Voici comment on procède : on introduit dans la vessie un cathéter que l'on fait ensuite tenir par un aide. L'opérateur met dans le rectum l'index de la main gauche, et pratique une incision tranversale entre l'anus et l'urèthre, qui sont toujours très rapprochés dans ces cas. Le

tégument externe étant divisé, on pénètre avec le doigt et le manche du scalpel, entre le rectum et la vessie, à l'encontre de la tumeur. On peut fort bien pratiquer le dernier temps de l'opération, c'est-à-dire l'ouverture de l'hématométrie, à l'aide d'un trocart courbe si le doigt ne suffit pas. On pousse le trocart dans l'intérieur même de la tumeur sanguine, et l'on élargit l'ouverture. Afin de tenir l'ouverture perméable, on y introduit, peu après, des tiges de laminaria.

Lorsque le canal cervical est oblitéré, on ne saurait mieux faire que de se servir du trocart par le procédé que nous venons d'indiquer. Lorsque les traces d'un museau de tanche existent, il convient évidemment de perforer la matrice à ce niveau. Dans les conditions opposées, on fera la ponction très en arrière, l'expérience ayant démontré que l'on perfore presque toujours le segment antérieur de la matrice.

Comme il est extrêmement difficile de tenir cette ouverture perméable, *Kuestner* et *Wertheim* ont conseillé de libérer de ses attaches le col atrésié et d'en faire la discision progressive, jusqu'à ce qu'on arrive dans la poche sanguine; puis on fixe par des sutures la muqueuse utérine à la muqueuse vaginale. J'ai suivi ce procédé, avec un succès complet, dans un cas d'atrésie acquise du col : mon opérée est régulièrement menstruée, et elle a eu une nouvelle grossesse.

Dans les cas où la tumeur était inaccessible par le vagin, on faisait autrefois la ponction par la voie rectale ou vésicale. Il vaut mieux faire alors, à l'exemple de *Schrœder*, l'amputation supra-vaginale de l'utérus ou la castration, par la voie abdominale.

La tumeur ouverte, il est de la plus haute importance de ne laisser écouler le sang que fort lentement. Si l'on néglige ce précepte, les oviductes peuvent se rompre pour les causes que nous avons indiquées. Il importe aussi d'éviter toute pression sur les parois abdominales et de s'abstenir de faire des injections dans la tumeur : on laisse s'écouler ce qui veut s'écouler. On transporte ensuite, avec la plus grande prudence, l'opérée sur son lit, en évitant soigneusement l'action de la pression abdominale et les dangers de l'infection. On placera devant la vulve des compresses humides au sublimé, constamment renouvelées. Ce n'est que dans les cas de décomposition du liquide, encore en rétention, que l'on pourrait faire quelques injections prudentes. Dans ces derniers temps, on a préféré, pour parer au grave danger résultant de la rupture des trompes, faire la laparotomie et enlever les annexes, avant d'ouvrir la tumeur par le vagin.

L'exploration faite aussitôt après l'évacuation de la tumeur, ne donne pas toujours de résultats fort précis. On ne sent pas bien la limite entre le col et le vagin, attendu que ces deux canaux ne for-

ment plus qu'une seule cavité, et que les parois vaginales épaissies sont devenues semblables aux parois amincies du col. L'on croit être dans un canal vaginal, bordé de parois boursoufflées alors que l'on se trouve dans le canal cervical, et on prend l'orifice cervical interne rétréci pour l'ouverture externe du col. Le col ne revient que fort lentement à ses dimensions et à sa forme primitives.

L'écoulement menstruel suivant n'est pas non plus sans danger.

Il convient également de ponctionner l'utérus avec le trocart dans le cas d'*hydrométrie*. Cependant, lorsque l'obstacle n'est constitué que par du tissu conjonctif en voie de bourgeonnement, la sonde peut suffire.

TROUBLES MENSTRUELS PAR HÉMATOMÉTRIE UNILATÉRALE DANS LES CAS DE DÉDOUBLEMENT DU CANAL GÉNITAL

Anatomie pathologique. — L'hématométrie unilatérale est ou bien congénitale, ou elle résulte d'une infection antérieure. D'après *Nagel* et *Veit*, elle est certainement acquise dans ce sens lorsqu'il existe un hématosalpinx avec adhérences périmétritiques. Elle résulte d'un dédoublement du canal génital avec oblitération d'un côté. Dans les cas relativement fréquents de dédoublement complet ou incomplet, l'imperforation peut siéger de deux côtés : l'hématométrie est alors double. L'oblitération cependant n'est d'ordinaire qu'unilatérale. Ces cas sont particulièrement instructifs. pour la raison que les règles s'écoulent alors par l'une des moitiés de l'utérus, tandis que l'autre est le siège de l'hématométrie. Ils ne sont du reste pas rares, comme le prouve le grand nombre d'observations qui ont été publiées dans ces derniers temps.

Plusieurs cas peuvent se présenter :

1° Il se peut que les deux conduits de Müller de l'utérus double soient parfaitement développés, l'hymen étant imperforé de l'un des côtés seulement ;

2° Les deux conduits ont pris un développement normal, mais l'un d'eux ne s'est pas ouvert dans le sinus uro-génital : le vagin de ce côté est donc oblitéré au-dessus de l'entrée du vagin ;

3° La croissance de l'un des conduits de Müller est incomplète : son segment inférieur manque ; le vagin de ce côté se termine alors en cœcum vers le milieu ; d'autres fois, la partie tout à fait supérieure du vagin existe seule ;

4° Le vagin est uniloculaire, soit que l'un des canaux de Müller soit oblitéré sur toute l'étendue du vagin, soit que la coalescence des

deux conduits vaginaux ait eu lieu. Quant à l'utérus, il est double et l'une des deux cornes est imperforée ;

5° L'utérus est unicorne ; la corne accessoire est creuse, mais ne présente pas de conduit excréteur.

Freund a décrit un kyste vaginal distendu par du sang, qui présentait les signes caractéristiques de l'hématométrie : c'était la seule partie du canal génital gauche qui fût arrivée à développement.

Dans tous ces cas l'utérus peut être simplement cloisonné, mais il est le plus souvent bicorne.

Les *conséquences* de cette atrésie unilatérale (v. fig. 40) sont celles que nous avons décrites à propos de l'hématométrie simple.

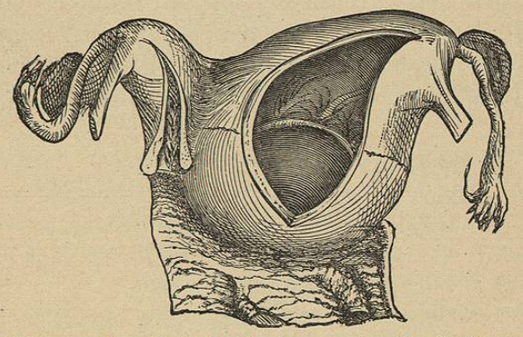

FIG. 40. — Hématométrie unilatérale, d'après une préparation décrite par JACQUET.

A partir de l'époque de l'instauration des règles, le sang menstruel s'accumule derrière l'endroit oblitéré et distend le canal génital. Cette distension occupe exclusivement le vagin d'abord, lorsque l'imperfotion siège tout à fait en bas. Il se forme aussi dans les oviductes des poches sanguines, qui entraînent les dangers décrits plus haut.

Dans le cas d'aménorrhée, le liquide en rétention peut être constitué par du mucus ou par du pus, comme *Breisky* l'a observé chez une de ses malades. Après l'opération de l'hématométrie, du pus peut aisément s'accumuler dans la matrice (pyométrie), ou dans le vagin (pyocolpos) lorsque l'ouverture d'écoulement est trop petite. Même chose peut arriver dans le cas où la rupture de l'hématométrie survient spontanément. *Breisky* a publié récemment un cas unique dans son genre : chez une femme âgée de 38 ans, qui avait eu quatre accouchements, il a vu survenir une hydrométrie volumineuse du côté oblitéré.

Symptômes. — Le symptôme principal de l'affection qui nous occupe est constitué par des douleurs périodiques ; elles présentent les mêmes

caractères que dans l'hématométrie simple, avec cette différence que l'écoulement menstruel existe. Ces troubles commencent souvent mais pas toujours, dès le début de la menstruation. Il ne se font sentir parfois que beaucoup plus tard. Dans le principe, les douleurs ne surviennent que pendant l'époque cataméniale : plus tard il existe constamment des tiraillements analogues à ceux de l'accouchement. Il importe cependant de savoir que ces douleurs ne sont pas toujours liées à l'établissement de la menstruation, mais qu'elles peuvent parfois apparaitre d'une manière tout à fait brusque. Cela tient peut-être à ce que la menstruation survient à des époques différentes dans les deux moitiés de l'utérus. L'apparition tardive des symptômes trouve probablement son explication dans cette circonstance, que pendant un certain temps, la corne utérine imperforée ne donne lieu qu'à un écoulement menstruel faible ou nul, pour livrer passage à un moment donné (rapports sexuels, période puerpérale) à un écoulement cataménial plus abondant.

Dans un cas observé par *Schrœder* et décrit par *Freudenberg*, il y avait aménorrhée du côté perméable de l'utérus didelphe — la malade, âgée de 16 ans, n'avait vu que trois fois ses règles apparaître l'année d'auparavant — et cependant la moitié imperforée de la matrice était le siège d'une abondante accumulation de sang.

La tumeur produite par la rétention du sang cataménial est d'autant plus tôt aperçue que l'imperforation siège plus bas dans le vagin : la tumeur apparaît alors entre les lèvres de la vulve. On ne la découvre à l'hypogastre que beaucoup plus tard. Elle affecte avec la vessie et le rectum les mêmes rapports que l'hématométrie simple.

La fonction menstruelle est parfois normale ; d'autres fois elle cesse pour un temps assez long ; il peut aussi survenir des ménorragies. L'existence d'une hématométrie unilatérale n'affecte que très tardivement la santé générale. La conception est possible dans la corne utérine perméable. A une époque avancée de la maladie, elle est rendue beaucoup plus difficile par la diminution d'espace qui résulte du développement de la tumeur.

Les terminaisons sont celles de l'hématométrie simple. La terminaison la plus fréquente est la rupture spontanée à l'extérieur. Cette rupture survient ici plus aisément parce que la tumeur est accolée à un canal vaginal ouvert, dont elle n'est parfois séparée que par une mince paroi. La perforation occupe le plus ordinairement la cloison qui sépare les deux moitiés de l'utérus ; il est plus rare que la cloison intervaginale soit perforée. Cette terminaison est la plus favorable ; cependant la mort peut survenir par infection putride.

Il est une autre terminaison favorable, à laquelle on s'attend volontiers dans cette variété d'hématométrie, c'est la cessation de la menstruation du côté de l'imperforation, avec fonctionnement compensateur de la corne utérine normale. Mais il est difficile d'établir la fréquence de cette terminaison, attendu que les cas qui présentent cette heureuse issue échappent très facilement aux investigations des médecins.

Les terminaisons fâcheuses sont identiques à celles de l'hématométrie simple.

Le *diagnostic* présente le moins de difficultés dans les cas de dédou-

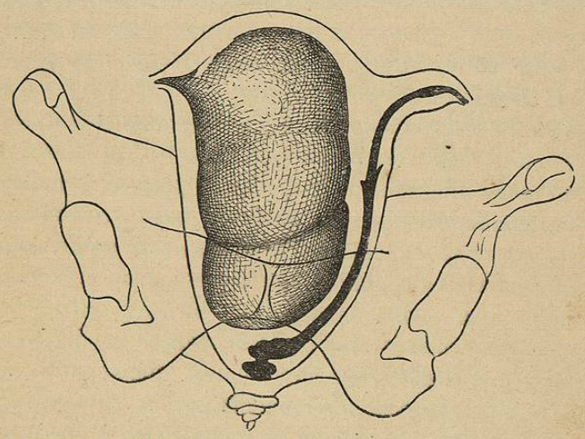

Fig. 41. — Hématométrie et hématocolpos unilatéral (d'après une observation de la clinique de Würzburg).

blement complet. On arrive alors facilement au but, pour peu que l'on songe à la possibilité de ce vice de conformation. L'exploration digitale permet de sentir une tumeur, s'étendant de haut en bas dans le vagin. Cette tumeur ne longe pas toujours exactement la face latérale du canal vaginal perméable, mais elle décrit d'ordinaire, en vertu de dispositions embryologiques spéciales, une espèce de spirale autour du vagin : lorsque la partie inférieure de la tumeur siège en avant, sa partie supérieure contourne le vagin en arrière et vice-versâ. Cette tumeur a une forme à peu près cylindrique, elle est tendue, fluctuante : par sa partie tout à fait supérieure, elle est accolée à la corne utérine perméable, ou plutôt l'orifice externe est accolé à la tumeur et il la contourne.

Une tumeur remplie de liquide, qui affecte de semblables dispositions, ne saurait être autre chose qu'une hématométrie unilatérale. Il

n'est donc pas nécessaire, pour fixer le diagnostic, de recueillir par la ponction le sang caractéristique de l'hématométrie.

Citons néanmoins quelques états pathologiques qui pourraient être confondus avec l'hématométrie unilatérale : la cystocèle se reconnaîtra par le cathétérisme de la vessie; les kystes du vagin n'acquièrent jamais d'aussi fortes dimensions et ne longent pas le vagin sur une aussi grande étendue; les entérocèles ne sont pas fluctuantes et ne forment pas tumeur dans l'abdomen.

Le diagnostic présente des difficultés extrêmes lorsque l'atrésie siège un peu plus haut et que la tumeur est volumineuse au point de remplir le petit bassin et d'attirer l'utérus très haut (fig. 41). On peut confondre pareille tumeur avec des tumeurs ou kystes intra-ligamentaires de toute nature. Une ponction exploratrice, faite par le vagin, lèvera tous les doutes.

Le diagnostic est difficile dans les cas où la cavité vaginale est unique, et où le sang n'est retenu que dans une corne utérine.

On sent alors une tumeur, intimement accolée à l'utérus; cette tumeur est tendue, élastique et refoule en bas le cul-de-sac vaginal. On ne confondra pas souvent avec d'autres états pathologiques cette tumeur qui renferme du liquide, qui est nettement circonscrite, adjacente à l'utérus ou même, lorsque l'état bicornu de l'utérus est bien accentué, courbée en sens inverse de la matrice. Le diagnostic trouve un appoint précieux dans cette circonstance, que la partie vaginale du col se trouve très rapprochée de l'une des parois vaginales, en d'autres termes que le cul-de-sac vaginal est complètement effacé du côté où siège la tumeur; lorsque la corne utérine est fortement distendue par le liquide, l'orifice externe du col peut même affecter la forme d'un fer-à-cheval, ouvert du côté de la tumeur.

Le diagnostic offre le plus de difficultés dans le cas d'hématométrie d'une corne accessoire rudimentaire. Cependant *Hegar* a réussi, dans deux cas de cette nature, à faire le diagnostic par exclusion. Il faut alors tâcher de découvrir si la tumeur n'est pas attachée à l'utérus par un cordon, inséré à la partie supérieure d'un col extraordinairement volumineux, ou si l'utérus n'est pas bicorne. Il est fort difficile de ne pas confondre une tumeur semblable avec un fibrome pédiculé, qui s'est développé dans un des ligaments larges. En cas de nécessité, on peut avoir recours à la ponction de la tumeur, pratiquée soit par le vagin, soit par les parois abdominales, d'après la position de la tumeur.

Pronostic. — Nous l'avons fait observer déjà, le danger est moindre que dans les cas d'hématométrie simple, parce que la rupture a lieu

beaucoup plus souvent et beaucoup plus facilement à l'extérieur, notamment dans le canal génital perméable. Nous faisons encore abstraction du fait que la sécrétion sanguine cesse parfois spontanément dans la corne oblitérée.

Traitement. — L'opération est la même que pour l'hématométrie simple. Il convient d'ouvrir la partie inférieure de la tumeur proéminente dans le vagin.

Lorsque le vagin est double, on pratique dans la tumeur une incision cruciale, ou on excise un lambeau de sa paroi.

Dans le cas d'atrésie utérine, il faut accorder la préférence au trocart, et le plonger dans la tumeur proéminente, située à côté de l'orifice externe de l'utérus.

L'opération est des plus difficiles, lorsque le sang menstruel est retenu dans la cavité d'une corne utérine rudimentaire, à pédicule allongé. Il faut néanmoins avoir recours à l'opération, lorsque les désordres fonctionnels s'aggravent. On peut tâcher d'arriver à la tumeur par la voie vaginale, mais il vaut mieux faire la laparotomie, enlever la tumeur sanguine et pratiquer la castration ovarienne bilatérale (*Kehrer*, *Léopold*).