V. — MALADIES DE L'UTÉRUS

A. — ANOMALIES DE DÉVELOPPEMENT (1).

Le canal génital de la femme, depuis l'entrée du vagin jusqu'à l'ouverture abdominale des trompes, provient de deux canaux, séparés primitivement, mais situés l'un à côté de l'autre, les conduits de *Müller*. Vers la huitième semaine de la vie embryonnaire, ces deux conduits se fusionnent en un seul dans leur partie inférieure, pour donner lieu au vagin et à la matrice, tandis qu'en haut ils restent séparés pour former plus tard les trompes de Fallope. *A la limite de ces deux parties s'insèrent toujours exactement les ligaments ronds.* La soudure des deux

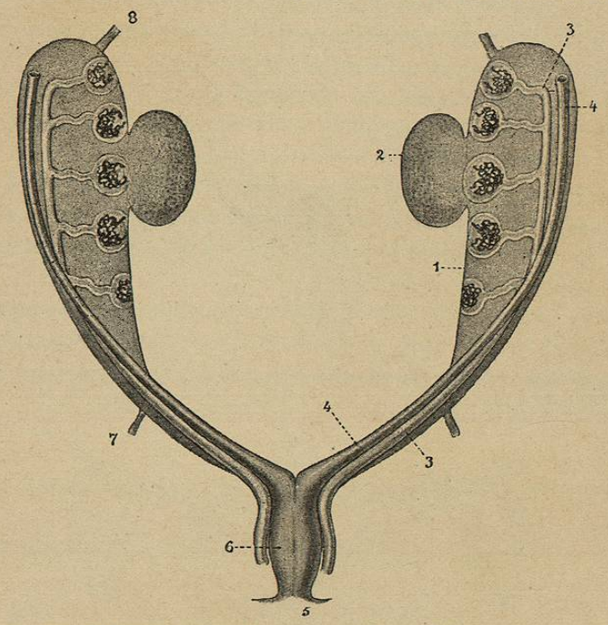

FIG. 42. — 1. Corps de WOLFF. 2. Glande génitale. 3. Canal de WOLFF. 4. Canal de MÜLLER. 5. Tractus génital. 6. Vagin rudimentaire. 7. Gouvernail de HUNTER.

conduits de Müller débute par le milieu du cordon génital ; bientôt

(1) Pour plus de détails, voir NAGEL, *Hand. d. Gyn.* v. VEIT, I Band. — ROESGER, *Fortschrift f. d. Berlin. Ges. f. G. u. G.*, Wien, 1894, et WERTH *u.* GRUSDEW, *A. f. G.* Bd. 55.

après les deux vagins se fusionnent, tandis que la coalescence des des deux utérus n'a lieu que plus tard. La fig. 42, schématique, empruntée à *Nagel* donne la représentation exacte des dispositions anatomiques empruntées à un fœtus féminin de 3 à 4 centim. de longueur.

L'absence de l'un ou des deux conduits de Müller, leur atrophie à une époque peu avancée de la vie embryonnaire, le défaut plus ou moins complet de la coalescence, donnent lieu à diverses anomalies de développement que nous allons successivement passer en revue.

ABSENCE COMPLÈTE ET DÉVELOPPEMENT RUDIMENTAIRE DE L'UTÉRUS

Nous rangeons ces deux anomalies dans un même chapitre, parce qu'elles ont la même signification pratique, et qu'il est presque impossible d'en faire le diagnostic différentiel pendant la vie.

En cas d'*absence complète de l'utérus*, le rectum et la vessie se touchent, et les ligaments ronds se perdent dans le tissu conjonctif situé entre ces deux organes, sans qu'il soit possible à l'exploration anatomique la plus minutieuse de découvrir trace de l'utérus. Ces cas sont extrêmement rares; lorsqu'en même temps les ovaires font défaut, la privation de sexe, dans le sens strict du mot, est complète.

L'*utérus rudimentaire* peut se présenter sous différentes formes : on trouve parfois, à la place qu'occupe normalement la matrice, quelques travées de fibres longitudinales, compactes en général, mais présentant d'autres fois une petite cavité.

Il arrive aussi que l'utérus rudimentaire s'étende transversalement dans le petit bassin, sans présenter de développement spécial sur la ligne médiane : il représente alors les deux cornes utérines écartées l'une de l'autre (fig. 43).

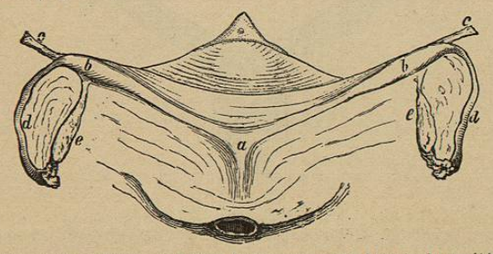

FIG. 43. — Utérus rudimentaire. *a* Partie fusionnée, mais dénuée de cavité, de la matrice. *b* Cornes utérines. *c* Ligaments ronds. *d* Trompes. *e* Ovaires.

Des travées fibrillaires affectent parfois la forme d'un T : c'est l'*utérus bipartitus*. Le prolongement inférieur représente le col de la matrice,

et les appendices latéraux constituent les cornes utérines, restées séparées l'une de l'autre. On trouve assez souvent, dans ces cornes, de petites cavités, tapissées par une muqueuse (fig. 44).

Toutes ces anomalies ne diffèrent point sensiblement entre elles, au point de vue pratique. Les ovaires peuvent faire défaut; en règle générale cependant ils existent, tantôt atrophiés et rabougris, tantôt normalement développés. L'ovulation est possible dans ce dernier cas.

La menstruation fait toujours défaut; le molimen menstruel n'apparaît pas non plus en règle générale. Le vagin manque, ou bien il est court et se termine en cul-de-sac. Les parties génitales externes peuvent être normalement et régulièrement développées.

Les femmes qui n'ont pas d'utérus, ou chez lesquelles l'utérus ne présente qu'un développement rudimentaire, ne sont pas toujours des virago : les formes du corps, la voix, les aptitudes, le caractère sont ceux d'une femme. Le développement des seins est normal, même dans les cas où les ovaires font complètement défaut.

Les femmes qui présentent ces malformations, sont assez souvent mariées; il en est d'autres qui s'adonnent aux jouissances illégitimes de la chair. Les efforts prolongés du mari ou de l'amant aboutissent à

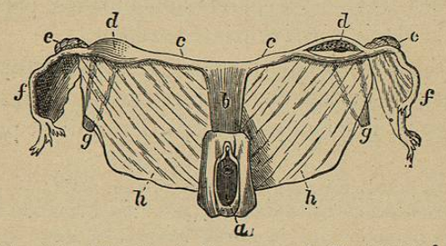

FIG. 44. — Utérus biparititus d'après ROKITANSKY (v. KUSSMAUL, *Loc. cit.*, p. 71). *a* Vagin fermé. *b* Col de la matrice. *cc* Cornes utérines. *dd* Poches développées à l'intérieur des cornes de la matrice. *ee* Ovaires atrophiques. *ff* Trompes. *gg* Ligaments ronds. *hh* Ligaments larges.

approfondir si bien le canal vaginal rudimentaire que le pénis parvient à s'y loger au moins en partie. D'autres fois, c'est le canal de l'urèthre dilaté peu à peu, qui reçoit le pénis (1) pendant la copulation.

Le *diagnostic*, toujours difficile, de ces malformations, ne s'obtient que par une exploration bimanuelle très attentive. Le toucher vaginal étant presque toujours insuffisant dans ces conditions, on est forcé de

(1) Le canal de l'urèthre, lors de ces malformations, est souvent remarquablement large indépendamment des efforts de coït. Il est possible que, lorsque le développement du vagin est en défaut, cette partie de l'allantoïde, qui en général se retrécit pour former l'urèthre, conserve des proportions de largeur inaccoutumées.

faire l'exploration par la voie rectale. On introduit un ou deux doigts dans le rectum, et l'on fait entre ces doigts et la main laissée à l'extérieur, une palpation attentive des organes du petit bassin. On parvient généralement à reconnaître le repli péritonéal du ligament large, derrière la paroi postérieure de la vessie, et à sentir assez nettement les parties rudimentaires médianes ou latérales de l'utérus avec ses annexes. L'on peut être très embarrassé lorsqu'on sent un cordon sur la ligne médiane, et de chaque côté un petit corps arrondi : l'on peut alors se trouver en présence, soit des deux ovaires en l'absence de la matrice, soit des deux extrémités renflées des cornes d'un *utérus bipartitus*.

On a beaucoup recommandé d'introduire un cathéter dans la vessie, et de faire l'exploration des parties en les refoulant, à l'aide des doigts introduits dans le rectum, à la rencontre du cathéter. Ce procédé ne donne pas, à beaucoup près, des résultats aussi sûrs que l'exploration combinée. Alors même qu'on parvient à introduire un doigt dans le canal de l'urèthre, distendu à la suite d'efforts de coït, ou dilaté par le procédé de Simon, pour faire par la voie rectale et par la vessie une exploration combinée, on a des sensations beaucoup plus diffuses qu'en explorant à travers les parois abdominales, parce que le doigt introduit dans la vessie n'arrive pas assez haut.

Il est évident que ces malformations ne sont susceptibles d'aucun *traitement*. Lorsqu'il survient des troubles graves de la menstruation, on peut se demander s'il ne faut pas extirper les ovaires, par laparotomie.

La chose pourra paraître étrange à première vue, mais l'absence d'utérus est assez souvent héréditaire, c'est-à-dire que cette malformation se rencontre très souvent chez des personnes de la même famille. *Squarey* cite le cas de trois sœurs, âgées de 26, de 18 et de 16 ans, dont aucune n'avait d'utérus. Leur mère avait une sœur, qui n'avait jamais eu de règles, et trois tantes stériles. *Philipps* aussi a connu deux sœurs, qui n'avaient pas de matrice. *Hauff* a fait l'autopsie d'une personne de 51 ans, à formes extérieures féminines, qui n'avait ni utérus, ni trompes, ni ovaires. Les parties génitales externes n'étaient pas mieux développées que chez un enfant de 10 ans : seul le clitoris avait un développement normal. Cette femme s'adonnait à l'onanisme. L'entrée du vagin était fermée. Cette personne avait deux sœurs, ayant chacune une grande et belle fille de 28 et 23 ans, dont les parties génitales n'étaient guère mieux conformées, et qui n'avaient pas de désirs sexuels.

UTÉRUS UNICORNE

Lorsque l'utérus est unicorne, c'est que l'un des conduits de Müller fait défaut en totalité ou seulement en partie, tandis que celui de l'autre côté a acquis son développement normal.

Cet utérus (fig. 45) se présente sous la forme d'un corps allongé, cylindrique, assez effilé vers le haut et fléchi sur le côté. L'utérus

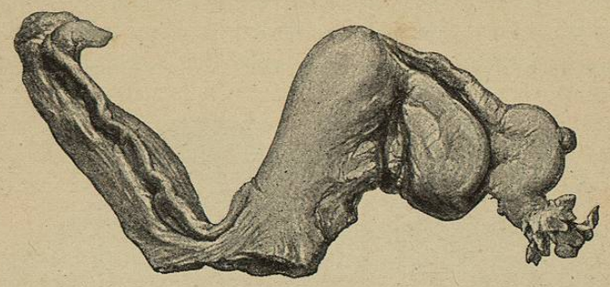

Fig. 45. — Utérus unicorne.

unicorne est très mince, eu égard à sa longueur. Du sommet de la corne, recourbée latéralement, partent une trompe, ainsi que les autres annexes de l'utérus. L'ovaire est situé près du sommet de l'utérus.

Le développement de l'utérus unicorne peut être complet ; mais le fond est peu développé, le col est plus long et plus gros que le corps, la partie vaginale du col est ordinairement plus petite, et le canal vaginal est étroit.

La corne du côté opposé peut faire complètement défaut : les annexes n'existent pas non plus alors de ce côté, ou bien elles sont tout à fait atrophiées. D'autre fois la corne utérine du côté opposé présente un *développement incomplet* : elle est alors constituée par une bande compacte de tissu musculaire, ou par un organe creux qui communique parfois avec la corne utérine normale.

La corne rudimentaire a son point d'insertion à la hauteur de l'orifice interne du col et se dirige en haut et en dehors. Elle est parfois fort longue. L'ovaire du même côté est parfois aussi extraordinairement long : jusqu'à 7 centim. La corne accessoire a sa plus grande épaisseur à l'endroit où s'attache le ligament rond, qui présente alors un développement extraordinaire. La trompe du côté atrophié peut présenter des anomalies considérables, et affecter la forme d'un cordon court séparé complètement de l'utérus, situé en dehors de l'ovaire et se terminant en cul-de-sac à son extrémité utérine.

L'utérus unicorne n'altère en rien les fonctions sexuelles (1). La menstruation est normale ; la conception peut avoir lieu, soit dans la corne

(1) Il est évident que l'utérus unicorne, tout comme l'utérus normal, peut exceptionnellement être atrophique. Schroeder a observé un cas d'utérus unicorne rudimentaire chez une femme de 40 ans qui n'avait jamais été réglée.

normalement développée, soit dans la corne rudimentaire, pourvu que celle-ci présente une cavité. La grossesse est normale dans le premier cas ; dans le second, au contraire, la rupture survient du troisième au sixième mois et entraîne une terminaison funeste, ou bien le fœtus se développe et meurt plus tard. (Fig. 46).

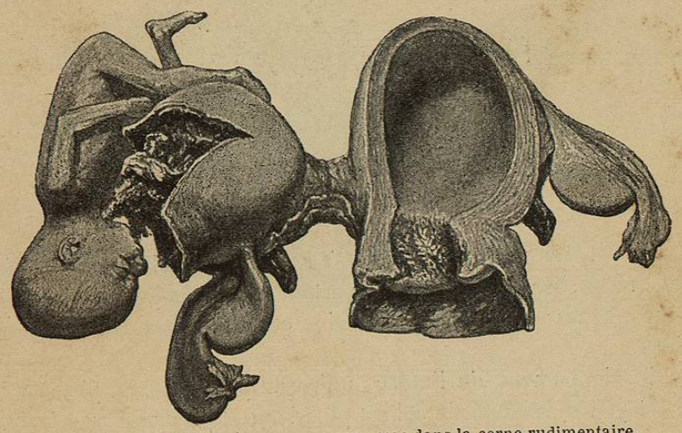

Fig 46. — Utérus unicorne avec grossesse dans la corne rudimentaire. (Clinique de Wurzbourg).

Le *diagnostic* de cette malformation est difficile. Il est possible, lorsqu'avec un museau de tanche très court et un vagin étroit, on découvre à l'exploration bimanuelle pratiquée avec beaucoup de soin, un utérus allongé, effilé à son extrémité supérieure et recourbé en arc vers l'un des côtés du bassin.

Si alors, du côté opposé, on sent, soit un cordon, soit un corps arrondi, attaché à la partie latérale du col, on saura que l'on a affaire à une corne rudimentaire.

S'il n'existe pas de complications, le *traitement* est d'ordinaire nul, attendu que les fonctions ne sont pas gênées. Dans un cas de ce genre, *Schrœder* a pratiqué l'extirpation, par la voie abdominale, des deux ovaires qui étaient fort gros, et de la corne accessoire droite, pour parer à une dysménorrhée intolérable. Bien que le vagin fît défaut, il ne s'était pas développé d'hématométrie dans la corne gauche, qui était bien constituée.

UTÉRUS DOUBLE

L'utérus est double, lorsque les deux conduits de Müller ont pris un développement normal, mais que leur coalescence fait défaut ou est

restée incomplète. L'utérus double se présente sous les formes suivantes.

1° *Uterus duplex separatus* ou *didelphys :* les deux matrices sont complètement séparées l'une de l'autre. Cette anomalie a été observée le plus souvent chez des fœtus qui, à cause d'autres malformations, n'étaient pas viables. Dans ces derniers temps cependant, plusieurs cas d'utérus didelphe ont été observés chez des femmes adultes. Pour notre part, nous en avons vu plusieurs, un notamment chez une femme en couches. Dans le cas, compliqué d'hématométrie unilatérale, observé par *Schrœder* (fig. 47), il n'y avait qu'un seul vagin, et les

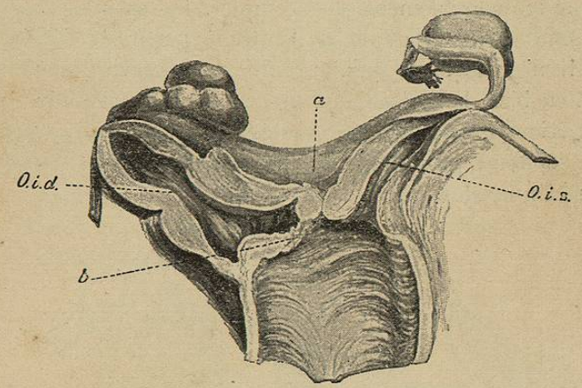

Fig. 47. — Utérus didelphe avec hématométrie unilatérale.

deux utérus se touchaient au niveau du col. Dernièrement, *Loehlein* a enlevé par l'abdomen un utérus double, avec hématosalpinx et hématométrie d'un côté. *Pfannenstiel* a décrit un cas d'utérus didelphe, compliqué de grossesse.

2° *Uterus bicornis :* les deux moitiés de l'utérus s'écartent l'une de

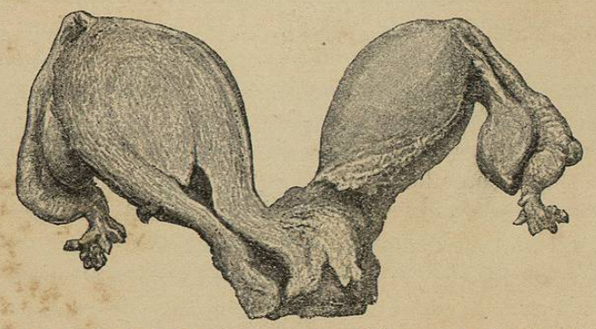

Fig. 48. — Utérus bicornis duplex. Cancer du corps de la corne gauche. La malade avait eu 6 enfants ; la cloison vaginale avait été partiellement détruite, au moment des accouchements, et divisée en totalité plus tard au bistouri.