l'autre, dans leur partie supérieure, et constituent ainsi deux cornes. L'utérus à deux cornes peut être double d'une manière complète ou partielle.

Dans le premier cas, *utérus bicornis duplex* (fig. 48), les deux matrices sont accolées l'une à l'autre dans une étendue variable. Lorsque cette soudure n'existe qu'au niveau des cols, les deux corps de l'utérus s'écartent l'un de l'autre à angle très obtus. Lorsque la coalescence remonte plus haut, cet angle devient de plus en plus aigu. (Fig. 51).

Lorsque le dédoublement est incomplet, les deux cornes utérines peuvent encore s'écarter l'une de l'autre à partir de l'orifice interne du col. Il n'existe alors qu'une seule cavité cervicale pour les deux (fig. 49), ou bien la cloison qui les sépare, s'avance plus ou moins dans l'intérieur même de cette cavité. Lorsque les deux cornes utérines se séparent plus haut, le cloisonnement de la cavité utérine peut, ou bien exister, ou bien faire défaut.

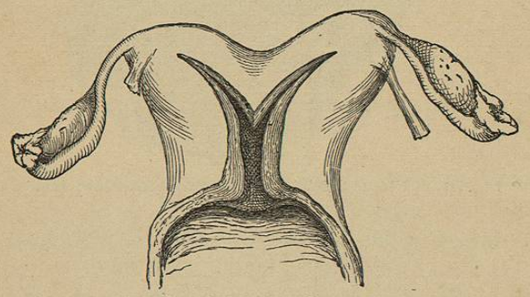

Fig. 49. — Utérus bicornis unicollis, d'après une préparation de la cliniqne gynécologique de l'Université de Berlin.

L'*utérus arcuatus* appartient à cette dernière variété; dans cette forme, le dédoublement de l'utérus ne se manifeste que par une dépression au milieu du fond de la matrice. L'utérus arcuatus constitue la transition entre l'utérus double et l'utérus normal.

On trouve parfois, dans le cas d'utérus bicorne, un repli péritonéal, qui s'étend de la paroi postérieure de la vessie à la face antérieure du rectum, et qui sépare les deux cornes utérines. La provenance de ce repli n'est pas encore exactement connue : peut-être résulte-t-il tout simplement d'une adhérence, effectuée pendant la vie fœtale, entre ces deux endroits du péritoine. Cette adhérence serait alors la cause du vice de conformation de la matrice ; ou bien elle ne se présenterait que dans les cas d'anomalie de cette nature parce qu'elle serait seulement possible alors. Il n'est pas possible, au point de vue embryologique, de confondre ce repli, comme on l'a fait, avec le pédicule de la vésicule allantoïde.

3° *Utérus septus* : la matrice, normale à l'extérieur, présente une cavité, séparée en deux, par une cloison médiane. Cette division peut être complète. D'autres fois, la cloison ne s'étend que jusqu'à l'orifice interne du col, ou bien elle s'arrête même à l'intérieur de la cavité du corps de la matrice : *uterus subseptus*. Il est rare que la cavité utérine soit unique, le canal cervical étant cloisonné et présentant ainsi deux orifices internes. Le cas suivant, observé à la clinique de Würzbourg (*Landerer*) est unique. A la vue, c'était un utérus unicorne. Mais la malade n'était pas menstruée ; la sonde ne pénétrait qu'à quelques centimètres de profondeur. La castration était décidée, pour remédier à des douleurs de dysménorrhée intolérables, quand la malade mourut de tuberculose miliaire. L'utérus au milieu, présente une cloison transversale. Ce cas de dédoublement partiel avec atrésie partielle de l'utérus s'explique par une atrésie de la moitié utérine inférieure de l'un des canaux de *Müller* et par atrésie de la moitié utérine supérieure de l'autre côté. (fig. 50).

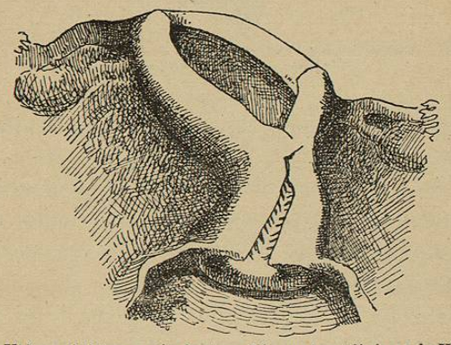

Fig. 50. — Utérus sinistrocornis dextrocollis septus (clinique de Wurzbourg).

Le vagin peut être unique ou cloisonné, dans le cas d'utérus bicorne comme dans le cas d'utérus cloisonné. Il existe alors à l'entrée du vagin, qui est pourvu de parties génitales externes normales, soit un, soit deux hymens. (Fig. 51).

Les fonctions sexuelles s'accomplissent normalement, dans l'une comme dans l'autre forme de dédoublement de la matrice. Le sang menstruel provient tantôt de l'une, tantôt des deux cavités utérines. En thése générale le coït n'a lieu que dans l'une des deux cavités vaginales. Cependant la conception et la gestation peuvent se produire des deux côtés.

Le *diagnostic* de ces anomalies est tantôt facile, tantôt difficile. Il est aisé de découvrir les deux orifices externes, lorsqu'ils s'abouchent

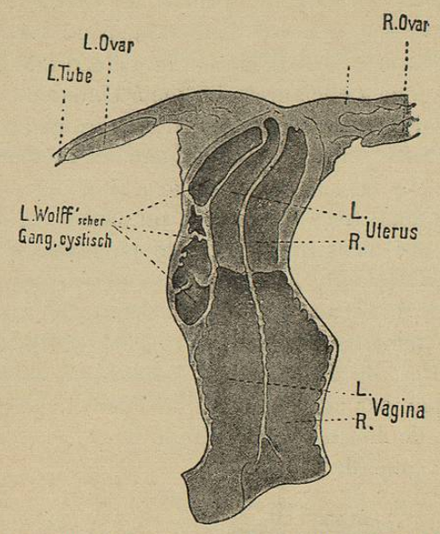

FIG. 51. — Utérus bicornis duplex. Vagina duplex. A gauche, kyste du canal de *Wolff*. (Clinique de Wurzbourg).

dans un canal vaginal unique. Mais lorsqu'il existe deux vagins, on peut ne pas s'en apercevoir.

Lorsque l'orifice externe est double, l'utérus est double aussi généralement. Cependant la cavité utérine peut être unique dans sa partie supérieure : c'est l'exception. Elle peut même être unique, lorsqu'il existe deux cavités vaginales.

La portion vaginale du col étant dédoublée, il est généralement facile grâce à une exploration bimanuelle minutieuse, d'établir si l'utérus est cloisonné, bicorne ou didelphe. Il est presqu'impossible de méconnaître la forme de la matrice, caractéristique de ces différentes variétés. Dans le cas d'utérus didelphe cependant, il n'est possible de poser un diagnostic précis que lorsqu'à l'aide des doigts, enfoncés entre les deux matrices, on arrive à reconnaître qu'elles sont séparées l'une de l'autre dans toute leur étendue.

Lorsque le vagin et l'orifice externe sont uniloculaires, l'examen combiné fait découvrir aisément que l'utérus est bicorne. A moins d'une dilatation naturelle ou artificielle, il est impossible de faire le diagnostic d'un utérus cloisonné. Il arrive assez souvent que la cloison se déchire au moment de l'accouchemenl, sans donner lieu à aucun phénomène morbide; par un examen attentif, on trouve alors dans toute la longueur du vagin une saillie qui correspond au septum déchiré.

UTÉRUS FŒTAL ET INFANTILE

L'utérus est fœtal ou infantile, lorsqu'après avoir pris un développement normal pendant la première période de la vie embryonnaire, il cesse de croître et conserve les dimensions qu'il présentait au moment de la naissance ou à une certaine éqoque de l'enfance (fig. 52).

FIG. 52. — Utérus infantile.

L'utérus fœtal et l'utérus infantile ne diffèrent pas beaucoup entr'eux, attendu que la matrice ne subit pour ainsi dire pas de changements depuis la naissance jusqu'au commencement de la puberté. La seule modification, qui se produise pendant ce temps, consiste en ce que les plis palmés qui, sur l'utérus fœtal, s'étendent jusqu'au fond de l'organe, disparaissent de la cavité du corps et n'y laissent qu'un repli longitudinal.

Cette variété est caractérisée par la disproportion du corps avec le col de la matrice. Le corps n'a qu'un tiers ou un quart de la longueur totale de l'utérus; les parois du corps sont peu développées, presque membraneuses parfois, tandis que celles du col présentent une épaisse musculature. La longueur totale de l'utérus n'est que rarement supérieure à 4 centim., la partie vaginale du col est petite, l'orifice externe étroit.

Il arrive que les ovaires sont rudimentaires; d'autres fois ils font complètement défaut. En général, ils conservent les caractères infantiles et l'ovulation n'a pas lieu, alors même qu'il y aurait des follicules de *de Graaf*.

Le vagin est court et étroit, les parties génitales externes ne présentent qu'un développement incomplet, les seins sont petits et affaissés.

Les règles n'apparaissent jamais, au moins dans les cas typiques.

On peut établir le *diagnostic* de cette anomalie lorsqu'avec un vagin étroit et court et un museau de tanche petit, on constate, par l'exploration bimanuelle, que le corps de l'utérus est petit et lâche, tandis que la partie cervicale de la matrice présente un développement normal. L'orifice externe est parfois tellement étroit, qu'il faut une sonde fort mince pour constater par le cathétérisme, que la cavité utérine ne présente que 3 à 5 cm. de longueur. La palpation des parois abdominales permet en général de sentir nettement le bouton de la sonde à travers la mince paroi du fond de la matrice.

Aucun traitement ne peut remédier à l'état des choses et le diagnostic une fois définitivement fixé, on fait bien de s'épargner à soi-même et d'épargner aux malades les ennuis d'une thérapeutique inutile.

ATROPHIE CONGÉNITALE DE L'UTÉRUS

Le développement de l'utérus est, ici, encore, incomplet. Mais l'utérus atrophique se distingue de l'utérus infantile en ce que la forme générale de l'organe est normale, que le volume du col ne l'emporte pas sensiblement sur celui du corps, l'utérus tout entier étant petit et à parois amincies (v. fig. 53). *Puech* appelle cette anomalie du nom

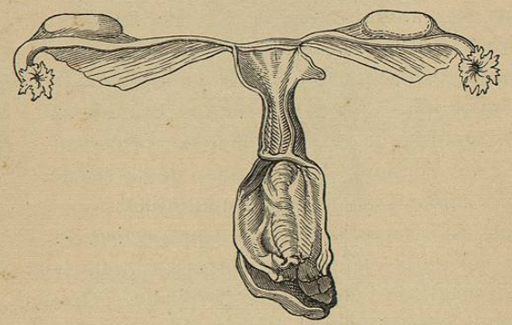

Fig. 53. — Atrophie primaire de l'utérus d'après *Virchow*.

d'utérus pubescent, *Virchow* lui a donné la dénomination d'hypoplasie de la matrice.

Les autres organes génitaux ou bien sont à peu près normaux, ou bien participent à l'atrophie de la matrice.

Cette atrophie primaire de l'utérus s'observe surtout chez des jeunes filles dont la croissance est restée incomplète. Cet arrêt de développement est parfois tel, que des filles de 20 ans et plus ressemblent complètement à des enfants. Il dépend, dans certains cas, de scrofulose, de tuberculose et surtout de chlorose avec petitesse congénitale du cœur et des gros troncs artériels. Mais l'atrophie congénitale de l'utérus peut s'observer encore chez des filles bien portentes et normalement développées.

L'aménorrhée est absolue dans la plupart des cas et même le molimen menstruel fait défaut. Les règles peuvent cependant paraître, surtout lorsque la maladie est due à la chlorose. Alors aussi surviennent presque constamment les troubles que l'on observe d'ordinaire dans les affections des organes génitaux : douleurs au sacrum et à l'hypogastre, manifestations hystériques, dépression psychique. *Schrœder* a observé un cas où l'aménorrhée était complète, et où des accès d'épilepsie détruisirent bientôt complètement les fonctions intellectuelles.

Pour poser le *diagnostic*, il faut en premier lieu faire minutieusement l'exploration bimanuelle, de préférence par le rectum, lorsque le canal vaginal est très étroit. Lorque la partie vaginale du col est très petite, que l'orifice externe du col est étroit, que le cathétérisme de l'utérus dénote une diminution notable de longueur de la cavité utérine, et qu'en même temps l'utérus tout entier, y compris le col, est mince et relâché, on est sûr d'avoir affaire, non pas à un utérus, dont la croissance s'est arrêtée à un moment donné, mais à un utérus atrophique.

Le *traitement* est le moins ingrat dans le cas où l'atrophie résulte de faiblesse générale et surtout de chlorose. Le fer associé à un régime tonique, amène parfois, surtout dans les cas qui ne sont pas très prononcés, une guérison complète. Parmi les excitants locaux, c'est la douche chaude (50° C.) qui donne les meilleurs résultats. Les bains de siège, les sangsues au col, les scarifications de la portion vaginale, la sonde et le pessaire intra-utérin sont moins efficaces. Nous ne pouvons pas encore nous prononcer sur l'utilité des courants électriques, mais le courant constant est à essayer.

B. — TROUBLES DE NUTRITION DE L'UTÉRUS.

Sous cette dénomination, nous avons réuni toutes les modifications, imprimées à l'utérus, par des processus inflammatoires. Mais comme la nature inflammatoire d'un certain nombre des affections à décrire est encore problématique, nous nous servons, à défaut d'une expression anatomo-pathologique plus correcte, du terme « trouble de nutrition ». Nous commençons par la « sténose du col » qui survient le plus souvent à la suite d'inflammation chronique.

1. — STÉNOSE DU COL.

Étiologie. — Les sténoses du col sont congénitales ou acquises; elles sont généralement la suite de modifications inflammatoires, qui peuvent survenir même à un âge peu avancé. Avec un utérus normal, on trouve parfois la portion vaginale du col très allongée, d'une dureté cartilagineuse; elle plonge dans le vagin en forme de cône, à pointe accentuée. A l'extrémité de ce cône, on trouve l'orifice externe, sous forme d'un petit méat (voir fig. 55), que le doigt peut à peine sentir et qu'il est même difficile de percevoir au spéculum. Il est parfois caché