Aucun traitement ne peut remédier à l'état des choses et le diagnostic une fois définitivement fixé, on fait bien de s'épargner à soi-même et d'épargner aux malades les ennuis d'une thérapeutique inutile.

ATROPHIE CONGÉNITALE DE L'UTÉRUS

Le développement de l'utérus est, ici, encore, incomplet. Mais l'utérus atrophique se distingue de l'utérus infantile en ce que la forme générale de l'organe est normale, que le volume du col ne l'emporte pas sensiblement sur celui du corps, l'utérus tout entier étant petit et à parois amincies (v. fig. 53). *Puech* appelle cette anomalie du nom

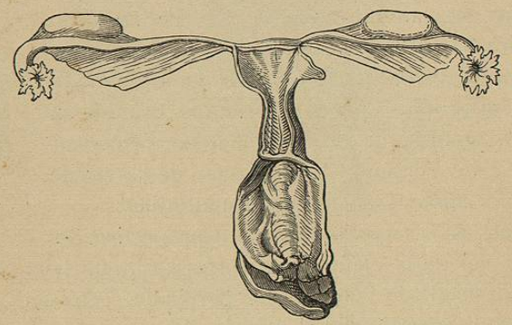

Fig. 53. — Atrophie primaire de l'utérus d'après *Virchow*.

d'utérus pubescent, *Virchow* lui a donné la dénomination d'hypoplasie de la matrice.

Les autres organes génitaux ou bien sont à peu près normaux, ou bien participent à l'atrophie de la matrice.

Cette atrophie primaire de l'utérus s'observe surtout chez des jeunes filles dont la croissance est restée incomplète. Cet arrêt de développement est parfois tel, que des filles de 20 ans et plus ressemblent complètement à des enfants. Il dépend, dans certains cas, de scrofulose, de tuberculose et surtout de chlorose avec petitesse congénitale du cœur et des gros troncs artériels. Mais l'atrophie congénitale de l'utérus peut s'observer encore chez des filles bien portentes et normalement développées.

L'aménorrhée est absolue dans la plupart des cas et même le molimen menstruel fait défaut. Les règles peuvent cependant paraître, surtout lorsque la maladie est due à la chlorose. Alors aussi surviennent presque constamment les troubles que l'on observe d'ordinaire dans les affections des organes génitaux : douleurs au sacrum et à l'hypogastre, manifestations hystériques, dépression psychique. *Schrœder* a observé un cas où l'aménorrhée était complète, et où des accès d'épilepsie détruisirent bientôt complètement les fonctions intellectuelles.

Pour poser le *diagnostic*, il faut en premier lieu faire minutieusement l'exploration bimanuelle, de préférence par le rectum, lorsque le canal vaginal est très étroit. Lorque la partie vaginale du col est très petite, que l'orifice externe du col est étroit, que le cathétérisme de l'utérus dénote une diminution notable de longueur de la cavité utérine, et qu'en même temps l'utérus tout entier, y compris le col, est mince et relâché, on est sûr d'avoir affaire, non pas à un utérus, dont la croissance s'est arrêtée à un moment donné, mais à un utérus atrophique.

Le *traitement* est le moins ingrat dans le cas où l'atrophie résulte de faiblesse générale et surtout de chlorose. Le fer associé à un régime tonique, amène parfois, surtout dans les cas qui ne sont pas très prononcés, une guérison complète. Parmi les excitants locaux, c'est la douche chaude (50° C.) qui donne les meilleurs résultats. Les bains de siège, les sangsues au col, les scarifications de la portion vaginale, la sonde et le pessaire intra-utérin sont moins efficaces. Nous ne pouvons pas encore nous prononcer sur l'utilité des courants électriques, mais le courant constant est à essayer.

B. — TROUBLES DE NUTRITION DE L'UTÉRUS.

Sous cette dénomination, nous avons réuni toutes les modifications, imprimées à l'utérus, par des processus inflammatoires. Mais comme la nature inflammatoire d'un certain nombre des affections à décrire est encore problématique, nous nous servons, à défaut d'une expression anatomo-pathologique plus correcte, du terme « trouble de nutrition ». Nous commençons par la « sténose du col » qui survient le plus souvent à la suite d'inflammation chronique.

1. — STÉNOSE DU COL.

Étiologie. — Les sténoses du col sont congénitales ou acquises; elles sont généralement la suite de modifications inflammatoires, qui peuvent survenir même à un âge peu avancé. Avec un utérus normal, on trouve parfois la portion vaginale du col très allongée, d'une dureté cartilagineuse; elle plonge dans le vagin en forme de cône, à pointe accentuée. A l'extrémité de ce cône, on trouve l'orifice externe, sous forme d'un petit méat (voir fig. 55), que le doigt peut à peine sentir et qu'il est même difficile de percevoir au spéculum. Il est parfois caché

par une gouttelette de mucus. La lèvre antérieure du col peut aussi dépasser la lèvre postérieure et recouvrir le méat comme d'une trompe. L'orifice externe est alors fermé par une espèce de soupape.

La sténose acquise reconnaît des causes fort variées. Citons en toute première ligne les lésions traumatiques de l'accouchement, les inflammations puerpérales, ainsi que des violences de nature diverse. Elle n'est pas rare pourtant chez des femmes qui n'ont point enfanté, et dont le calibre du canal cervical n'est que modérément développé. Si, dans ces conditions, il survient un gonflement catarrhal de la muqueuse cervicale, ou bien un épaississement du parenchyme de l'organe, le calibre du canal ne tarde pas à être entièrement perdu. Plus souvent, il arrive que l'orifice externe se ferme de par le gonflement inflammatoire de la muqueuse ou la tuméfaction des lèvres du col. Il se peut également, et le cas est fréquent après des cautérisations, que des replis de muqueuse qui se touchent, se soudent entre eux, de telle sorte que la large fente, dessinée par l'orifice externe sur le museau de tanche, ne reste qu'en partie perméable.

La consistance du produit de sécrétion des glandes cervicales est une chose importante au point de vue de la perméabilité d'un canal cervical de calibre quelque peu inférieur. Ce produit peut être épais, gélatineux et si fortement adhérent à la muqueuse qu'il ne saurait s'écouler même par un orifice de dimensions convenables. Il s'accumule donc au-dessus de l'orifice externe en grande quantité, distend la cavité du col au point de permettre au doigt, même chez les nullipares, de s'y introduire après discision de l'orifice externe (voir *catarrhe du col*).

La sténose du col se manifeste par deux *symptômes,* dont le plus important au point de vue pathologique est la *dysménorrhée.*

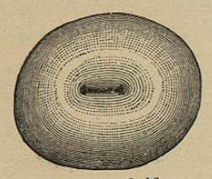

Fig. 54. — Orifice externe normal.

Fig. 55. — Orifice externe sténosé.

Cette dysménorrhée se présente avec ses caractères ordinaires. La menstruation s'accompagne de coliques utérines, pouvant s'élever aux paroxysmes les plus douloureux. Cependant, il s'en faut que l'intensité de la douleur soit toujours proportionnelle au degré de rétrécissement.

La dysménorrhée est surtout influencée par la rapidité avec laquelle le sang exsude de la muqueuse utérine. L'hémorragie est-elle très lente, le sang peut s'évacuer insensiblement, même par une ouverture très étroite, et les coliques utérines faire défaut. Si au contraire

l'hémorragie cataméniale se fait subitement, si elle est profuse, le sang épanché en grande quantité ne peut se frayer un passage, même à travers un canal cervical modérément ouvert. La cavité utérine est distendue violemment et la dysménorrhée est intense.

La sténose de l'utérus entraîne aussi la *stérilité.* Je fais remarquer ici expressément, qu'au point de vue clinique, le mot stérilité ne veut dire *impossibilité* de la conception que dans des cas très rares, mais bien plutôt une conception plus ou moins difficile.

Le sperme et l'œuf ont d'autant plus de difficultés à se rencontrer que le canal cervical est plus étroit et que l'orifice externe du col est plus rétréci ; c'est ce que l'on peut affirmer, même sans aller plus loin dans l'étude du mécanisme de la pénétration des spermatozoïdes dans les organes génitaux internes.

Le mécanisme de cette pénétration n'est pas encore bien élucidé. Autrefois, on croyait généralement que pendant le coït, le méat de la verge se mettait contre l'orifice externe du col, et que, lors de l'éjaculation, le sperme était lancé directement dans la matrice. Abstraction faite de ce que la force éjaculatoire n'est pas suffisante pour séparer les parois accolées de l'utérus et pour faire pénétrer la liqueur fécondante dans la cavité ainsi produite, il ne saurait être question d'une juxtaposition des deux méats, telle que le canal cervical et l'urèthre se confondent en un canal unique. On ne pourrait pas davantage admettre que le pénis, agissant à la façon d'un piston, refoule dans l'utérus le sperme épanché dans la partie supérieure du vagin, car le liquide fécondant trouve facilement à s'échapper le long du membre viril et dans les culs-de-sac vaginaux.

Le mouvement ciliaire de l'épithélium utérin est sans influence sur la migration du sperme, puisque les spermatozoïdes arrivent jusque sur l'ovaire, après avoir parcouru, dans toute leur longueur, les trompes, dont le mouvement vibratile se fait en sens contraire. Ce long espace compris entre l'utérus et les ovaires, et parcouru par les spermatozoïdes, nous dit assez que cette migration ne s'opère pas par l'effet d'une cause locale partout la même et il confirme l'idée que le mouvement propre des spermatozoïdes est le facteur le plus important. *Lott* a prouvé par des expériences directes que ce pouvoir de locomotion propre n'est pas si peu de chose. Il a démontré que les spermatozoïdes parcourent environ 1 centimètre en une heure.

Il n'est pas douteux que ce pouvoir de locomotion propre aux spermatozoïdes pourrait suffire à la solution du problème, puisque le liquide fécondant déposé dans la partie supérieure du vagin et dans lequel plonge le col utérin, contient une quantité énorme de corpuscules spermatiques, dont un très petit nombre seulement doit remonter le canal cervical.

L'entrée des spermatozoïdes en masse dans le canal cervical paraît pourtant être encore sous la dépendance d'une autre force, d'une espèce de succion exercée par l'utérus. Le coït parait avoir pour effet d'expulser de la cavité cervicale le bouchon de mucus transparent, qui, à l'état normal, la remplit. Ce caillot pend alors dans le vagin comme un filament glaireux. Il est évident que lorsque la force, qui a chassé ce bouchon glaireux, cesse d'agir, il entre par aspiration dans la cavité cervicale une quantité égale de mucus. Dans l'intervalle, le mucus cervical et le sperme se sont mêlés. Le mucus cervical dont

l'alcalinité conserve les mouvements du spermatozoïde, tandis que le mucus vaginal acide les enraie, entraîne donc avec lui dans le col, une grande quantité de spermatozoïdes bien vivants.

Lorsque l'orifice externe du col est très étroit, l'expulsion du mucus et la rentrée du sperme, quoique n'étant pas pour cela entièrement abolies, en sont du moins rendues beaucoup moins aisées. *La conception devient ainsi encore plus difficile,* qu'elle ne l'était déjà du chef du rétrécissement. La présence d'un bouchon de mucus fort épais, trop gros pour être expulsé à travers l'orifice externe, et qui remplit et distend toute la cavité du canal cervical, présente évidemment une importance énorme, au point de vue du mécanisme de la fécondation.

Le *diagnostic* est très facile dans les cas bien accentués. Lorsque la sténose est congénitale on est frappé, de prime abord, par la forme conique et pointue de la portion vaginale. On sent du doigt la petitesse de l'orifice externe et on aperçoit au spéculum l'exiguité de l'ouverture du museau de tanche. On se servira ensuite de la sonde pour juger de la perméabilité du canal On peut affirmer qu'il y a sténose de l'orifice externe, lorsque le bout olivaire (3-4 millim. de diamètre) d'une sonde utérine ordinaire ne peut être introduit, ou qu'il faut, pour le faire passer, un certain degré de force.

Dans beaucoup de cas pourtant où le bout de la sonde passe facilement, il peut y avoir néanmoins sténose de l'orifice externe. Il arrive alors que l'orifice externe se présente sous forme d'une petite ouverture arrondie, à fond noir, à cause du mucus qui occupe la profondeur du canal cervical. Plus ce mucus est épais et adhérent et plus il a de tendance à séjourner d'une manière persistante dans le canal cervical et à le distendre, même lorsque l'orifice externe est passablement développé.

Le rétrécissement de l'orifice interne ne se décèle que par le cathétérisme. Attendu que des changements de position de la matrice, de petites tumeurs, des spasmes peuvent rendre plus difficile le passage de la sonde à travers l'orifice interne, il faut posséder une certaine habileté pour fixer le diagnostic au moyen de la sonde.

Le *traitement* variera d'après l'endroit où siège la sténose et aussi d'après son étendue.

Lorsque le *canal cervical est uniformément rétréci dans toute sa longueur*, on se servira en général de moyens mécaniques de dilatation. Cependant, même dans ces cas, il est indiqué de faire subir à l'orifice externe une dilatation plus forte.

Pour dilater tout le canal cervical, on se servira le plus avantageusement, de corps qui se gonflent par imbibition (laminaria, tupélo, éponges préparées ; voir page 21), ou mieux encore d'instruments spé-

ciaux, dilatateurs ou bougies, dont on introduit successivement des numéros de plus en plus forts (pour plus amples détails voir page 20).

Ces diverses méthodes ne procurent qu'exceptionnellement une dilatation durable du col, attendu que même après une dilatation mécanique très considérable, le canal a une grande tendance à se rétrécir de nouveau.

La dilatation opératoire de tout le canal sténosé n'est pas suivie de plus de succès, car les incisions que l'on fait en longueur de chaque côté du col, ont une grande tendance à se réunir et à se cicatriser complètement.

Le rétrécissement de l'orifice interne se complique très fréquemment de sténose de l'orifice externe et assez souvent de dilatation considérable du canal cervical proprement dit. Dans les cas de cette nature, il faut toujours commencer par la dilatalion de l'orifice externe.

Les rétrécissements de l'orifice interne peuvent être combattus par une intervention chirurgicale. A cette fin, on a construit une série d'instruments spéciaux, soit à une, soit à deux lames. Parmi les premiers, citons l'instrument de *Simpson*. Il est simple et d'un usage facile. La lame est introduite, cachée. Au moment où on retire l'instrument, on la fait saillir en appuyant sur un petit levier. Elle incise d'abord un côté, puis, après une nouvelle introduction, l'autre côté de l'orifice interne.

Greenhalgh et *E. Martin* ont armé l'instrument d'une seconde lame et les deux incisions latérales se font en même temps (v. fig. 56).

Les incisions même très profondes, traversant toute la partie supérieure du col, ne procurent pas du reste à elles seules une dilatation durable ; les lèvres de la plaie ont une grande tendance à se réunir de nouveau. Aussi faut-il après l'opération, continuer la cure par une dilatation mécanique fréquemment répétée.

Bien que la dilatation mécanique progressive conduise au but dans beaucoup de cas, même sans discision préalable, on fera bien, lorsque la sténose de l'orifice interne est due à l'existence d'un rebord de tissu d'une dureté cartilagineuse, de l'inciser d'abord et de maintenir ensuite ce qu'on aura gagné, par l'introduction de corps dilatants.

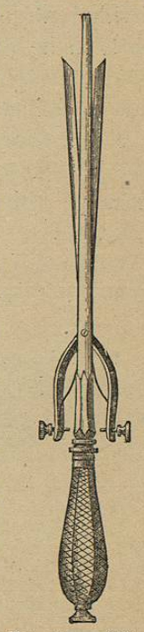

Fig. 56. — Métrotome à deux lames de *Martin*.

L'intervention opératoire est la seule qui convienne

à la *sténose de l'orifice externe*, car ce traitement peut seul avec certitude rétablir le méat dans les conditions voulues de forme et de largeur.

La manière de procéder la plus simple, adoptée par la plupart des opérateurs, c'est la *discision*, laquelle consiste essentiellement en un débridement bilatéral. Les deux lèvres se séparent alors et restent béantes. Voici comment on s'y prend : la portion vaginale du col est mise à découvert avec le spéculum de *Simon*. On abaisse légèrement le col au moyen d'un crochet ou d'une pince tire-balle. La lame étroite d'une paire de forts ciseaux coudés sur le manche, est alors introduite dans le canal cervical et on débride d'abord d'un côté, puis de l'autre, à la profondeur que l'on juge nécessaire. En règle générale on s'arrêtera un peu au-dessous de l'insertion du vagin sur le col. On tamponne la plaie et le vagin avec de la gaze stérilisée.

La malade garde le lit jusqu'au lendemain. On retire alors les tampons et elle peut se lever. Il lui suffit de faire quelques injections de propreté, et après une huitaine de jours, elle reprend ses occupations ordinaires.

On ne saurait nier qu'après la simple discision, l'élargissement de l'orifice externe reste bien imparfait dans beaucoup de cas. D'autre part, on ne contestera pas que les débridements latéraux profonds rendent complètement anormales les dimensions du col. Cette opération produit en somme une mutilation artificielle de l'organe.

J'ai recours à un autre procédé opératoire, échappant aux reproches que je viens de formuler et permettant de conserver au col ses dimensions primitives, tout en donnant à l'orifice externe le diamètre que l'on veut.

Ce procédé a d'abord été signalé dans ses points fondamentaux par *Simon*. *Markwald* (1) l'a décrit sous le nom d'*excision à lambeaux coniques*.

Voici comment je procède : au moyen de pinces de Muzeux implantées dans les lèvres, j'abaisse l'utérus autant que je le peux, sans employer de force trop considérable. En règle générale on réussit à amener la matrice, sinon à la vulve, du moins à très peu de distance de cette ouverture.

On incise alors latéralement la portion vaginale du col jusqu'à hauteur des culs-de-sacs, au moyen de forts ciseaux. Si on sépare alors les deux lèvres l'une de l'autre, en tirant sur les pinces à crochets, on aperçoit directement la plus grande partie du canal cervical.

On fait alors sur la lèvre antérieure du col une incision transversale, partant de la muqueuse cervicale et intéressant la paroi du col dans une étendue d'un quart à un demi centimètre. Cette incision est faite plus ou moins haut d'après la longueur du col (voir fig. 57). S'il est un peu hypertrophié, l'incision remonte un peu plus haut; s'il est normal, elle ne dépasse que fort peu le siège du rétrécissement. Une seconde incision oblique, partant de la muqueuse vaginale, vient rejoindre la première dans la profondeur, de telle sorte que ces deux traits excisent un lambeau angulaire.

(1) *Archiv. f. Gyn.*, Bd. VIII.

Les surfaces de section du côté de la muqueuse cervicale et du côté de la muqueuse vaginale sont alors juxtaposées par de fines sutures, intéressant non seulement les muqueuses mais aussi les parois du col.

On procède de même pour la lèvre postérieure et on réunit par quelques points de suture les parties séparées par le débridement latéral (v. fig. 57 et 59).

On peut obtenir toutes les dimensions de calibre que l'on désire pour l'orifice artificiel, en comprenant plus ou moins de muqueuse cervicale dans la suture, et en réunissant plus ou moins parfaitement les incisions latérales de débridement.

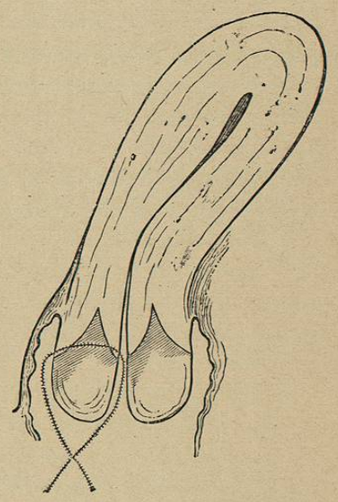

Fig. 57. — Excision conique des deux lèvres.

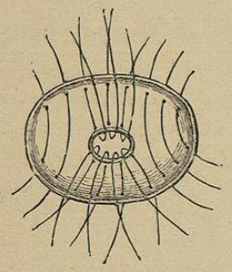

Fig. 58. — Ourlage du moignon après amputation circulaire du col.

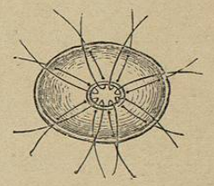

Fig. 59. — Mode de suture après l'excision conique des deux lèvres.

Le pronostic de cette opération est favorable en ce qui regarde la dysménorrhée. Quant à la conception, il est encore assez rare qu'elle survienne. L'opération faite antiseptiquement comporte à peine du danger.

2. — HYPERTROPHIE ET ATROPHIE DE L'UTÉRUS.

HYPERTROPHIE.

L'hypertrophie proprement dite de l'utérus consiste dans l'augmentation uniforme, en nombre et en volume, de tous ses éléments histologiques, principalement des tissus musculaire et conjonctif. Cette hyperplasie se manifeste rarement comme état pathologique. Elle est représentée à l'état physiologique par la grossesse. A l'état pathologique, l'hypertrophie uniforme de la matrice est le mieux caractérisée, lorsque la cavité utérine renferme un contenu anormal, surtout dans le cas d'hématométrie, et dans le cas de myomes, parfois aussi dans les maladies du cœur et du foie.

L'hypertrophie limitée au col, et plus particulièrement à la portion vaginale, est bien plus fréquente.

Nous faisons abstraction de l'hypertrophie folliculaire des lèvres du col : comme cette hypertrophie dépend toujours de la muqueuse, et comme elle est identique, au point de vue de sa genèse, aux polypes muqueux, nous la décrirons à propos du catarrhe du canal cervical.

Il convient de diviser le col utérin non pas en deux portions — une portion sous-vaginale et une portion sus-vaginale, — mais en trois parties. En effet, le vagin s'insère plus haut sur la lèvre postérieure que sur la lèvre antérieure du col. Le segment *a*, dans la fig. 60, constitue cette partie du col située au-dessous de l'insertion du vagin sur la lèvre antérieure du col : c'est la portion sous- ou intra-vaginale du col. Le segment *c*, situé au-dessus de l'insertion du vagin sur la lèvre postérieure du col, en constitue la portion sus-vaginale proprement dite. Le segment *b*, intermédiaire aux segments précédents est sus-vaginal en avant, et intravaginal en arrière.

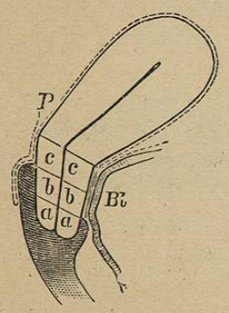

FIG. 60. — Division du col en trois parties. *P* Péritoine. *Bl* Vessie. *a* Portion sous vaginale. *b* Portion moyenne (sous-vaginale en arrière, sus-vaginale en avant). *c* Portion sus-vaginale

Chacun de ces trois segments peut devenir hypertrophique pour son propre compte, et constituer une variété d'hypertrophie nettement distincte.

L'hypertrophie proprement dite ne s'observe qu'à la portion sous-vaginale.

On ne connaît pas les *causes* qui amènent l'hypertrophie régulière, en forme de pénis, de la partie vaginale du col. L'accouchement n'exerce aucune influence sur la production de

cette maladie, attendu que les cas types s'observent précisément chez les nullipares. Il est probable que, dans l'hypertrophie qui nous occupe, comme dans l'hypertrophie du clitoris et des petites lèvres, les excitations masturbatrices, faites par des procédés spéciaux, jouent un rôle tout à fait spécial.

L'altération caractéristique de la variété d'hypertrophie qui nous occupe, consiste dans l'hypertrophie simultanée de tous les tissus de la portion sous-vaginale du col : celle-ci possède donc une structure normale, elle n'est pas même toujours considérablement épaissie, mais elle est extraordinairement allongée. La muqueuse est normale.

Chez les femmes, qui ont eu des enfants, l'excès de nutrition n'atteint parfois que l'une des lèvres du col : celle-ci peut revêtir alors les formes les plus variées. C'est chez les nullipares que l'on a observé l'hypertrophie la plus considérable : la partie vaginale est alors allongée de plusieurs pouces et se présente sous l'aspect d'un cylindre terminé en cône, qui peut dépasser la vulve et offre une certaine ressemblance avec la verge en érection. Elle est dure, ferme, tapissée par la muqueuse vaginale ; l'orifice externe est d'ordinaire plus étroit qu'à l'état normal. (Dans le cas, représenté à la figure 61, il était impossible de faire pénétrer le bouton d'une sonde ordinaire par l'orifice externe rétréci, où pendait une gouttelette de mucus). (Voir fig. 61, 62).

Les *symptômes* existants sont uniquement dus à la sortie de la tumeur hors des organes génitaux. Les désordres que l'on observe sont par conséquent analogues à ceux du prolapsus ; cependant la tumeur, formée par la portion sous-vaginale du col, est généralement plus sensible, et lorsqu'elle dépasse les grandes lèvres et pend entre les cuisses, elle peut occasionner une gêne très vive.

Il y a eu, dès le début, des pertes blanches, causées par l'irritation mécanique à laquelle la tumeur est soumise. Cet écoulement se maintient.

Diagnostic — Cet état morbide ne saurait, à un examen attentif, être confondu avec aucun autre. L'exploration bimanuelle permet de constater que le corps de l'utérus n'a pas changé de place ; le doigt porté dans le vagin reconnaît que le col se continue sans ligne de démarcation avec la tumeur saillante dans le vagin : celle-ci ne saurait donc être que le prolongement de la partie vaginale du col. Cette constatation suffit pour établir le diagnostic différentiel de l'affection d'avec les polypes, l'inversion et les prolapsus de la matrice. Il n'y a pas moyen non plus de la confondre avec l'hypertrophie sus-vaginale

du col. Lorsque les culs-de-sac vaginaux antérieur et postérieur sont à hauteur normale, ce n'est que la partie de l'utérus qui plonge dans le vagin, la portion sous-vaginale du col en d'autres termes, qui puisse être hypertrophié. Il est plus facile encore de constater l'hypertrophie de l'une des deux lèvres du col. Le doigt introduit dans le vagin reconnaît alors que la tumeur se continue avec une des lèvres du col ; et la sonde permet de constater la situation excentrique de l'orifice externe.

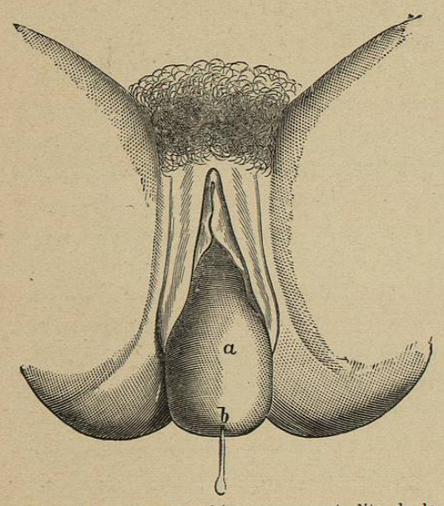

Fig. 61. — Hypertrophie proprement dite de la partie vaginale du col *a* Portion vaginale ayant dépassé de beaucoup l'ouverture vulvaire. *b* Orifice externe rétréci.

Avant même que la tumeur ait dépassé l'entrée du vagin, elle n'a plus aucune tendance à la régression.

L'amputation du col est le seul *traitement* sur lequel on puisse compter : elle est absolument exempte de danger.

On la pratique par la méthode décrite plus haut, dans le chapitre consacré à la sténose du canal cervical (v. page 75). Comme la partie vaginale du col est gorgée de sang, il est désirable de déterminer l'opération au plus vite.

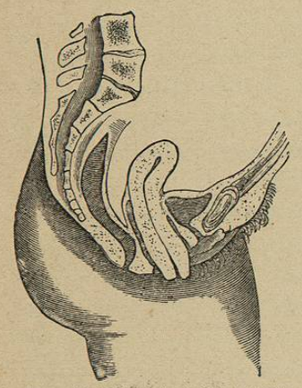

Fig 62. — Le même cas, vu sur une coupe antéro-postérieure.

Si l'on craint l'hémorragie, on enfonce, immédiatement au-dessous de l'insertion du vagin, une longue aiguille, ou deux aiguilles disposées en croix, à travers le col. On applique immédiatement au-dessus un fort lien, de préférence un tube en caoutchouc. Le sang contenu dans la partie ligaturée s'échappe alors pendant l'opération, mais la femme ne perd pas une goutte de sang en plus.

L'amputation n'enlève pas seulement un fragment de substance utérine, mais en sectionnant un bon nombre de gros vaisseaux, elle imprime à la nutrition de l'organe des modifications telles qu'il subit

une dégénérescence graisseuse, une involution en tous points comparable à l'involution puerpérale.

Les hypertrophies des segments supérieurs du col ne sont que des élongations mécaniques, par traction des organes voisins.

ATROPHIE DE L'UTÉRUS (1)

Abstraction faite de l'atrophie congénitale primitive, dont nous nous sommes occupés déjà, on peut distinguer les variétés suivantes d'atrophie acquise de l'utérus.

L'*atrophie sénile* apparaît en même temps que la décrépitude de l'appareil génital tout entier. Le vagin devient alors très court et lisse, le museau de tanche disparaît, l'orifice externe se présente sous la forme d'une petite ouverture bordée de minces replis, l'utérus est petit, mou, à parois minces. L'orifice interne est assez souvent oblitéré, d'où résulte parfois un certain degré d'hydrométrie. La vulve devient atrophique à son tour, le clitoris n'est plus qu'un petit bouton sans frein ni prépuce, et les nymphes peuvent s'être rétractées au point que l'ouverture vaginale n'est plus bordée que par les replis atrophiés des grandes lèvres.

L'atrophie sénile n'arrive souvent que fort tard, après 60 ans, et parfois plus tard encore. L'utérus peut présenter, jusqu'à un âge plus avancé encore, un volume normal ou même plus considérable que d'ordinaire. Lorsque l'atrophie survient plus tôt, immédiatement après la ménopause, ou bien lorsque l'époque climatérique et l'atrophie arrivent avant le terme ordinaire, on observe souvent des manifestations morbides, telles que douleurs dans les reins, sentiment de faiblesse, dépression psychique, hystérie.

J'ai fait remarquer déjà, qu'on trouve parfois un utérus atrophique chez les femmes atteintes de *chlorose*. Mais cette atrophie n'est pas acquise; au moins je n'ai rencontré aucun cas, où il parût probable que l'utérus eût été mieux développé à une époque antérieure.

L'*atrophie puerpérale* se présente sous différentes formes :

1° Dans les premiers temps de la période puerpérale chez des femmes atteintes de fièvre puerpérale. Les altérations que présente alors l'utérus résultent d'une régression défectueuse jointe à une formation insuffisante de fibres nouvelles : l'utérus a subi la dégénérescense graisseuse, mais la résorption des produits de cette dégénérescence est incomplète et les fibres musculaires nouvelles ne se forment

(1) Hansen. *Z. f. G. u. G.*. Bd. 13. — Thorn. *Z. f. G. u. G*, Bd. 16. — Kleinwachter, *c. l.*, Bd. 16. 17. — Gottschalk. *Klin. V. N. F.* n°, 43. — Engström, *Festschr. f. d. Berl. geb. Ges.*, 1894.