si bien en dehors, que l'on peut examiner une grande partie de la muqueuse cervicale. Quand on veut se servir de spéculums cylindriques, il est indispensable de saisir la lèvre antérieure et la lèvre postérieure du col à l'aide de crochets, pour rendre accessible à la vue tout l'intérieur du canal cervical.

Il vaut encore mieux faire cet examen à l'aide des spéculums de *Simon* : on accroche alors les deux lèvres du col avec des pinces tire-balle ou des pinces de Muzeux, on attire autant que possible l'utérus vers l'extérieur et on s'efforce de renverser les lèvres en dehors. Lorsque les déchirures sont profondes, il arrive souvent de pouvoir examiner, par cette méthode, toute l'étendue du canal cervical, Lorsque le col est intact, on peut encore, en y introduisant des petits spéculums, notamment le spéculum uréthral de *Simon*, parcourir des yeux, quoique d'une façon assez imparfaite, la muqueuse du canal cervical.

Ce moyen est insuffisant chez les nullipares, à cause de l'étroitesse de l'orifice externe du col. C'est dans ces cas, de même que chez un certain nombre de femmes qui ont enfanté, que l'incision bilatérale du col présente des avantages sur lesquels je ne saurais assez insister. Lorsqu'à l'aide de ciseaux on a divisé le col jusqu'à l'insertion du vagin, il est très aisé de renverser en dehors les deux lèvres et d'examiner la muqueuse cervicale dans toute son étendue. Ce procédé opératoire est d'autant plus à recommander qu'il constitue un premier pas indispensable à l'intervention thérapeutique. Lorsqu'on renonce au traitement opératoire, on ferme par quelques points de suture les incisions, qui présentent du reste une grande tendance à se réunir. Quand on a rendu la muqueuse cervicale accessible à la vue, le diagnostic est d'ordinaire aisé, attendu que les altérations anatomiques sont tout à fait caractéristiques. Sans discision, on ne saurait reconnaître les catarrhes même très accentués de la muqueuse chez les nullipares, qu'à la zone très mince d'épithélium cylindrique, qui se trouve au sommet du museau de tanche et à l'ouverture cervicale externe, laquelle est béante, noire au fond, et trahit l'existence d'un canal cervical dilaté et gorgé de matières muqueuses.

Lorsque le catarrhe a fait des progrès notables, il peut se présenter une autre question, dont l'importance pratique est énorme et dont la solution peut être extrêmement difficile : l'ulcération est-elle encore de bonne nature, ou s'agit-il déjà d'un travail cancéreux commençant?

L'exploration digitale ne résout que fort difficilement la question : d'anciens catarrhes cervicaux avec végétations de la muqueuse, et indurations bosselées, dues à la distension des follicules, peuvent

donner au doigt la même sensation que l'infiltration cancéreuse de la partie vaginale du col. Lorsqu'au spéculum on voit les follicules avec leur reflet gris, blanc ou jaunâtre, la muqueuse intacte et sans ulcérations, il est aisé d'exclure le carcinome, arrivé déjà à une période avancée, avec lequel seul on pourrait confondre la maladie.

Bien plus difficile est le diagnostic, lorsque le néoplasme malin est encore à ses débuts. Je traiterai cette question dans tous ses détails à propos du diagnostic du carcinome. Qu'il suffise de faire remarquer ici que l'excision de petits fragments de la muqueuse constitue le plus sûr moyen d'éclaircir tous les doutes.

Pronostic. — Le catarrhe du col est rarement dangereux. Cependant, l'écoulement de mucosités et de sang peut amener des troubles considérables, des états morbides sérieux et même des dangers. Sous ce rapport, le pronostic est d'autant plus sombre, que le catarrhe cervical ne guérit pas spontanément, et ne peut être enrayé, dans les cas intenses et rebelles, que par un traitement énergique. Il est bien établi que des catarrhes anciens et négligés peuvent donner suite à des dégénérescences de mauvaise nature. C'est pourquoi le pronostic, dans ces cas, doit toujours être réservé.

Traitement. — Le traitement du catarrhe cervical est d'autant plus important que cette maladie est des plus fréquentes et des plus tenaces.

Dans les cas bénins, il suffit de quelques semaines de traitement pour ramener la muqueuse à ses caractères normaux. Il convient, en première ligne, d'écarter aussi complètement que possible toutes les irritations pouvant atteindre soit l'utérus, soit uniquement la partie vaginale du col : travaux corporels excessifs, constipation, excès de coït, etc.

Parmi les moyens locaux, les *ponctions* fréquemment répétées de la muqueuse malade ont une importance qui n'est pas suffisamment appréciée par certains gynécologues. Elles modèrent l'hyperhémie, diminuent la tension de la muqueuse, divisent des vaisseaux et enraient par là l'apport du sang. Il est surtout utile de percer les follicules tuméfiés : par la compression qu'ils exercent sur les tissus voisins, ils déterminent une irritation persistante. Cette irritation cesse, dès que les follicules sont vidés, et comme ils existent souvent en nombre prodigieux dans les catarrhes anciens, on ne saurait assez recommander ce mode de traitement. Après les ponctions souvent répétées, et atteignant spécialement les follicules, on voit les sécrétions diminuer et les malaises disparaître.

En général, cependant, les ponctions du col, quelle que soit leur

importance au début du traitement, ne suffisent pas à rendre à la muqueuse malade ses caractères normaux.

Le traitement proprement dit du catarrhe cervical doit tendre d'abord à remplacer l'épithélium cylindrique par de l'épithélium pavimenteux, dans les endroits où, comme à la surface externe de la partie vaginale du col, par exemple, l'épithélium est naturellement pavimenteux stratifié. Le traitement doit tendre, en second lieu, à faire de la muqueuse hyperplasique une muqueuse normale.

Il est assez facile d'obtenir, après quelque temps, le premier de ces deux résultats. Il suffit de cautériser, à différentes reprises, à l'aide d'un caustique léger, la surface externe, recouverte d'épithélium cylindrique, de la portion vaginale du col (érosion, ou ulcération papillaire), pour la voir se transformer peu à peu en une muqueuse recouverte d'épithélium pavimenteux. Le meilleur caustique que l'on puisse employer dans ce but est l'*acide pyroligneux :* on en verse une certaine quantité dans le spéculum en glace étamée, et on le laisse pendant quelques minutes en contact avec la muqueuse malade. Si l'on répète journellement cette petite epération, on voit, après quelques semaines, l'ulcération guérir et cela même dans les cas les plus invétérés et les plus rebelles : les parties du col, qui étaient recouvertes d'épithélium cylindrique, reprennent l'épithélium pavimenteux que l'on trouve dans le vagin ; et les dépressions glandulaires que présentait l'épithélium cylindrique, sont comprimées et détruites. La figure 84 repré-

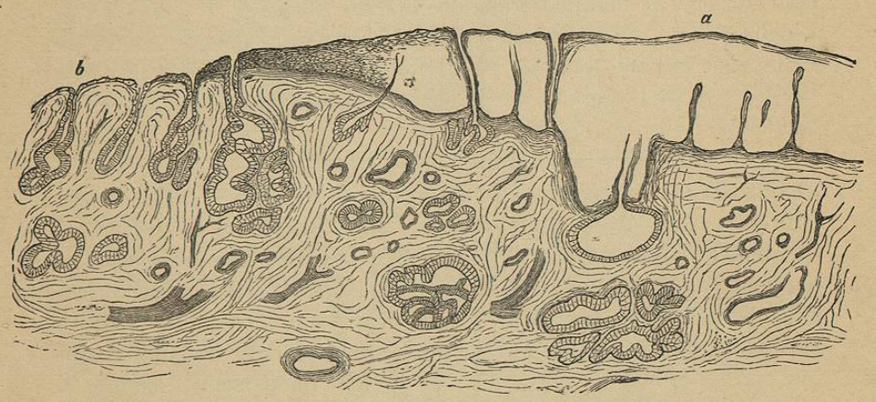

Fig. 84. — Guérison d'un catarrhe du col, par l'acide pyroligneux.

sente la coupe d'un col utérin, traité pendant des mois par les immersions dans l'acide pyrodigneux : on y voit parfaitement les modifications aboutissant à la guérison des parties malades. La partie *a*, qui

était auparavant le siège d'une érosion, est déjà recouverte d'une couche épaisse d'épithélium pavimenteux, qui a comprimé et oblitéré les conduits excréteurs des glandes. La partie *b*, au contraire, située à l'intérieur du canal cervical, nous montre d'une manière manifeste les altérations du catarrhe cervical.

Il vaut mieux encore ajouter à l'acide pyroligneux rectifié 3 à 4 p. 100 d'acide phénique.

Au lieu d'acide pyroligneux, on peut aussi se servir avec avantage de teinture d'iode, de liqueur de Belloste, de solution de nitrate d'argent, etc.

Il est bien plus difficile de rendre normale non seulement la muqueuse malade du museau de tanche, mais aussi celle qui recouvre le canal cervical.

Dans les cas légers, où la muqueuse n'est pas le siège de fongosités volumineuses, il peut suffire également de l'application de caustiques. Cette manœuvre n'est déjà plus si simple : plus l'orifice externe du col est étroit, plus il est difficile d'atteindre la muqueuse cervicale dans toute son étendue.

Dans un certain nombre de ces cas, on est obligé de joindre à ce traitement, le traitement de l'endométrite du corps de la matrice : le catarrhe cervical était-il léger, on voit parfois alors les injections intra-utérines amener la guérison de l'affection du col En règle générale, cependant, cette affection réclame un traitement spécial.

Quand l'orifice externe est largement ouvert, que le col présente des déchirures latérales et que les deux lèvres sont complètement renversées en dehors, il suffit de verser le caustique dans le spéculum. Dans les conditions inverses, il est nécessaire de rendre le canal cervical accessible par des moyens particuliers : on peut, dans ce but, écarter l'une de l'autre les lèvres du col, à l'aide d'une pince, ou les tenir à distance l'une de l'autre avec de petits crochets. Dans ces conditions, néanmoins, le liquide caustique ne coule généralement pas assez avant dans le canal cervical, et l'on est forcé de recourir à d'autres procédés d'application.

Nous avons ici, à notre disposition, toutes les méthodes que nous avons décrites à propos du catarrhe de la cavité utérine, avec cette différence que leur emploi est bien plus facile et moins dangereux dans le traitement du catarrhe cervical. On peut injecter le liquide caustique dans la cavité cervicale, mais il vaut mieux encore introduire dans le canal cervical un bourrelet d'ouate, trempé de ce liquide : on applique un spéculum en glace étamée, dans lequel on verse une certaine quantité du caustique, après quoi on frotte le canal cervical

à l'aide d'un petit tampon d'ouate imbibé de la liqueur caustique. On peut employer l'acide pyroligneux, la liqueur de Belloste, le nitrate d'argent à 10 ou 20 p. 100, la teinture d'iode, le perchlorure de fer et l'acide azotique. On mettra la plus grande circonspection dans l'emploi de l'acide chromique : cet agent a maintes fois provoqué des phénomènes intenses d'intoxication. On se souviendra aussi que les caustiques énergiques, employés sans ménagment chez les nullipares, à canal cervical étroit, peuvent déterminer la sténose de l'orifice externe du col et même de tout le canal cervical.

Un point essentiel dans le traitement que nous venons de décrire, est de bien nettoyer la muqueuse cervicale et de la débarrasser des mucosités filantes et tenaces qui y adhèrent, avant d'appliquer le caustique.

Le mode de traitement que nous venons d'indiquer met fin définitivement aux catarrhes légers du col de la matrice. Quant aux formes invétérées de cette affection, compliquées d'hypertrophie glandulaire et de végétations adénoïdes de la muqueuse, elles résistent à tous les agents que nous avons mentionnés. L'acide azotique fumant et le fer rouge même ne parviennent pas à guérir définitivement ces catarrhes.

Dans tous ces cas, où l'élément glandulaire de la muqueuse cervicale est le siège de végétations exubérantes, je ne saurais assez conseiller l'*excision de la muqueuse malade*. Cette opération se trouve recommandée à deux titres lorsque, comme c'est souvent le cas dans les catarrhes anciens, l'irritation inflammatoire a produit un développement anormal dans le parenchyme du col.

J'opère (1) de la façon suivante : je saisis avec les pinces de Muzeux la lèvre antérieure et la lèvre postérieure du col, j'attire la matrice en bas et je pratique de chaque côté, dans le col, une incision, qui se prolonge jusqu'à l'insertion des culs-de-sac vaginaux. Il est facile alors d'écarter si bien les deux lèvres du col, que tout l'intérieur du canal cervical, jusqu'à l'orifice interne, devient accessible à la vue. J'enlève alors la muqueuse de la manière suivante : je pratique, aussi haut que possible, dans la muqueuse de l'une des lèvres du col, une incision tranversale (fig. 85, *a*) pénétrant jusque dans le parenchyme du col. Après cela, je plonge le bistouri dans le sommet (*c*) de la lèvre du col utérin et je le dirige vers la première incision, de façon à enlever ensuite, par des incisions latérales, toute la muqueuse malade et une partie des tissus sous-jacents. Il ne reste plus alors de la lèvre du col qu'un lambeau allongé, privé de muqueuse à sa surface interne. Je

(1) Voir *Charité-Annalen, V.* Berlin, 1880, p. 343.

renverse ce lambeau en dedans, de manière à en mettre le sommet en contact avec le bord supérieur de la première incision. Après avoir

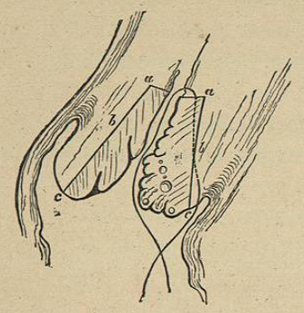

FIG. 85. — Incisions à pratiquer pour exciser la muqueuse du col.

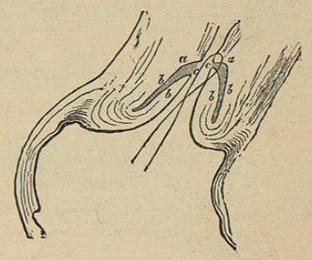

FIG. 86. — Placement des fils.

suturé la plaie, en lui conservant ces rapports, je pratique la même opération sur la lèvre du col restée intacte. Je finis par réunir, par quelques points de suture, ce qui reste des incisions latérales. Le col est alors recouvert dans toute son étendue par l'épithélium vaginal, qui ne présente pas la moindre disposition morbide.

Quand les lèvres du col sont le siège d'une hypertrophie considérable, il est aisé de joindre à l'excision de la muqueuse l'amputation de fragments plus ou moins épais et allongés de parenchyme cervical.

Ce procédé ne doit pas subir de modifications lorsqu'il existe des déchirures latérales du col (1) : on fait même bien, en thèse générale, de prolonger encore la déchirure par une incision, d'enlever la muqueuse à une plus grande hauteur, de faire aboutir les incisions transversales de la muqueuse aux incisions latérales, et de réunir ensuite, dans la mesure du nécessaire, les lèvres cruentées du col et les incisions latérales. On obtient ainsi un col raccourci, revêtu à sa surface interne par de l'épithélium vaginal, et n'ayant plus de déchirures latérales. Lorsque, comme il arrive assez souvent, les déchirures du col s'étendent jusqu'au delà de l'insertion des culs-de-sac vaginaux, de manière à séparer complètement l'une de l'autre les deux lèvres du col, qui ne sont plus réunies alors que par un mince repli de la muqueuse vaginale, au sommet des culs-de-sac latéraux, on fait à la fois l'excision de la muqueuse malade et l'*opération d'Emmet*.

Cette dernière se pratique dans le cas de déchirures profondes : elle consiste à aviver et à réunir, par des points de suture, les lèvres

(1) SCHROEDER, *Amer. Journ. of Obst.* June 1883; BREISKY, *Allg. Wiener med., Z.*, 1882, n° 52.

cicatrisées de ces déchirures (voir fig. 87). A cette fin, on enlève à chacun des bords de la déchirure une bandelette de tissu, tout en ayant soin de laisser assez de muqueuse pour obtenir un canal cervical suffisamment large. On conserve à la muqueuse une plus grande étendue au niveau de l'orifice externe du col, afin d'assurer à cet orifice une perméabilité suffisante dans la suite. L'avivement des bords ne présente de difficultés qu'au niveau de l'angle supérieur de la déchirure. L'avivement terminé, on place les fils de la manière suivante : on fait pénétrer l'aiguille, de dehors en dedans, dans une des lèvres de la plaie, et on la fait sortir près de la muqueuse en un point de la surface avivée; on lui fait suivre un trajet inverse par l'autre lèvre, c'est-à-dire qu'on l'enfonce dans la surface avivée, pour la faire passer de dedans en dehors. Une fois les fils placés, on les noue et le col reprend sa forme première. La guérison complète est la règle. Il reste parfois de petits trajets fistuleux entre le canal cervical et l'un des culs-de-sac latéraux; mais ces ouvertures n'altèrent en rien le résultat obtenu. Lorsque la déchirure est unilatérale, on rencontre assez souvent des difficultés résultant de ce que la paroi cervicale a presque complètement disparu d'un côté, tandis qu'elle est devenue énormément épaisse de l'autre.

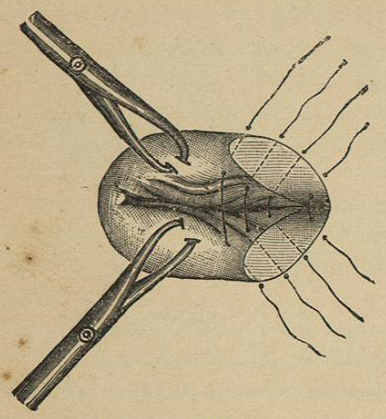

Fig. 87. — Opération d'Emmet.

L'opération d'*Emmet* est assez souvent indiquée dans les cas de déchirure du col utérin, qui ne sont pas compliqués de catarrhe cervical. Les déchirures étendues du col présentent, en effet, une importance pathologique qui leur est propre : elles produisent, lorsque la pression intra-abdominale est renforcée, des symptômes de tiraillement. Ces tiraillements se passent au niveau de l'angle de la déchirure, et se manifestent par des douleurs locales, par des difficultés de la marche et de la station debout, et par des troubles nerveux de la nature la plus variée. L'opération d'*Emmet* ne met pas fin au catarrhe cervical : celui-ci en effet ne résulte pas de la déchirure du col et ne cesse pas par conséquent lorsqu'on se borne à la guérir. Aussi *Emmet* fait-il précéder son opération d'un traitement local de ce catarrhe, continué pendant des mois. Ce traitement préalable est indispensable :

si l'on opère de suite par le procédé d'*Emmet*, on rend tout simplement la muqueuse cervicale invisible, au lieu de la guérir. Dans les cas de cette nature, je trouve préférable de joindre à l'opération d'*Emmet* l'excision de la muqueuse malade. Cette méthode conduit, en deux ou trois semaines de temps, à la cure complète et radicale du catarrhe et des déchirures du col.

Sänger et *Dührssen* ont imaginé récemment d'autres procédés, basés sur le principe de la formation de lambeaux par dissection.

POLYPES MUQUEUX ET HYPERTROPHIES FOLLICULAIRES DES LÈVRES DU COL (1).

Étiologie. — La formation des polypes muqueux se rattache intimement au catarrhe de la muqueuse cervicale. Ces petits polypes se produisent généralement de la manière suivante : les follicules, remplis de mucosités, qui se trouvent à l'intérieur du canal cervical, descendent en vertu de leur poids et entraînent avec eux la muqueuse lâchement adhérente aux tissus sous-jacents. Les œufs de Naboth constituent des polypes muqueux à leur état le plus simple : ce sont des follicules kystiques isolés, attachés à la muqueuse cervicale par un mince pédicule. Les follicules entrent moins dans la composition des gros polypes muqueux. S'il en existe, ils peuvent éclater, se vider à l'extérieur; leurs parois se renversent en dehors et leur cavité disparaît : on ne trouve plus alors de trace de follicules dans les polypes muqueux. Dans le catarrhe cervical, il peut se former aussi, sans l'intervention de ces follicules, des excroissances circonscrites et allongées de la muqueuse, rattachées à la surface du canal cervical par des pédicules.

L'hypertrophie folliculaire des lèvres du col est constituée par une végétation kystique-glandulaire de cette partie de la muqueuse qui recouvre le sommet des lèvres.

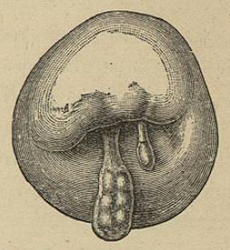

Fig. 88. — Polypes muqueux vus au spéculum.

Anatomie. — Les *polypes muqueux* (voir fig. 88) ont la même structure que la muqueuse cervicale malade. Ils sont revêtus d'épithélium cylindrique, et constitués essentiellement de glandes hypertrophiées et transformées en petits kystes. Il se peut aussi cependant que la prolifération du tissu conjonctif prenne le dessus; les glandes et les follicules ne paraissent plus alors dans la structure de ces polypes.

(1) Sous la dénomination d'hypertrophie folliculaire des lèvres du col, je n'entends pas le gonflement diffus des deux lèvres, produit par une accumulation de petits follicules; je ne veux signifier par là que l'allongement, avec ses conséquences, d'une des lèvres à la suite d'une végétation polypeuse de la muqueuse cervicale.

Leur volume est variable : ils constituent généralement des excroissances, à pédicule délicat, de la grosseur d'un pois ou d'une noisette ; d'autres fois, ils sont appendus à la muqueuse comme par un ruban ou un fil, ou ils font saillie hors de l'orifice externe, sous forme de crêtes de coq. Entre ces polypes muqueux et les fongosités de la muqueuse que nous avons décrites plus haut, toutes les transitions existent.

L'hypertrophie folliculaire de l'une des lèvres du col (v. fig. 89) donne lieu à des tumeurs d'un intérêt particulier. A son début, elle résulte probablement de ce que l'épithélium cylindrique envahit, comme il le fait souvent, le sommet de la lèvre affectée, et donne lieu, à ce niveau, à une végétation de tissu glandulaire, qui amène l'allongement de cette lèvre dans l'intérieur du canal vaginal. Il se peut qu'ultérieurement le parenchyme du col participe, comme cela arrive fréquemment dans les anciens catarrhes, à l'irritation et s'avance à l'intérieur du prolongement. La tumeur, ainsi constituée, peut acquérir une longueur considérable et affecter les formes les plus variées. Elle présente parfois à son milieu une division en forme de fourche. A l'origine, elle a la même structure que la muqueuse cervicale en voie de végétation : elle est alors en majeure partie constituée par du tissu glandulaire en voie de prolifération, par des culs-de-sac glandulaires et des cavités kystiques remplies de mucus. La tumeur peut subir des altérations secondaires multiples. L'épithélium qui tapisse l'intérieur de ces kystes peut donner lieu à des excroissances papillaires qui, lorsque les kystes se sont rompus et que les parois se sont renversées au dehors, occupent la surface de la tumeur et continuent leur prolifération. D'autres fois, le tissu conjonctif l'emporte sur le tissu glandulaire kystique. Enfin, une fois que la tumeur a dépassé la vulve, l'épithélium cylindrique peut se transformer, à la suite des irritations continuelles auxquelles il est soumis, en épithélium pavimenteux et même en des lamelles épidermiques épaisses de tissu corné (1).

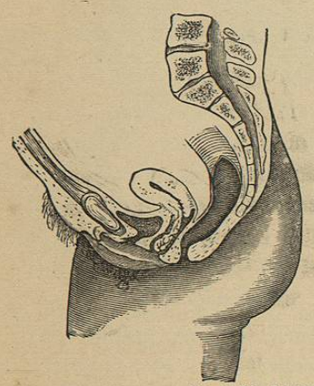

Fig. 89. — Hypertrophie folliculaire de la lèvre antérieure.

(1) J'estime que la plupart des tumeurs de cette nature se sont développées de la façon que je viens d'indiquer, attendu que l'on a trouvé toutes les formes intermédiaires. J'ai observé un polype muqueux, qui constituait le prolongement direct de la lèvre postérieure, en même temps qu'un autre polype qui sortait du canal cervical et était attaché à la paroi antérieure du col. Ce dernier polype était si long qu'il pendait au-devant de la vulve ; il présentait tout l'aspect de l'hypertrophie folliculaire. — L'excroissance en forme de polype décrite par *Simon* présentait les altérations les plus prononcées.

Symptômes. — Il arrive que d'assez gros polypes muqueux ne donnent lieu à aucun symptôme. D'autres fois, on peut attribuer les symptômes existants au catarrhe du col, qui constitue la maladie principale. En règle générale, la muqueuse affectée d'inflammation catarrhale, donne surtout lieu à des *hémorragies* irrégulières lorsqu'elle se recouvre d'excroissances polypeuses. Ces hémorragies peuvent être considérées comme étant le symptôme principal des polypes muqueux. En outre, il existe d'ordinaire des *douleurs dans les lombes*. L'*écoulement* dépend plutôt du catarrhe cervical concomitant.

Quant aux hypertrophies folliculaires, elles ne présentent généralement d'autre symptôme que la leucorrhée. Ce n'est que quand la tumeur est devenue suffisamment longue pour arriver, sous l'effort de la pression abdominale, jusqu'à l'entrée vulvaire, que la femme sent le besoin de se livrer à des efforts d'expulsion et qu'elle éprouve une sensation de descente utérine.

Diagnostic. — Lorsqu'on rend l'orifice externe et la muqueuse cervicale accessibles à la vue, on reconnaît immédiatement les polypes muqueux, à la couleur rouge foncé de la muqueuse qui les recouvre et à la saillie caractéristique qu'ils forment à l'extérieur. Le doigt explorateur les reconnaît aisément aussi, avec un peu d'attention ; cependant ils sont parfois tellement mous, qu'on ne les retrouve qu'après un examen minutieux, alors même qu'on les aurait déjà vus au spéculum.

On peut, à première vue, confondre un gros polype muqueux avec un œuf, ou avec un polype fibreux.

On pose le *diagnostic* de l'hypertrophie folliculaire de l'une des lèvres du col, lorsqu'on trouve une tumeur, constituant le prolongement direct de l'une des deux lèvres, et ayant la structure de la muqueuse cervicale. La tumeur présente généralement une surface irrégulière, fendillée, anfractueuse, due à la rupture de cavités kystiques multiples et rappelant l'aspect des amygdales. D'autres fois cette surface est hérissée d'excroissances papillaires.

Traitement. — Il est facile d'enlever les polypes muqueux, soit en les saisissant, en les tordant et en les arrachant à l'aide d'une pince, soit en coupant leur pédicule avec des ciseaux : la plaie ainsi produite est moindre. S'il survenait, par exception, une hémorragie sérieuse, on badigeonnerait la surface sectionnée avec du perchlorure de fer.

Lorsqu'il existe un ou plusieurs petits polypes et qu'en même temps le museau de tanche est épaissi et la muqueuse cervicale le siège d'un catarrhe intense, il est préférable d'exciser toute la muqueuse malade par le procédé que nous avons décrit plus haut (v. p. 149).

On enlève les parties qui sont le siège d'une hypertrophie folliculaire à l'aide de l'écraseur linéaire ou de l'anse galvano-caustique ; ou bien on les excise avec les ciseaux et le bistouri et on arrête par la suture l'hémorragie qui est parfois considérable.

3. — TUBERCULOSE DE L'UTÉRUS

Hegar, Genital tuberculose d. Weiber. 1886. — *Hünermann*. A. f. G. Bd. 43. — *Feis*, Sammelbericht. A. f. G. Bd. 5. — *v. Erangué*, Sitz. — B., etc. Würzburg, 1894; u. Z. F. G. Bd. 37. — *Menge*, Bakter. d. W. Genitalkanals. — *Emanuel*, Z. f. G. u. G. Bd. 23. — *Cullen*, Hopkin's H. Rep. Bd. IV.

Aux troubles nutritifs inflammatoires, d'origine parasitaire, de l'utérus, appartient aussi la tuberculose de cet organe. La tuberculose primaire de la muqueuse utérine est d'une extrême rareté ; la tuberculose secondaire en est rare aussi, eu égard à la fréquence de la tuberculose du péritoine et des trompes. Mais *Cullen* fait observer avec raison que si, dans ces deux dernières affections, on examinait attentivement l'utérus, on trouverait peut-être plus souvent l'endométrium envahi par la tuberculose.

Au point de vue de l'*étiologie*, il est bon de savoir que le coït peut vraisemblablement provoquer une infection tuberculeuse directe ; toutefois, dans la plupart des cas, l'infection vient d'en haut : elle est consécutive à la tuberculose des trompes et du péritoine.

La tuberculose de l'utérus se présente sous deux *formes :* la forme miliaire et la forme diffuse. Dans la première, on trouve d'abord, sous l'épithélium encore intact, de petits tubercules qui peu à peu augmentent de volume, se confondent et aboutissent à des pertes de substance.

Dans la forme diffuse, il existe dès le début une infiltration superficielle, bientôt suivie de destruction de la muqueuse. Dans les tubercules, on trouve de nombreuses cellules épithéliales et des cellules géantes. L'orifice interne constitue d'ordinaire une barrière infranchissable à l'extension du mal, et il est fort rare qu'on trouve des tubercules dans la muqueuse cervicale. A une époque plus avancée de la maladie, la muqueuse utérine présente des ulcérations, et la cavité de la matrice est remplie d'un pus blanchâtre, caillebotté qui s'épaissit pour devenir une pâte caséeuse.

Zweifel a publié un cas instructif de lupus de la matrice, où toutes les méthodes de traitement, y compris l'hystérectomie, demeurèrent impuissantes à arrêter la destruction lente des tissus.

Dans l'observation de *v. Franqué*, il y avait simultanément tuberculose de la muqueuse utérine et cancroïde du col : elle est remarquable, car on aurait, même à l'examen microscopique, pu prendre la tuberculose de l'utérus pour une métastase cancéreuse.

Kauffmann relate une observation d'une haute rareté : il s'agissait d'une tuberculose primitive du col qui fut d'abord, à l'œil nu, confondue avec un cancroïde.

Les *symptômes* de la tuberculose de la muqueuse utérine sont insignifiants au début (troubles de la menstruation, leucorrhée) ; et la maladie passe inaperçue à moins que l'éveil ne soit donné par la tuberculose concomittante d'autres organes. A une époque plus avancée (observations d'*Emanuel* et de *Meyer*) les altérations sont assez marquées pour attirer l'attention.

Le diagnostic différentiel de la tuberculose et des affections inflammatoires ou malignes de l'utérus n'est possible que par un examen microscopique attentif des tissus enlevés par la curette : la structure du tubercule, la présence des cellules géantes et parfois de bacilles sont caractéristiques de la tuberculose.

Le *traitement* est presque toujours impuissant, soit à cause de la tuberculose concomittante d'autres organes, soit parce que l'affection, au moment où elle est reconnue, est trop avancée pour être accessible à l'exérèse même la plus étendue.

Quand on fait l'extirpation des trompes envahies par la tuberculose, il est à conseiller de pratiquer en même temps l'hystérectomie, eu égard à la possibilité de l'extension du mal à l'utérus.

C. — CHANGEMENTS DE SITUATION ET DE FORME DE L'UTÉRUS

I. — ANTÉVERSION, ANTÉFLEXION, RÉTROVERSION, RÉTROFLEXION

Il est étonnant que les déplacements si fréquents de l'utérus en avant et en arrière aient attiré si tardivement l'attention des hommes de l'art. On ne saurait expliquer ce fait que par le manque de soin que l'on apportait généralement à l'exploration gynécologique. Les accidents graves produits par la rétrodéviation de l'utérus gravide fixèrent tout d'abord l'attention. Chez la femme non enceinte on ne connaissait jusqu'au commencement de ce siècle que quelques cas isolés de déplacement. Quelques uns avaient été constatés par hasard sur le cadavre ; les autres s'étaient révélés par des symptômes qui étaient sans aucun doute survenus à la suite de complications. *Schweighauser*, le premier, acquit une grande expérience des déviations utérines et démontra avec certitude que la rétroversion était moins fréquente (5 cas) chez la femme enceinte que chez celle qui ne l'est pas (39 cas). *J. W. Schmitt* se rangea à son avis et décrivit en même temps quelques cas d'antéversion, qu'il considérait comme de véritables raretés pathologiques.

Quant aux flexions, on les considérait comme plus rares et plus extraordinaires encore, quoique les observations nécroptiques de *Saxtorph* et de *P. Franck* les eussent eues spécialement pour objet.

Ce ne fut qu'après les travaux de *Simpson* et de *Kiwisch*, qui se servirent du