Schücking a proposé la *ligature vaginale* de l'utérus. A travers l'utérus dilaté et placé en antéflexion artificielle, il introduit deux ligatures en soie montées sur une aiguille qui perfore ensuite la paroi antérieure du vagin : il fixe et soude ainsi le fond de l'utérus au cul-de-sac vésico-utérin. *Klotz* et *Zweifel* ont perfectionné la technique de *Schücking*.

Les procédés imaginés par *Mackenrodt* (1) et par *Dührssen* (2) s'inspirent de la même idée : fixer l'utérus en antéflexion. Dans les deux méthodes, on commence par inciser transversalement la paroi vaginale intérieure près de son insertion sur le col, et par décoller la vessie. Cela fait, *Mackenrodt* fixe par des sutures la muqueuse vaginale décollée à la paroi antérieure de l'utérus, au-dessus de l'orifice interne ; tandis que *Dührssen* fait des sutures verticales embrassant le tissu cellulaire et la paroi antérieure de l'utérus, sans toucher à la muqueuse vaginale ; puis il ferme la plaie du vagin. Pour que la *vagino-fixation* soit efficace, il faut ouvrir le cul-de-sac vésico-utérin et passer les fils le plus haut possible dans la paroi antérieure de l'utérus, puis dans la muqueuse du vagin. Après cette opération, on a noté toute une série de complications pendant la grossesse et au moment de l'accouchement.

Stratz (3) a proposé d'appliquer à la cure de la rétroflexion l'opération pratiquée par *Freund* dans les cas de prolapsus, et qui consiste à oblitérer le cul-de-sac de Douglas pour fixer le col à la paroi postérieure du bassin. Il ouvre, par le vagin, l'excavation recto-utérine, il résèque la partie la plus profonde du cul-de-sac de Douglas puis il suture la face postérieure du col au revêtement péritonéal *postérieur* de cette excavation.

Le traitement par les pessaires nous paraît suffire dans la plupart des rétroflexions simples. Toutefois des raisons d'ordre pratique et individuel peuvent légitimer l'intervention opératoire. Si l'utérus est mobile, on aura recours en première ligne au raccourcissement des ligaments ronds, puis, si le vagin est bien accessible, à la vagino-fixation ou bien encore à la ventrofixation. Si l'utérus est adhérent, et que les complications inflammatoires ne cèdent pas à un traitement bien dirigé, on pourra ouvrir le péritoine — soit par laparotomie, ou par l'incision des culs-de-sac antérieur ou postérieur du vagin, libérer l'utérus de ses adhérences et le fixer en bonne position.

Nous parlerons plus loin, à propos du prolapsus utérin, du

(1) *D. m. W.*, 1892, n° 22.
(2) *Z. f. G. u. G.*, Bd. 24.
(3) *Z. f. G. u. G.*, Bd. 21.

massage proposé par *Thure Brandt* dans le traitement des changements de position de l'utérus.

RÉTROPOSITION ET ANTÉPOSITION DE L'UTÉRUS

Cette forme spéciale de déviation de l'utérus en arrière se présente lorsqu'une matrice, de forme normale, se trouve rapprochée de la paroi postérieure du bassin. Cette anomalie résulte souvent d'adhérences, produites à la paroi postérieure de la matrice et qui réunissent entr'eux les deux feuillets péritonéaux du cul-de-sac de Douglas.

Bien que sa forme soit normale, l'utérus se trouve alors rapproché de la paroi postérieure du bassin, et perd la propriété de se mouvoir en avant. Lorsque la vessie est vide, l'intestin s'interpose entre elle et l'utérus ; l'excavation vésico-utérine du péritoine se creuse peu à peu et se transforme en une excavation profonde.

Les manifestations morbides, qui se présentent alors, résultent uniquement des adhérences inflammatoires.

Le diagnostic est aisé : après avoir fait vider la vessie, on sent, par l'exploration vaginale, que l'utérus oppose de la résistance à se laisser ramener en avant,

Le traitement sera dirigé contre les adhérences inflammatoires.

Le changement de position inverse, l'*antéposition de l'utérus*, n'est possible que lorsque la matrice est refoulée en avant par des tumeurs rétro-utérines. L'antéposition ne présente alors qu'une importance secondaire.

2. — CHUTE DU VAGIN, PROLAPSUS UTÉRIN, HYPERTROPHIE DU COL.

La chute de l'utérus est trop facile à constater pour n'être pas connue depuis longtemps. *Hypocrate* en parle déjà et *Soranus* lui consacre un chapitre à part, pour réfuter en partie les assertions erronées de ses prédécesseurs. Il blâme *Euryphon* qui voulait guérir la chute de l'utérus en suspendant la malade à une échelle, la tête en bas, durant vingt-quatre heures de suite : il critique d'autres médecins qui fumigaient la matrice prolabée en brûlant des matières puantes, croyant que la matrice, tout comme un animal vivant, aurait fui ces mauvaises odeurs. Beaucoup d'auteurs après lui conseillaient le même traitement (on faisait aussi courir sur la matrice des souris et des lézards pour la faire reculer d'effroi !). Mieux avisé, *Soranus* réduisait la matrice en couchant convenablement la femme et en plaçant dans le vagin un pessaire de laine pour prévenir la rechute. Il prescrivait d'exciser les parties de l'utérus devenues gangréneuses et même l'utérus tout entier dans certains cas. Les auteurs qui suivirent *Soranus* restèrent bien au-dessous de lui ; et même jusque dans ces derniers temps, on se contentait, lorsque le vagin renversé présentait à la vue l'orifice de la matrice, de diagnostiquer le prolapsus utérin et de placer sans discernement un pessaire. On s'en remettait même pour cette opération aux soins des sages-femmes. Ce n'est qu'au cours du siècle présent que l'anatomie

pathologique du prolapsus utérin et des états qui s'y rapportent a été mise en lumière. C'est à *Huguier* que revient surtout le mérite d'avoir attiré l'attention sur la fréquence de l'hypertrophie du col et la rareté du véritable abaissement de l'utérus.

Il faudrait, pour procéder avec méthode, ne traiter dans ce chapitre que des abaissements de l'utérus, c'est-à-dire de la descente et du prolapsus de cet organe; mais comme ces changements de position ne sont que rarement primitifs et surviennent presque toujours à la suite du prolapsus vaginal, et comme, d'autre part, certains états pathologiques ayant quelque parenté avec le prolapsus utérin, tels que les hypertrophies cervicales, sont ordinairement compris dans la description de la descente de la matrice, quoiqu'ils doivent en être bien séparés, j'ai résolu de traiter dans le même chapitre du prolapsus vaginal, du prolapsus utérin et des hypertrophies cervicales. Je suis d'autant plus autorisé à agir ainsi, que ces différents accidents ont sensiblement la même étiologie, et que les symptômes, le diagnostic et le traitement de ces affections présentent la plus grande analogie.

Etiologie. — Les cas, dans lesquels le vagin renversé recouvre une tumeur sortant de la vulve, et à l'extrémité inférieure de laquelle on trouve l'orifice du museau de tanche, sont des affections que l'on a coutume de considérer comme des prolapsus utérins, mais qui ne sont imputables en règle générale, qu'à une hypertrophie de la matrice, dont le fond s'élève à peu près à la hauteur normale.

Voici comment se produit d'ordinaire le *prolapsus utérin*, pour continuer à l'appeler de ce nom universellement accepté. La paroi vaginale antérieure seule, ou bien la paroi antérieure et la paroi postérieure simultanément, franchissent la fente vulvaire et exercent une traction sur leurs points d'insertion, c'est-à-dire sur la partie inférieure du col. Si l'utérus, comme c'est l'ordinaire, a conservé des attaches normales avec les organes qui l'entourent, ou bien s'il est fixé dans le bassin par des adhérences pathologiques, reliquats de périmétrites, ou par des tumeurs, il n'obéit pas à la traction exercée sur lui par les parois prolabées du vagin. mais il s'allonge insensiblement et, ce qui plus est, il s'hypertrophie : de cette façon, le museau de tanche suit peu à peu le vagin dans son mouvement de descente, dépasse la vulve et vient apparaître au dehors. Cependant le fond de l'utérus est resté à peu près à sa hauteur primitive.

D'après *Winter*, l'élongation continue du col serait due. non pas à la traction exercée par la paroi vaginale, mais à la cystocèle concomitante.

Il n'y a pas, à proprement parler, chute de l'utérus, mais bien plutôt *hypertrophie du col*, puisque l'accroissement intéresse presque exclusivement ce dernier.

Il est bien plus rare de voir l'utérus suivre tout simplement le vagin prolabé, à cause de l'extrême laxité des ligaments. Le fond de l'organe participe alors également au mouvement de translation, et il se trouve bientôt en totalité au-devant de la vulve. C'est ce que l'on peut considérer comme *chute complète* de l'utérus.

La chute de l'utérus en totalité paraît être due encore plus fréquemment à l'hypertrophie cervicale, par suite de l'atrophie subie par le corps de l'utérus primitivement agrandi. L'involution sénile d'un utérus déjà prolabé a pour résultat de faire descendre le fond de l'organe, le museau de tanche restant à peu près à la même hauteur. L'hypertrophie du col, à elle seule, donne lieu d'abord à un prolapsus utérin incomplet, lequel devient total par la suite. Le même phénomène peut se présenter lorsqu'on supprime un pessaire resté longtemps en place. Le vagin, dont les parois sont relâchées, fait alors hernie à travers l'ouverture vulvaire, et l'utérus atrophié suit en totalité.

C'est le prolapsus du vagin qui existe primitivement, dans l'immense majorité des cas que l'on considére comme des prolapsus de la matrice; il entraîne, comme phénomène secondaire, l'allongement et la descente de l'utérus. Il faut donc chercher les conditions étiologiques de ces accidents dans le prolapsus viginal, et étudier les causes qui amènent la chute du vagin, si l'on veut se rendre compte de celles qui provoquent la descente de l'organe gestateur.

Ces causes ne sont autres que l'*allongement du vagin et le relâchement de ses parois*. Il faut y ajouter le *relâchement des organes limitrophes et celui du tissu conjonctif* qui les en sépare.

L'allongement et le relâchement du vagin sont presqu'exclusivement sous la dépendance de l'accouchement. Chez les nullipares, on ne trouve qu'à titre d'exception, le prolapsus à un degré avancé. Déjà pendant la grossesse, le vagin se développe en largeur et en longueur. Malgré l'antéversion prononcée de l'utérus, à la suite de laquelle la partie supérieure du vagin est attirée en haut et en arrière, la paroi antérieure de ce canal fait en général un peu hernie à travers l'ouverture de la vulve. En outre, *Hoffmann* a trouvé qu'il se produit une résorption du tissu adipeux, tendant à rendre le tissu conjonctif plus lâche et plus facile à déplacer. Après l'accouchement, le vagin ne revient sur lui-même que d'une manière incomplète. Il reste plus long et plus large, et ses parois se plissent plus facilement. Les tissus, qui relient le vagin aux organes voisins, restent relâchés dans les pre-

miers temps, et, lorsque les circonstances s'y prêtent, la muqueuse vaginale vient se mettre dans la fente vulvaire, et la partie inférieure du vagin est bientôt prolabée.

Les circonstances favorables auxquelles je fais allusion sont d'abord et surtout les efforts violents et fréquents de la pression abdominale. Ils ont pour effet de pousser avec force tous les organes pelviens vers l'ouverture vulvaire. Dans les premiers temps, la partie inférieure du vagin ne se laisse refouler que temporairement, et reprend sa position primitive lorsque la pression abdominale cesse d'agir. Mais lorsque les efforts abdominaux se répètent souvent, elle finit par rester au-devant de la vulve et elle attire insensiblement à elle la partie supérieure du vagin et le segment inférieur de l'utérus. Du degré d'ouverture de l'entrée du vagin dépend en grande partie la gravité plus ou moins grande du prolapsus utérin. Cependant une vulve étroite n'oppose qu'un faible obstacle à la projection de la paroi antérieure du vagin, tandis que la paroi postérieure ne descend que difficilement et insensiblement, lorsque le périnée est bien conservé. Le prolapsus utérin se fait donc avec le plus de facilité lorsque la fente vulvaire a été élargie par des accouchements répétés, et des déchirures de périnée.

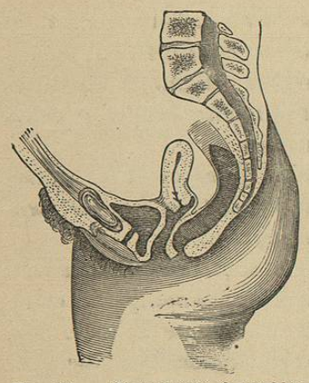

Fig. 101. — Dispositions favorables au prolapsus utérin.

La traction exercée par le vagin prolabé sur le col est fortement influencée par la direction de ce conduit et l'angle qu'il forme sur la direction de l'utérus. Lorsque dans la station debout, le vagin est presque horizontal et le périnée solide et intact, la paroi postérieure n'a guère de tendance à descendre, et la partie inférieure de la paroi antérieure n'en a que très peu. D'autre part, la traction exercée par le canal vaginal sur l'utérus, incliné sur lui à angle aigu est insignifiante (voir fig. 90). Si, au contraire, l'utérus est en rétroversion ou en rétroflexion, la direction du vagin devient plus verticale et lorsque l'ouverture vulvaire est large (déchirures anciennes du périnée), les deux parois du vagin ne tardent pas à faire prolapsus et à attirer directement vers le bas le col de la matrice. (Voir fig. 101.)

La réplétion exagérée et permanente de la vessie, la stase des matières fécales dans la partie inférieure du rectum, facilitent l'établissement du prolapsus utérin, parce qu'elles déjettent vers le bas les parois antérieure et postérieure du vagin.

En règle générale, le volume et le poids de l'utérus, lorsque celui-ci n'a subi qu'une involution imparfaite, n'amènent pas le prolapsus. L'utérus hypertrophié ne montre aucune tendance à descendre. L'expérience journalière nous le dit assez.

Bien que l'allongement et le relâchement de la muqueuse vaginale nécessaires à la production du prolapsus, soient dans la généralité des cas le résultat d'influences puerpérales, ils peuvent cependant, à titre d'exception, se produire sous l'empire d'autres causes. Dans les catarrhes prolongés de la muqueuse vaginale, celle-ci peut se relâcher au point de se prolaber. Chez les femmes âgées, qui ont dépassé la ménopause, il se peut que, grâce à la disparition de l'élasticité des tissus, la muqueuse vaginale amincie fasse hernie à travers la fente vulvaire. Ce prolapsus est assez souvent, en pareil cas, insensiblement annihilé par le raccourcissement sénile du vagin. On observe parfois chez les nullipares un relâchement si manifeste du tissu cellulaire pelvien, que les parois du vagin sont dépourvues de tout soutien.

Le prolapsus utérin se produit pour ainsi dire toujours de la manière que nous venons de décrire. Il est très rare que l'état du vagin étant normal, l'utérus s'abaisse de plus en plus, et renverse insensiblement le vagin, jusqu'à ce que le segment inférieur de la matrice ait dépassé l'ouverture vulvaire. Ce *prolapsus primaire de l'utérus*, dans le sens propre du terme, est très rare. Un vagin court et ferme et des efforts continuels de la pression abdominale, s'exerçant sur la matrice, sont des conditions favorables à son établissement. Il peut encore résulter du relâchement des ligaments qui fixent l'utérus dans le petit bassin. On le voit parfois — et souvent chez des nullipares — survenir brusquement à la suite de violents efforts. Mais il est probable qu'alors il existait déjà, comme cause prédisposante, un relâchement des ligaments utérins.

Remarque. — Il y a des prolapsus utérins dont les causes sont des plus mystérieuses. Citons celui que *J. Veit* (1) a observé chez une enfant de 14 ans, non réglée : peut-être fallait-il prendre en considération sérieuse la diminution de la cavité abdominale, due à la cyphose.

D'après ce que nous avons dit plus haut, le prolapsus utérin doit être rare chez les nullipares ; les femmes du peuple, qui se livrent à des travaux fatigants doivent y être sujettes de préférence. Cependant les efforts de la presse abdominale, la toux incessante, les vomisse-

(1) *Zeitschr. f. Geb. u. Gyn.*, Bd. II, p. 122. Le cas de Prochownik, *Arch. f. Gyn.*, Bd. 17, p. 326 est analogue.

ments fréquents, la défécation habituellement pénible, peuvent provoquer le prolapsus. *Rueter* fait observer avec raison qu'une inclinaison peu prononcée du bassin facilite le prolapsus, en favorisant la pression exercée par les viscères abdominaux sur les organes pelviens.

Remarque. — En général, on distingue le simple abaissement de l'utérus, de sa chute complète et incomplète.

Un léger degré d'*abaissement* n'est point rare, quoiqu'ordinairement l'utérus paraisse abaissé lorsque le corps de l'utérus est en rétroversion, la portion vaginale du col se rapprochant alors de la symphyse et devenant plus accessible au doigt. Généralement, on n'observera, du chef d'un tel abaissement, aucun symptôme propre. On se contentera de traiter la rétroversion ou bien le prolapsus vaginal concomitant. Ce n'est qu'exceptionnellement et lorsque la descente de l'utérus coïncide avec une inversion notable du vagin que l'on peut considérer l'abaissement de la matrice comme le premier stade d'un prolapsus véritable.

Sous la dénomination de *chute incomplète*, — orifice externe visible au-devant de la vulve, corps de l'utérus retenu dans le bassin, — se cachent les états d'hypertrophie de l'utérus, dont le fond s'élève encore à la hauteur normale. Il est très rare de voir, comme transition à la chute complète, le museau de tanche de l'utérus normal, enveloppé d'une partie de la paroi vaginale prolabée, apparaître au-devant de la vulve.

La *chute complète* est un peu plus fréquente que la forme précédente. Comme nous l'avons dit plus haut, elle se produit sous l'effort des tractions que le vagin prolabé exerce sur un utérus incapable de résister. Elle succède peut-être plus fréquemment encore, comme phénomène secondaire, à l'atrophie de l'utérus, consécutive elle-même à une hypertrophie cervicale.

Anatomie pathologique. — Pour rester logiques, nous commencerons par le prolapsus du vagin, cause initiale.

Pendant la vie, le vagin présente la disposition retracée dans la figure 102. Les parois antérieure et postérieure s'appliquent l'une contre l'autre par une large surface, de sorte que le vagin ne constitue pas un canal béant. Il résulte de cette disposition anatomique, que le prolapsus n'intéresse jamais que la paroi antérieure, ou bien la paroi postérieure, ou bien les deux à la fois. Il est très rare que la chute du vagin se fasse à la manière de celle de l'intestin, circulairement et également par tous les points de son périmètre.

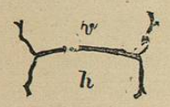

Fig. 102. — Coupe transversale du vagin : *v*, paroi antérieure ; *h*, paroi postérieure.

Il résulte de la position du vagin que lorsque les parties molles de l'excavation sont normales, la paroi antérieure peut seule tomber d'abord, puisque la paroi postérieure repose sur le plancher périnéal, lequel se prolonge très loin vers la symphyse. Ce n'est que lorsque le périnée a été déchiré et que la fente vulvaire arrive jusque près de l'anus que la paroi postérieure se trouve dans les conditions qui facilitent son prolapsus (voir fig. 103).

La paroi antérieure du vagin est donc celle qui descend le plus facilement. Sa chute isolée n'est rien moins que rare, tandis que le prolapsus de la paroi postérieure seule ne se produit que sous l'empire d'influences toutes spéciales. La paroi postérieure de la vessie suit, à peu d'exceptions près, la paroi vaginale antérieure prolabée, tandis que la paroi postérieure du vagin se sépare assez souvent du rectum et vient rebomber en un double repli, dont l'intervalle est occupé par du tissu conjonctif lâche. Ce n'est qu'à la suite d'efforts violents de défécation que le rectum, avec les matières solides et gazeuses qu'il contient, descend et pénètre dans le repli prolabé de la paroi vaginale postérieure.

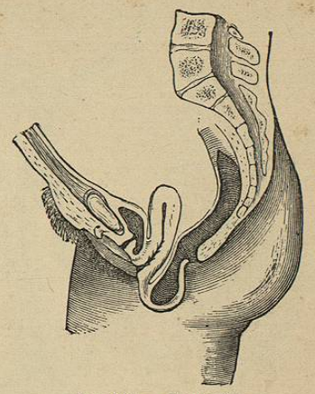
Fig. 103. — Rectocèle.

Dans d'autres cas cependant, la paroi postérieure (v. fig. 103 et 104) est de plus en plus distendue et poussée au-devant de l'ouverture vulvaire, grâce à la pression qu'exerce sur elle le rectum, distendu par des masses considérables de matières fécales. Il arrive que la tumeur volumineuse, que l'on voit sortir de la vulve, n'est formée que par la paroi postérieure du vagin, repoussée au dehors et gonflée par les gaz intestinaux. Cette tumeur offre à la percussion une sonorité tympanique, et l'utérus peut, en même temps, se trouver à peu près à sa place ordinaire.

La muqueuse prolabée devient plus lisse, ses plis s'effacent, l'épithélium pavimenteux devient plus épais. L'organe devient blanchâtre, et insensiblement le vagin se tapisse d'un véritable épiderme, bien entendu lorsque la surface n'est pas irritée, ni ulcérée par des violences extérieures (1).

Ces processus irritatifs sont surtout fréquents dans le voisinage de l'orifice externe que l'on voit à l'extrémité inférieure de la tumeur, sous la forme d'une large fente transversale, d'un rouge vif. Il est très fréquent de trouver des végétations, tantôt à base élargie, tantôt pédiculées de la muqueuse prolabée. La portion vaginale du col est toujours fortement épaissie. La saillie que fait, sur la muqueuse vaginale, la lèvre antérieure, d'ailleurs fort courte du col, est entièrement effacée par le gonflement du tissu conjonctif péricervical. Quant à la lèvre postérieure, elle est encore très reconnaissable, étant unie intimement

(1) Chez les négresses, la muqueuse du vagin en prolapsus prend la pigmentation noire de la peau.

à la muqueuse. Le repli du cul-de-sac postérieur reste visible. Lorsque le col présente de profondes déchirures, on observe d'ordinaire un

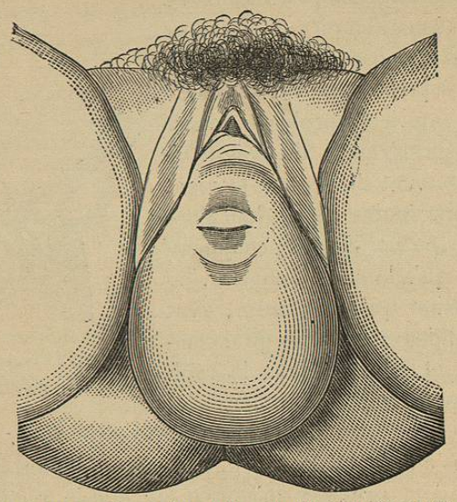

FIG. 104. — Vue de face de la rectocèle de la figure 103.

ectropion prononcé. Le canal cervical est alors largement béant et présente l'aspect d'un entonnoir. La muqueuse cervicale peut, dans ces conditions, se couvrir peu à peu d'un épithélium pavimenteux et devenir semblable au tégument externe. *J. Veit* a décrit le cas d'une vieille femme, chez laquelle l'extrémité de la tumeur prolabée correspondait à la région de l'orifice interne du col. Les deux lèvres du col étaient si complètement retournées, qu'elles était devenues presque méconnaissables, et recouvraient la partie inférieure de la tumeur.

Le prolapsus du vagin exerce sur le col des tractions vers le bas et y détermine une irritation, sous l'influence de laquelle le col s'allonge de plus en plus, jusqu'à ce que le museau de tanche soit arrivé au-devant de la fente vulvaire. Ajoutons pourtant que l'allongement ne se fait pas uniquement, quoique de préférence, aux dépens du col. Il y a lieu de faire ici plusieurs distinctions importantes.

Pour se faire une idée juste de ces différents états il convient de diviser le col, non en deux, mais en trois parties (v. fig. 60). On tient alors compte de la différence de hauteur des insertions vaginales dans les culs-de-sac antérieur et postérieur. On appelle la partie du col qui se trouve au-dessus de l'insertion du cul-de-sac postérieur, la partie *supra-vaginale* (*c*). La partie qui se trouve au-dessus de l'insertion du vagin en avant est la *portion-vaginale* (*a*). La portion intermé-

diaire aux deux précédentes et la *portion médiane* (*b*). Si la traction sur le col est due exclusivement à la chute de la seule paroi antérieure, c'est la portion moyenne qui va s'allonger. Le museau de tanche s'abaisse insensiblement, tandis que le cul-de-sac postérieur reste à sa hauteur normale; les parois antérieure et postérieure à la fois, sont prolabées, il s'exerce sur le col une traction égale, dans les culs-de-sac antérieur et postérieur, mais à des hauteurs différentes. La portion supra-vaginale est maintenant sollicitée également et les deux culs-de-sac descendent ensemble.

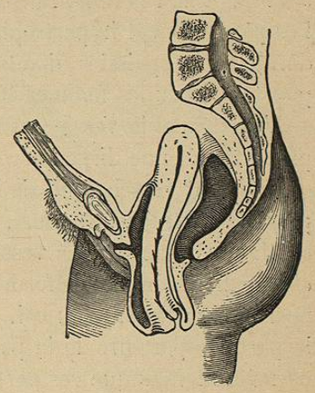

FIG. 105. — Hypertrophie supra-vaginale du col.

Ces hypertrophies du col sont parfois considérables. La variété supra-vaginale est la plus fréquente (v. fig. 105 et 106). On trouve dans ces cas, au-devant de la vulve, une grosse tumeur, recouverte par le vagin, retourné en doigt de gant. A l'extrémité inférieur on voit l'orifice externe, il n'existe plus de cul-de-sac antérieur. Du méat urinaire part la corde de l'urèthre encore recouverte de replis nombreux et elle descend à la surface de la tumeur.

Le cul-de-sac postérieur est également effacé. En effet, le sillon qui sépare généralement le périnée de la tumeur, n'appartient pas au vagin, mais à la fosse naviculaire du vestibule.

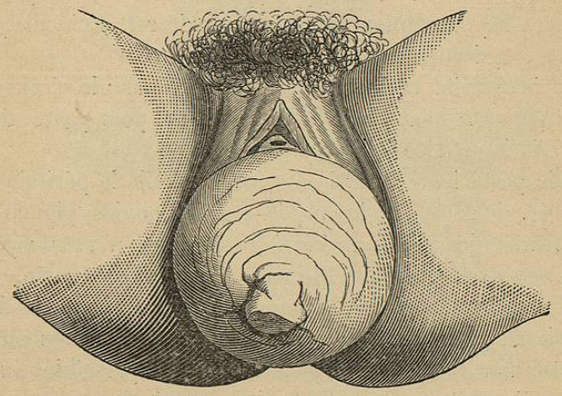

FIG. 106. — La même, vue de face.

L'utérus, dont l'extrémité inférieure dépasse de beaucoup la vulve,

se prolonge très haut, grâce à l'allongement du col et, dans la majorité des cas, du corps lui-même. L'utérus se dirige donc en haut et ordinairement en arrière jusque dans la concavité du sacrum. La longueur totale de l'utérus ainsi rétroversé est généralement de 12 à 17 cm. Les parois du col hypertrophié sont variables ; tantôt elles sont considérablement épaissies, d'autres fois à peu près normales ; quelquefois pourtant, chez les femmes âgées, le col peut s'être aminci en s'étirant.

L'urèthre et la vessie ont subi des changements notables. L'urèthre prend tantôt une direction contraire à la courbure ordinaire et descend directement vers le fond de la tumeur prolabée; tantôt il suit d'abord, pendant un trajet fort court, la direction normale, puis il se fléchit et continue vers le bas. La vessie n'a pas tant subi un déplacement qu'un changement complet de forme. La paroi vésicale postérieure, qui à l'état normal est adjacente au col, dans toute la longueur de cet organe, et à la partie supérieure de la paroi antérieure du vagin, s'est développée en même temps que ces parties s'allongeaient, si bien qu'elle s'étend maintenant depuis l'orifice interne jusqu'au pôle inférieur du prolapsus. La vessie a pris une forme toute particulière. Il s'est formé entre le col et la paroi antérieure du vagin un long diverticulum, allant jusqu'à l'extrémité de la tumeur prolabée.

Lorsque les parois cervicales sont très épaisses, ce diverticulum peut ne pas être perméable, ses parois sont appliquées l'une contre l'autre et il ne s'y trouve pas d'urine. Dans d'autres circonstances, les stagnations sont faciles, si l'on n'a soin de réduire le prolapsus pendant la miction, d'où : catarrhes et même calculs vésicaux (1). Les tiraillements exercés sur le fond de la vessie peuvent amener la compression des uretères avec les conséquences ordinaires de cet accident (dilatation des uretères, hydronéphrose).

Le repli péritonéal vésico-utérin ne change pas ; la séreuse se réfléchit à peu près à la hauteur de l'orifice interne, pour passer de la paroi antérieure de la matrice à la vessie.

La partie postérieure du col entraîne avec elle le péritoine, qui lui est adhérent, de sorte que le cul-de-sac de Douglas plonge toujours profondément et jusqu'à l'extrémité du prolapsus, recouvrant le col, sauf dans sa portion vaginale, qui est, du reste, très courte.

Le rectum, dans la plupart des cas, ne fournit point de diverticulum notable au prolapsus, bien qu'au toucher rectal, on puisse avec facilité retourner dans le prolapsus la paroi dépressible du rectum. Exceptionnellement pourtant, toutes les variétés de prolapsus, — prolapsus simple de la paroi vaginale postérieure, hypertrophie cervicale supra-vaginale, chute complète de l'utérus, — peuvent se compliquer d'un diverticulum rectal énorme, dans lequel stagnent des matières fécales et des gaz intestinaux.

(1) Ruytsh a trouvé des calculs (42) dans la *cystocèle*. Gosselin, Goupil et Huguier en ont observé également. Voir aussi Varnier, *Ann. de Gyn.*, 1885.

L'hypertrophie du segment moyen du col (v. fig. 107 et 108), ne se distingue en rien de celles que nous avons décrites plus haut, lorsqu'on voit le prolapsus de face. Le cul-de-sac antérieur du vagin et la vessie présentent également la même disposition, mais derrière le col on trouve le cul-de-sac postérieur à peu près à hauteur normale, de sorte que la fossette péritonéale de Douglas n'a pas subi non plus d'altération.

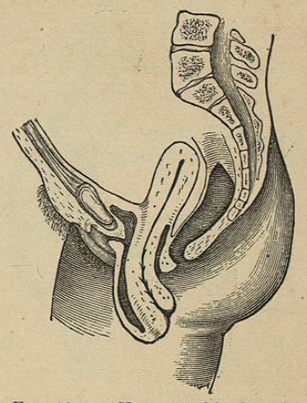

Fig. 107. — Hypertrophie du segment moyen du col.

Il est bien plus rare que l'utérus suive en totalité sous les efforts de traction du vagin et qu'il descende si bas que finalement il pende au-devant de la vulve sans qu'il soit hypertrophié et recouvert par le vagin retourné en doigt de gant. Il y a alors *chute complète de l'utérus*. En même temps que l'utérus, se sont prolabées la vessie, plus une certaine partie de la paroi rectale et parfois une notable quantité d'anses intestinales. Les ligaments larges sont tendus comme des cordes et se dirigent vers la marge du bassin. Les extémités des oviductes et les ovaires sont assez peu déplacés. Les culs-de-sac sont effacés en avant et en arrière. L'utérus, qui a conservé sa longueur normale, est en général en rétroflexion (v. fig. 109 et 110);

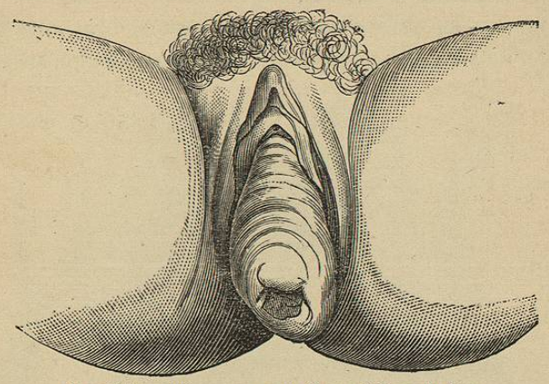

Fig. 108. — Même cas que la figure 107, vu de face.