Lorsque le corps de l'utérus est très gonflé et que son pédicule se laisse entamer par le col, on pourra se décider d'après le conseil de *Thomas* et de *Duncan*, à inciser, soit le corps de l'utérus, soit le col qui l'étrangle, de manière à obtenir le dégonflement du premier ou bien le débridement du second.

Après la réinversion, l'orifice interne reste encore pendant un certain temps perméable au doigt : la muqueuse, ou, pour mieux dire, la surface peu à peu hypertrophiée qui recouvrait le fond de la matrice renversée, est devenue trop volumineuse et elle se dispose en bourrelets plissés ; le col ne revient que lentement à son état normal.

Lorsque les souffrances ne sont pas trop grandes et qu'il n'y a pas de danger immédiat, il faut s'efforcer de rendre la position de la malade aussi supportable que possible : la tâche du médecin sera d'autant plus facile que la femme se trouvera plus près de l'âge de la ménopause, les douleurs pouvant alors cesser presque complètement.

L'amputation de l'utérus se fait de différentes manières. Autrefois, on ligaturait le corps de la matrice de façon à le détacher petit à petit. Dans ces derniers temps, on a souvent directement enlevé l'utérus, le plus souvent avec l'écraseur linéaire, plus rarement à l'aide du bistouri ou de ciseaux.

L'enlèvement en un temps, de l'utérus, est le procédé le plus dangereux, d'abord à cause de l'hémorragie et ensuite parce que le col, après l'ablation de la matrice, se redresse, en règle générale, et que les surfaces de section sont alors tournées vers la cavité abdominale.

On aura soin de faire l'opération d'après tous les perfectionnements de la technique actuelle et en employant les mesures antiseptiques les plus strictes. L'utérus étant attiré aussi bas que possible, on en fixe la partie supérieure : on retranche l'utérus plus en-dessous, et on arrête l'hémorragie par la ligature des vaisseaux et la suture des surfaces de section, en ayant soin d'y comprendre le péritoine. Il vaudrait mieux encore pratiquer l'extirpation totale de l'utérus par le vagin.

Chez les femmes jeunes, *Küstner* conseille d'ouvrir le cul-de-sac de Douglas, d'introduire le doigt, par en haut, dans l'entonnoir utérin, de fendre la paroi postérieure de l'utérus, puis de faire la réduction : celle-ci obtenue, il ferme la plaie utérine par le cul-de-sac postérieur. Cette méthode a donné des succès à *Küstner* et à d'autres.

5. — HERNIE DE L'UTÉRUS

Il est très rare que l'utérus non gravide constitue le contenu d'un sac herniaire.

On ne connaît aujourd'hui que deux cas de *hernie crurale de l'utérus;* le premier a été observé par *Lallement* (1), chez une femme âgée de quatre-vingt-deux ans, et le second par *Cloquet*, chez un enfant nouveau-né. *Boivin* et *Dugès* ont donné le dessin de cette hernie, dans leur atlas, planche XI, figure 3.

Maret, Chopart, Lallement, Cruveilhier, Winckel, Leopold, Olshausen, Scanzoni et d'autres ont décrit des cas de *hernie inguinale* de la matrice.

L'étiologie des hernies utérines est intimement liée à celle des hernies ovariques (*descensus ovariorum*), auxquelles je renvoie le lecteur. La cause en est que les ovaires déplacés attirent à eux l'utérus.

Le diagnostic ne saurait offrir de difficultés à la palpation attentive et au cathétérisme.

Dans la plupart des cas il ne peut être question d'une thérapeutique active, attendu que la réduction de la matrice est impossible.

D. — NÉOPLASMES DE L'UTÉRUS

I. — MYOMES (FIBROMYOMES, LEIOMYOMES, FIBROIDES) DE L'UTÉRUS

Etiolagie. — Le *myome, ou fibrome arrondi de l'utérus*, est un néoplasme, dont la composition anatomo-histologique est identique à celle du parenchyme utérin, et qui se développe au sein de l'utérus sous forme d'une tumeur globuleuse. La fréquence de ces tumeurs est extraordinaire. D'après *Rayle*, on les rencontre 20 fois sur 100 à l'autopsie des femmes mortes au-dessus de 32 ans. Cette proportion, que beaucoup d'auteurs ont citée, est certainement exagérée. *Klob* estime la fréquence des corps fibreux de la matrice, chez des femmes ayant dépassé l'âge de 50 ans, à 40 pour 100. Il est certain que le myome constitue une des affections les plus communes. D'après les auteurs Américains, les races nègre et mulâtre y seraient très sujettes et présenteraient des fibromes même à un âge relativement peu peu avancé (20 ans). En revanche, elles seraient rarement atteintes de kystes ovariques et de cancer utérin.

En ce qui concerne l'âge auquel les malades recherchent l'assistance médicale, je puis dresser, à l'aide des cas observés par moi pendant les 7 1/2 dernières années, le tableau suivant :

(1) *Bull. de la fac. de méd.*, 1816, I, p. 1.

Age	Pratique privée	Polyclinique	Total	Pour cent
19	1	1	2	0.25
20–30	34	24	58	7.26
30–40	150	79	229	28 69
40–50	263	144	407	51.00
50–60	63	31	94	11 77
60–66	4	4	8	1.00
Total	515	283	798	

Les corps fibreux ne donnent lieu que fort tard à des symptômes, et au moment où on les constate ils sont déjà anciens : ils ne paraissent cependant jamais dater d'avant la puberté (1).

Quant aux causes prédisposantes et déterminantes, nous ne possédons presque rien de certain. Toutes les recherches que l'on a faites dans chaque cas particulier pour découvrir quelque influence étiologique, sont pour ainsi dire restées vaines jusqu'aujourd'hui. Même les recherches anatomiques faites sur le lieu d'origine des myomes sont demeurées à l'état embryonnaire. *Roesgen* les fait provenir de la tunique adventice des petites artères ; *Gottschalk*, tout en admettant leur rapport intime avec les petites artères, attribue leur origine à des parasites animaux, à des cytodes sans noyaux.

Olshausen cite comme signe précurseur de la formation des myomes une congestion inflammatoire persistante de l'utérus.

Il paraît probable que les excitations de toute nature, portant sur les organes génitaux, favorisent le *développement* des myomes ; mais il n'est pas démontré qu'elles puissent en déterminer la *formation*.

Une autre hypothèse, défendue par *Hégar*, attribue la formation du myome aux affections ovariques concomitantes, si souvent observées. Cette idée n'est pas dénuée de fondement, étant données d'une part la fréquente coexistence de ces deux genres d'affections et d'autre part l'influence exercée par la fonction ovarique sur le développement et la croissance des myomes. Nous ne croyons pas pourtant qu'il y ait là rapport de cause directe à effet, et nous nous expliquons cette dernière constatation par une influence trophique générale exercée par les ovaires sur l'utérus.

Une certaine prédisposition héréditaire, dans la production des

(1) J'ai observé des myomes par centaines, et je ne crois pas en avoir vu un chez une femme âgée de moins de 25 ans. *(Note du traducteur.)*

myomes, me paraît indéniable. *Veit*, *Kleinwächter* et moi-même en avons donné des exemples.

Il est de fait aussi que la plupart des femmes, atteintes de myomes, appartenaient à la classe aisée. Cette constatation est aisée à faire pour tous les gynécologues qui ont une pratique étendue. Pour une même période de temps, *Schrœder* a observé 515 myomes dans sa pratique privée, et 283 seulement à sa policlinique, évidemment beaucoup mieux fournie. On est donc disposé à admettre qu'une bonne alimentation, jointe à une vie sédentaire et inactive, favorise le développement des tumeurs fibreuses, peut-être en augmentant l'afflux sanguin vers l'utérus.

Bayle cite, comme cause prédisposante, l'abstention des plaisirs sexuels et la stérilité. Cette manière de voir est peu fondée. La grande majorité des femmes atteintes de myomes sont mariées, et un bon nombre de celles qui ne sont pas mariées se livrent également aux rapports sexuels. Des 792 malades de *Schrœder*, 614 (77.5 p. 100) étaient mariées ; 178 seulement (22.5 p. 100) ne l'étaient pas.

Quant à l'influence de la stérilité sur les myomes, c'est plutôt la proposition inverse qui est vraie : la stérilité n'amène pas la formation des tumeurs fibreuses, mais celles-ci ont souvent la stérilité comme conséquence.

Sur 604 femmes atteintes de myomes, *Schrœder* en a observé :

dans la pratique privée	à la policlinique
146 = 39,6 p. 100	58 = 21,7 p. 100 qui étaient stériles.
12 = 3,25 p. 100	12 = 5 p. 100 qui avaient avorté.
211 = 57,1 p. 100	165 = 70,5 p. 100 qui avaient eu des enfants.

Les 376 mères réunies avaient 1,298 enfants, c'est-à-dire chacune 3,45 enfants en moyenne. Parmi les 327 malades que j'ai observées, 67 soit 20,5 p. 100 étaient mariées et stériles ; 202 avaient eu des enfants, 3,2 grossesses en moyenne : la plupart des femmes atteintes de myomes avaient donc eu des enfants.

Si je m'en rapporte aux faits nombreux que j'ai observés (1), et qui se trouvent corroborés par les observations analogues de *Kleinwächter* (2) je me demande si réellement il existe un rapport quelconque entre la stérilité et la production des myomes, et si ces tumeurs ont une influence quelconque sur la stérilité.

Il me semble que, pour expliquer et mettre d'accord les faits anatomiques et cliniques, on peut admettre que la disposition à la formation des fibro-myomes existe uniformément chez la plupart des

(1) Brunnenberg. *D. i.*, Würzburg 1897.
(2) *Z. f. G. u. G.*, Bd. 32.

femmes au moment de la naissance, ce qui n'a rien d'étonnant, étant donnée la structure de l'utérus. Ces germes de myomes ne se développeraient que sous l'influence d'une série d'irritations, atteignant l'utérus par voie directe ou indirecte (par les ovaires) et présentant, comme caractère commun, de provoquer un afflux abondant de sang vers cet organe. Or nous savons par expérience combien les congestions sanguines activent le développement des myomes. Nous savons aussi que le plus petit noyau de myome offre déjà la structure compliquée des tumeurs adultes. Si donc parmi les femmes à myomes qui viennent consulter le médecin, il en est un bon nombre qui sont célibataires, ou qui sont stériles tout en étant mariées (et ce chiffre n'est pas si élevé) cela provient de ce que le myome est une affection qui n'amène les malades au gynécologue qu'à un âge assez avancé. Si l'on tient compte de la grande fréquence des myomes, il n'y a rien d'étonnant à ce que le chiffre de malades qui se présentent à la consultation du gynécologue dépasse un peu la moyenne générale.

Nous savons aussi que les petits myomes disparaissent souvent après l'accouchement. Or, l'influence qu'exerce la période puerpérale sur la régression des myomes ne saurait évidemment exister chez les femmes stériles. Raison de plus pour que celles-ci soient plus exposées — le nombre de germes de myomes étant supposé identique au début — à voir leurs myomes acquérir un grand développement.

Anatomie pathologique. — Bien qu'il soit composé des mêmes éléments que l'utérus normal, le fibrome ou myome n'est pas constitué cependant par un gonflement diffus de la matrice : il se développe sous la forme d'une tumeur globuleuse, circonscrite, nettement distincte du parenchyme utérin ambiant.

Au point de vue microscopique, le myome est constitué de fibres musculaires lisses et de tissu conjonctif. Le développement de ces deux éléments est irrégulier. Les fibres musculaires sont disposées en lamelles qui se juxtaposent de manière à former des nodosités arrondies; entre ces lamelles s'étendent des travées ondulées de tissu conjonctif. Celui-ci est le plus souvent ferme, fibreux, presque cartilagineux, d'autres fois il est plus lâche. La surface de section est d'autant plus blanche, plus brillante et plus dure, que le tissu conjonctif est plus abondant; elle est au contraire rouge et mollasse, quand la substance musculaire prédomine. Elle paraît lamelleuse et présente de petites bosselures résultant de la pression exercée par les travées fibreuses.

La matrice est d'ordinaire hypertrophiée, ses parois sont épaissies; d'autres fois, au contraire, surtout si la tumeur est sous séreuse,

l'utérus est étiré dans le sens de la longueur et aminci. Chez de vieilles personnes, il est parfois atrophique au plus haut point.

Il arrive que l'hypertrophie atteigne régulièrement toute la matrice; dans d'autres cas, elle est localisée à certaines parties; il se peut même exceptionnellement que l'on trouve, à côté de myomes nettement circonscrits, des épaississements diffus des parois utérines, connexes avec le tissu utérin proprement dit et auxquels conviendrait le nom de *myome diffus*.

Les altérations de la muqueuse utérine offrent un intérêt spécial. *Von Campe* a montré que l'endométrium est régulièrement le siège d'une végétation analogue à celle que l'on observe dans le cas d'endométrite fongueuse; quant aux hémorragies provenant de la muqueuse épaissie, elles sont tout à fait assimilables aux métrorragies de l'endométrite chronique. Du reste, les belles recherches de *Wyder* ont démontré que ces végétations ne sont pas toujours en proportion avec l'abondance des hémorragies, et que les altérations de la muqueuse varient par endroits, sur un même utérus. D'après les recherches de *Semb*, l'intensité des hémorragies dépendrait plutôt de l'hypertrophie de la paroi utérine et de l'hypertrophie concomitante des vaisseaux.

L'utérus épaissi par des myomes présente, au moins dans le voisinage immédiat des tumeurs fibreuses, la structure lamellaire si caractéristique de la grossesse.

Ainsi que *Cordes* l'a démontré, les myomes débutent par de petites nodosités de tissu musculaire. Ils s'accroissent, paraît-il, autant par augmentation de volume de ces nodosités, qui sont très petites dans le début, que par la formation de tubérosités nouvelles.

C'est dans les travées de tissu conjonctif que se ramifient les vaisseaux destinés à la tumeur : celle-ci n'est que peu vasculaire, et il est rare que de grosses branches artérielles pénètrent dans le myome.

La tumeur semble située, comme un corps étranger, au milieu de la musculature utérine ; elle est environnée d'une couche de tissu cellulaire lâche, qui l'isole des parois utérines et qui permet de l'énucléer (v. fig. 124). Cependant le myome a toujours son origine dans une hyperplasie locale du tissu utérin lui-même ; ce n'est que plus tard, lorsque la tumeur s'est accrue par augmentation en nombre et en volume de ses éléments constituants, que les travées musculaires de l'utérus s'en écartent, et que l'énucléation de la tumeur devient possible. Cependant, il arrive fréquemment qu'il y a des connexions étendues entre des myomes volumineux et les parois utérines.

D'autre part, les tissus qui réunissent la tumeur au parenchyme de l'utérus, au sein duquel elle s'est développée, s'atrophient très facilement : de fait le myome n'est plus directement relié alors au parenchyme utérin que par des travées fibrillaires, et, comme l'oblitération des vaisseaux marche de pair avec l'atrophie du pédicule de la tumeur, celle-ci, isolée du tissu de la matrice, ne possède plus que fort peu de vaisseaux.

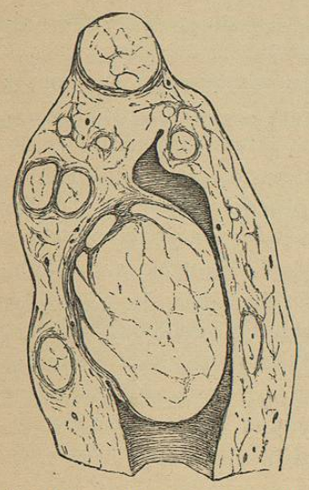

Fig. 124. — Myomes multiples du corps de l'utérus, enlevés par laparotomie : ils sont interstitiels, sauf le plus grand, qui est sous-muqueux.

En résumé, les myomes, qui sont confondus avec les parois utérines, renferment des vaisseaux, tandis que les myomes simplement encapsulés ne sont que peu ou point vasculaires.

Il se peut aussi que les corps fibreux, surtout les gros corps fibreux insterstitiels, présentent une structure fort riche en vaisseaux : la tumeur est alors creusée de cavités sanguines, et elle présente de l'analogie avec la surface d'insertion placentaire d'un utérus, arrivé au terme de la grossesse. *Virchow* lui a donné le nom de *myome télangiectatique* ou *caverneux*. Elle est parcourue de larges sinus caverneux, gorgés de sang « capillaires de dimensions colossales », dont la lumière est suffisamment large pour admettre un grain de chenevis ou même un pois, et entre lesquels ne rampent que de minces travées de tissu conjonctif. Il est rare que la tumeur ait cette structure caverneuse sur toute ou la plus grande partie de son étendue; cette altération reste souvent limitée à certaines parties de la tumeur. La figure 125 représente une tumeur semblable, enlevée par laparotomie. D'après *Virchow*, ces myomes caverneux pourraient s'enfler et se désenfler, selon qu'ils seraient plus ou moins gorgés de sang, et d'après que les fibres musculaires qu'ils renferment se trouveraient dans un état de relâchement ou de contraction.

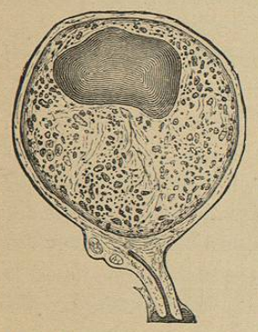

Fig. 125. — Myome caverneux, présentant une large cavité kystique.

Les tumeurs fibreuses sont encore sujettes aux transformations suivantes.

1. *Ramollissement.* — Le ramollissement peut dépendre des altérations suivantes :

a. *OEdème* : le myome peut devenir œdémateux au point d'être fluctuant et de donner l'impression d'un kyste (1). A la ponction, rien ne s'écoule, ou bien l'ont voit sourdre seulement deux ou trois gouttes d'un liquide séreux. A la coupe, les tissus sont gorgés d'un liquide jaunâtre. Des cavités kystiques se forment d'endroit en endroit. Les fibres musculaires s'atrophient. Les myomes œdémateux augmentent rapidement de volume.

b. *Dégénérescence graisseuse :* c'est une transformation régressive des fibres musculaires, qui sont résorbées peu à peu ; cette dégénérescence est absolument comparable à l'involution puerpérale de l'utérus. Elle peut entraîner la diminution de volume de la tumeur et finalement son atrophie complète ; ou bien il se forme dans la tumeur des foyers de ramollissement et des cavités. L'influence de la grossesse est surtout à noter ici : chez les femmes enceintes, on voit les myomes, mêmes les plus durs, les plus volumineux, creusés à leur centre de cavités remplies d'un bouillie jaunâtre. Cette dégénérescence graisseuse est d'un pronostic favorable, puisqu'elles amène le retrait des tumeurs. Dans certains cas qui paraissent très rares, presque tout le contenu de la tumeur se transforme en une bouillie graisseuse. Cette altération ne s'observe peut-être que chez les accouchées.

c. *Dégénérescence myxomateuse :* on trouve alors, soit entre les différentes tumeurs, si elles sont agglomérées, soit entre les différentes travées fibrillaires d'une seule et même tumeur, une certaine quantité de tissu muqueux. La dégénérescence des fibres-cellules et l'excrétion d'abondantes quantités de mucus intercellulaire donnent lieu à des accumulations de matières muqueuses qui pourraient faire croire que la tumeur est en décomposition.

2. *Induration et calcification.* — L'induration succède à la métamorphose graisseuse : le tissu musculaire disparaît, le tissu cellulaire se condense. L'induration du tissu conjonctif est peut-être primitive, en ce sens qu'il se produirait d'abord des inflammations interstitielles, suivies d'une rétraction cicatricielle du tissu conjonctif de nouvelle formation : la compression exercée par ce tissu entraînerait la dégé-

(1) Tait considère ce « Soft myoma » comme une tumeur à part, et Johnstone le fait provenir de la muqueuse utérine. C'est une erreur, puisqu'on voit parfois des myomes sous-séreux atteints d'œdème. J'en ai observé un chez une jeune fille, volumineux comme un utérus à terme ; il était attaché à l'utérus par un pédicule de l'épaisseur de 2 à 3 doigts. (*Note de* M. Hofmeier.)

J'ai observé un cas analogue : ma malade, jeune fille de 35 ans, était arrivée à la limite extrême du dépérissement ; appétit perdu, vomissements incessants. Pouls à 128. Opération le 3 septembre 1889. Ascite sanguinolente. Le myome, *œdémateux*, gros comme une tête, n'était attaché à l'utérus que par un pédicule, gros comme le pouce et *tordu*, mais il était adhérent de toutes parts à l'épiploon très vasculaire. Amputation de la tumeur. La malade guérit et elle accoucha, un an après l'opération, d'un enfant mort, mais à terme. (*N. du T.*).

nérescence graisseuse des fibres musculaires. Le myome devient dur, tendineux ou cartilagineux.

A l'induration et à l'arrêt de développement de la tumeur succède la transformation crétacée. Les matières calcaires se déposent en traînées irrégulières, d'abord au centre de la tumeur. Le dépôt de chaux peut devenir plus abondant, au point que l'on éprouve de la peine à diviser la tumeur par la scie ; le squelette du fibrome, obtenu par macération, ressemble à du corail. La calcification est rarement assez complète, pour que la coupe soit unie, et susceptible d'être polie. Il est rare aussi que le processus de calcification débute à la périphérie, et que la tumeur soit environnée d'une enveloppe calcaire.

La transformation crétacée ne s'observe que dans les fibromes sous-séreux et interstitiels. Ces derniers peuvent devenir libres ultérieurement, de la façon que nous décrirons bientôt, et être expulsés sous forme de *calculs utérins*. La dégénérescence calcaire ne s'observe du reste le plus souvent que dans les petits myomes interstitiels. Elle est très rare lorsque les tumeurs fibreuses ont acquis un volume considérable.

Les myomes calcifiés devenus libres dans la cavité utérine, les « calculs de la matrice » en d'autres termes, ont de tout temps attiré l'attention des médecins. *Hippocrate* rapporte qu'une Thessalienne, âgée de 60 ans, qui avait eu constamment, étant jeune, des douleurs violentes lors du coït, fut prise, après avoir mangé de l'ail, de douleurs d'enfantement, qui se terminèrent par l'extraction, hors du vagin, d'une véritable pierre. *Salius* cite le cas d'une vieille religieuse, qui accoucha d'un calcul irrégulier, de la forme et de la grandeur d'un œuf de cane. On trouve dans la littérature ancienne une série d'autres cas, qui doivent vraisemblement trouver ici leur place.

Dans la collection anatomo-pathologique d'Erlangen se trouve un gros fibrome sous-muqueux, de 22 et de 33 centimètres de diamètre, infiltré de sels calcaires au point qu'une lamelle coupée de cette tumeur avec la scie, et soumise à la macération, présente une structure de madrépore. Cette pièce a été envoyée par le docteur *Böhm*, de Gunzenhausen, avec une notice, portant que cette tumeur fibreuse, qui pèse 24 1/2 livres, provient d'une femme de 61 ans, non mariée, qui n'avait pas eu d'enfants, et qui était morte dans le marasme. Elle s'était aperçue de cette tumeur vers l'âge de 30 ans : le myome avait distendu énormément les parois abdominales et pendait entre les jambes, appuyé contre la cuisse gauche.

3. *Suppuration.* — D'autres aberrations nutritives sont possibles : la poche qui entoure la tumeur peut subir la *décomposition purulente ou putride*, et la tumeur être privée de liquides nutritifs, en tout ou en partie. D'autres fois, ce sont des germes de décomposition qui pénètrent, par le canal cervical, dans un myome sous-muqueux. Cette décomposition résulte le plus souvent de traumatismes. Le fibrome, atteint alors de dégénérescence en partie graisseuse, en partie gangréneuse,

peut être éliminé par morceaux ou dans sa totalité, en présentant les signes d'une décomposition horrible. L'expulsion de la masse gangrénée peut être suivie de guérison ; d'autres fois la gangrène donne lieu à des phénomènes de septicémie ou de péritonite rapidement mortels, qu'il y ait ou non perforation de la cavité du péritoine. Les myomes isolés des parois utérines par du tissu cellulaire lâche, peuvent aussi être expulsés spontanément : des altérations nutritives de nature inflammatoire se développent alors tout autour de la tumeur et la séparent, par une zône d'hyperhémie très intense, du tissu utérin environnant.

La cause de la suppuration demeure parfois inconnue. J'ai vu un myome sous-séreux pédiculé, qui contenait 22 litres de pus. J'ai observé encore la suppuration d'un myome interstitiel, gros comme une tête, chez une femme de 69 ans qui portait sa tumeur depuis des années, sans en être incommodée. Dans un troisième cas, il s'agissait d'un myome interstitiel, du volume d'une tête de fœtus, qui avait subi, en totalité, le ramollissement nécrotique.

La figure 126 représente une matrice qui était le siège de plusieurs fibromes interstitiels et sous-muqueux. Deux de ces derniers présentaient un travail déjà assez avancé d'énucléation, à la suite d'infection inflammatoire de leur couche conjonctive.

A côté des myomes simples, avec leurs transformations, on rencontre des *tumeurs mixtes* offrant une certaine importance.

Des cavités kystiques se forment fréquemment dans les myomes : ce sont les *myomes kystiques*, les *tumeurs fibro-kystiques* des Anglais. Ces néoplasmes, très importants au point de vue pratique, se forment de différentes façons.

Le plus souvent, ces kystes ne sont autre chose que des lacunes du tissu conjonctif, dans lesquelles s'est accumulé du sérum. Les kystes de cette espèce se produisent lorsque les myomes sont affectés d'un œdème considérable, qui distend çà et là les tissus. Les cavités kystiques sont alors petites et fort nombreuses ; il peut arriver cependant que le centre de la tumeur soit occupé par une grande cavité, remplie de liquide, résultant du ramollissement progressif et finalement de la disparition complète des parois qui séparaient ces petits kystes dans le début. Chacune des cavités primitives se trouve encore limitée par des travées conjonctives et musculaires qui traversent parfois ces kystes de part en part (voir fig. 127).

D'autres fois le processus qui amène la formation de ces kystes, et qui se produit dans les vaisseaux lymphatiques, est analogue à celui

qui atteint les vaisseaux sanguins dans le cas de myomes caverneux. Les espaces lymphatiques sont ectasiés et se transforment en kystes,

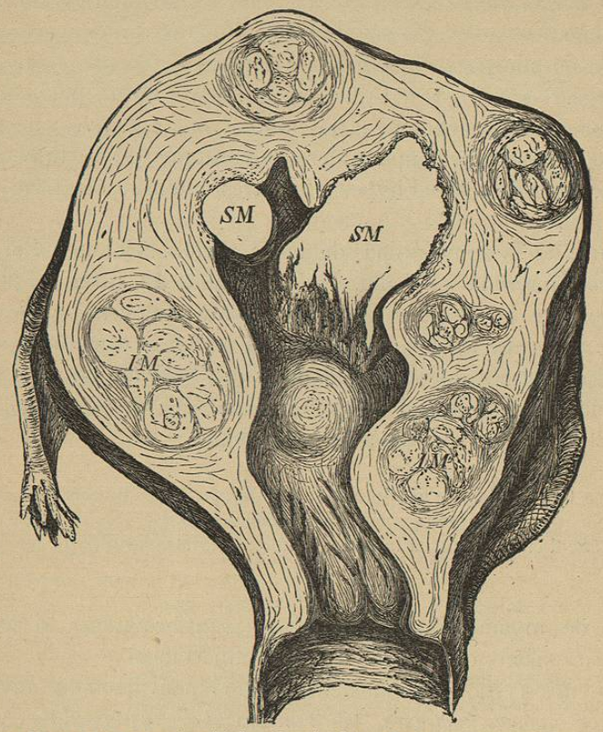

Fig. 126. — Utérus à myomes multiples. Dessin fait suivant une préparation anatomique. *IM* Myomes interstitiels. *SM* Myomes sous-muqueux, en voie d'expulsion.

à parois unies, remplis d'un liquide clair, limpide, qui se coagule aussitôt au contact de l'air. *Léopold* a donné à ces tumeurs le nom de *myomes lymphangiectasiques*. Grâce à ce développement kystique, il peut se former des tumeurs colossales ; on en a rapporté de 50 et de 75 kilogrammes !

Outre ces kystes, ou combinées avec eux, apparaissent aussi des cavités d'origine apoplectique, qui se forment de la façon ordinaire aux dépens d'épanchements sanguins. Elles sont surtout abondantes pendant la grossesse.

Des espaces kystiques peuvent aussi succéder à des foyers qui ont subi la dégénérescence graisseuse et se résolvent en un détritus qui se fluidifie peu à peu. La dégénérescence myxomateuse peut aussi donner aux myomes une apparence de développement kystique.

Outre ces productions kystiques secondaires, il en existe d'autres dans les *adénomyomes :* myomes qui renferment dans leur épaisseur,

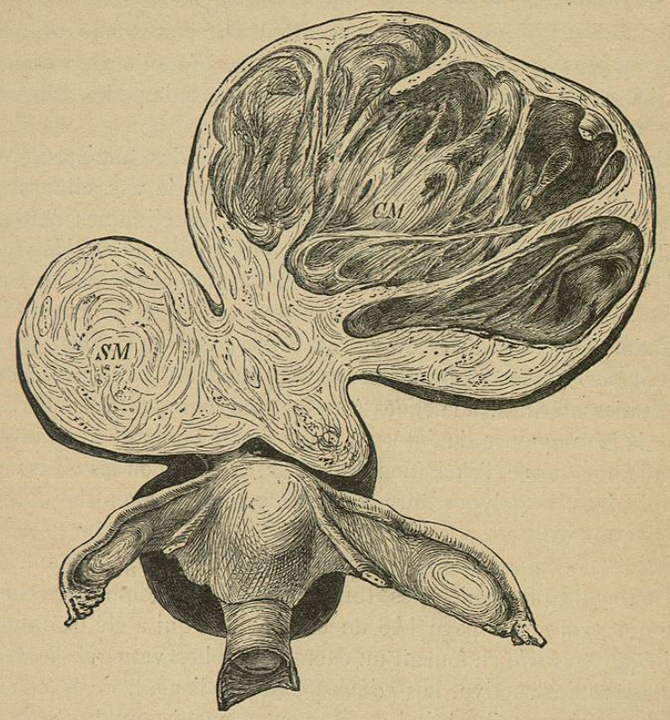

Fig. 127. — Gros myome à trois lobes, attaché par un pédicule assez mince au fond de la matrice. *CM* Myome caverneux, *MS* et le myome dessiné en noir, qui se trouve derrière la matrice, sont des myomes sous-séreux. Cette tumeur à trois lobes fut enlevée par la laparotomie, en même temps que deux autres myomes plus petits, attachés à la paroi postérieure de la matrice.

en nombre variable, des travées épithéliales et des kystes tapissés d'épithélium. Beaucoup de gynécologues, *Ruge*, *Schrœder*, *Diesterweg* et d'autres les avaient déjà observés, mais ils considéraient ces travées et ces cavités comme une provenance des glandes utérines qui, sous l'influence d'irritations spéciales, auraient proliféré et pénétré dans le tissu musculaire. Dans un récent travail de grande valeur, *Recklinghausen* (1) a repris la question : tout en admettant pour certains cas l'origine précédente, il fait provenir la majorité des adénomyomes de débris épars du corps de *Wolff*. Ces tumeurs auraient, d'après lui, comme siège de prédilection les couches périphériques de l'utérus, la paroi postérieure et le voisinage des insertions des trompes ; en outre,

(1) *Die Adenomyome des Uterus*, Berlin, 1896.