au lieu d'être circonscrites et isolées du tissu utérin, comme les myomes ordinaires, elles seraient d'ordinaire diffuses. *Kossmann* (1), non sans raison, s'est élevé contre cette interprétation. Il attribue un certain nombre de ces tumeurs à des canaux de *Müller* accessoires. *Ricker* (2) est du même avis, tandis que *R. Meyer* (3), à la suite de recherches minutieuses (qui ont porté aussi sur des matrices de petites filles et de nouveau-nés) émet un avis intermédiaire.

Il faut bien admettre qu'un certain nombre des tumeurs, si bien décrites par *Recklinghausen*, et définies au point de vue clinique par *Freund*, offrent des caractères anatomiques et cliniques nettement tranchés. Mais il n'en est pas ainsi pour toutes, et *Recklinghausen* admet lui-même que ces conduits épithéliaux sont parfois en continuité directe avec la muqueuse utérine. Dans un grand nombre de cas, nous admettons la manière de voir de *Schrœder* et de *C. Ruge* qui considèrent ces travées épithéliales comme étant dues à la prolifération des glandes utérines, analogues à celles que l'on observe dans l'adénome de la muqueuse de l'utérus. Il me paraît probable que l'infiltration inflammatoire et l'excitation des tissus, telles qu'on les observe par exemple dans les polypes fibreux, précèdent et favorisent la prolifération glandulaire.

Il est certain aussi que le corps et le canal de *Wolff* peuvent intervenir dans la production des tumeurs kystiques de l'utérus (4). La pièce qui figure à la page 148 de ce livre, et qui a été examinée et décrite par *G. Klein* en fournit un exemple. L'observation de *Knauer* (5) est aussi fort instructive. Les *adénomyomes* que l'on a trouvés à d'autres endroits de l'appareil génital ne peuvent provenir que du corps et du canal de *Wolff* : à cette catégorie de néoplasmes appartiennent les adénomyomes observés par *Pfannenstiel* (6) simultanément en haut du vagin et à l'anneau inguinal externe, et ceux décrits par *Cullen* (7) dans le ligament rond en même temps qu'à l'anneau inguinal superficiel.

L'existence simultanée du *myome et du carcinome* présente un intérêt tout particulier. Les myomes du corps de l'utérus se compliquent assez souvent de cancer du col. Dans les cas de cette nature, il se peut que le cancer s'étende de proche en proche et envahisse la tumeur fibreuse elle-même. Parfois l'enveloppe toute entière de la tumeur a subi la dégénérescence cancéreuse et le myome est pour ainsi dire logé

(1) *A. f. G.*, Bd. 54.
(2) *Virch. Arch.*, Bd. 142.
(3) *Z. f. G. u. G.*, Bd. 37.
(4) Burkhardt, *M. f. G. u. G.*, Bd. V.
(5) *C. f. G.*, 1895, nº 19.
(6) *Verh. d. Ges. f. Gyn.*, Leipzig, 1897.
(7) *Hopkin's Hosp. Bulletin*, 1896, nos 62 et 63.

au sein des tissus cancéreux, sans que la tumeur ait été envahie par le néoplasme. Ce fait prouve à l'évidence que le myome a fort peu de tendance à se transformer en carcinome. *Schaper* a décrit un cas, unique dans la science, de cancer métastatique, originaire du poumon, qui avait envahi un fibrome de l'utérus. La dégénérescence cancéreuse commence toujours par la muqueuse qui enveloppe le myome. La muqueuse qui présente constamment les caractères de l'inflammation chronique, subit parfois la dégénérescence adénomateuse. Les extrémités des glandes en voie de végétation pénètrent entre les fibres musculaires de la tumeur et la traversent dans tous les sens. Cette dégénérescence adénomateuse des myomes peut donner lieu à son tour à un véritable cancer glandulaire. La dégénérescence cancéreuse ne débute pas toujours à l'endroit où la muqueuse utérine recouvre la tumeur fibreuse : elle peut aussi commencer ailleurs. *Bötticher* a décrit un cas de carcinome de cette nature opéré par *Schrœder; Klob* (1) et *Babes* (2), ont décrit des cancers qui s'étaient développés au centre de myomes, sans affecter de rapports avec la muqueuse. Ces cas sont rares et doivent recevoir probablement l'interprétation suivante : au début de la formation du myome, quelques culs-de-sac glandulaires ont été étranglés et séparés de la muqueuse ; la tumeur continuant à se développer, ces extrémités glandulaires sont restées au centre du myome et ont finalement subi, à ce niveau, la dégénérescence carcinomateuse.

Le *myosarcome* semble être plus fréquent : le myome se transforme alors en sarcome. La substance intercellulaire se développe, et se remplit de cellules arrondies, d'abord petites, puis plus grandes à gros noyaux. Celles-ci pénètrent entres les fibres musculaires, qu'elles distendent d'abord pour les faire disparaitre peu à peu dans la suite. Les tissus qui ont subi la dégénérescence sarcomateuse présentent une coupe homogène, blanche ou jaunâtre, et ils sont plus mous que les tissus de la tumeur fibreuse. On ne saurait déterminer encore au juste la fréquence de la transformation des myomes de bonne nature en sarcomes malins. Je l'ai observée 6 ou 7 fois. Nous reprendrons cette question, dans le chapitre qui traite des sarcomes.

Le ramollissemeut de certaines parties de ces tumeurs, la formation de kystes, aux dépens soit d'espaces lymphatiques, soit d'épanchements apoplectiques, donne lieu à des *myosarcomes kystiques*. Cependant le myosarcome lui-même peut être ramolli au point de faire croire à des kystes, remplis de sécrétions muqueuses.

(1) Klob. *Path. Anat.*, etc., p. 163 et 188 ; voir la critique de ce cas, par Ruge et Veit, *loc. cit.*, p. 287.
(2) *Centr. f. Chir.*, IX, 1882, p. 181.

Après ces considérations générales sur le mode de développement, la structure et les transformations des myomes, nous avons à étudier séparément les différentes variétés, très importantes au point de vue pratique, que peuvent affecter les tumeurs fibreuses.

Nous distinguons en premier lieu le *myome du corps* du *myome du col* de la matrice, et nous divisons les *myomes du corps* en *myomes sous-séreux, sous-muqueux* et *interstitiels,* d'après que la tumeur se développe à l'intérieur du péritoine, dans la cavité utérine ou dans le parenchyme même des parois de l'organe.

1. — MYOMES DU CORPS DE L'UTÉRUS.

a. Le *myome sous-séreux* (v. fig. 127 et 128), le polype externe ou sous-péritonéal *(Virchow)*, ne débute pas nécessairement par les couches musculaires externes de la matrice. Comme le fibrome sous-séreux se développe vers l'intérieur de la cavité abdominale, il refoule nécessairement le péritoine devant lui.

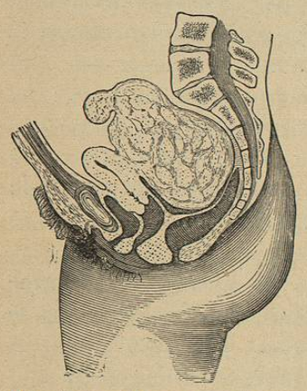

Fig. 128. — Myome sous-séreux, attaché à la paroi postérieure de l'utérus par un large pédicule.

Les dimensions du pédicule sont variables. La tumeur est tantôt largement en continuité avec le parenchyme utérin, et elle se développe alors rapidement ; d'autres fois, elle se sépare de bonne heure de la paroi utérine et n'est plus reliée alors à la matrice que par un pédicule constitué par un peu de tissu conjonctif sous-séreux recouvert du péritoine. Lorsque de semblables tumeurs naissent sur les côtés, elles restent tout à fait extra-péritonéales, attendu qu'elles s'accroissent entre les deux feuillets des ligaments larges.

Il est fort rare que les myomes sous-séreux se séparent de l'utérus au point de n'être plus du tout en rapport avec lui.

Les myomes dont le parenchyme n'est plus en continuité directe avec le tissu utérin n'ont qu'une nutrition fort lente ; cependant ils peuvent se pourvoir abondamment de sang et se développer à nouveau grâce aux adhérences qu'ils contractent avec les organes voisins, surtout avec l'intestin et l'épiploon (1).

(1) Hofmeier, *Z. f. G. u. G.*, Bd. V.

Les myomes sous-séreux provenant du segment inférieur de l'utérus et qui prennent un grand développement, peuvent attirer l'utérus en haut, et allonger le col au point que celui-ci se sépare complètement du corps de la matrice. Lorsqu'en même temps l'utérus est tordu sur son axe, il peut se développer, soit une hématométrie, soit une hydrométrie. Il est plus rare que le myome, en vertu de son poids, abaisse la matrice au point d'en déterminer le prolapsus.

Il est fort rare que le pédicule des myomes sous-séreux soit tordu sur son axe, disposition qui est au contraire assez fréquente dans les tumeurs ovariques. *James Cuppie* a présenté un cas de cette nature à la Société d'obstétrique d'Edimbourg. La *torsion du pédicule* avait provoqué la gangrène du myome sous-séreux et déterminé la mort. La femme était enceinte. *Küster* fait mention d'un autre cas très intéressant : la matrice qui était le siège de nombreux polypes de nature variée, s'était tordue plusieurs fois autour de son axe ; le col, étendu et allongé, ne formait plus, avec les annexes de la matrice, qu'un cordon fort mince. *Schrœder* a observé, dans un cas de laparotomie, un myome volumineux qui faisait corps avec la matrice, et qui avait fait plus d'un demi-tour sur son axe : cette torsion avait amené une stase sanguine énorme dans la tumeur. *Skutsch* rapporte un cas analogue de torsion du pédicule, suivi de production kystique dans la tumeur.

Il est possible que les cas de cette nature ne soient pas fort rares, et que les gonflements et les affaissements des myomes que l'on a déjà maintes fois observés soient dus à des mouvements de rotation analogues.

Les myomes sous-séreux peuvent aussi, en retombant, comprimer les intestins et donner lieu à des étranglements.

Il existe souvent un grand nombre de myomes sous-séreux à la fois ; rarement ils sont uniques et solitaires.

b. Le *myome sous-muqueux*, qui fait saillie dans la cavité uétrine (fig. 124 et 129), ne provient pas toujours du tissu immédiatement sous-jacent à la muqueuse; il débute souvent par les parties profondes, pour croître surtout du côté de la muqueuse, qu'il refoule au-devant de lui. Ces tumeurs peuvent présenter des formes très variées.

Fig. 129. — Myome sous-muqueux, qui a dilaté l'orifice interne (*o. i.*) et a pénétré dans la cavité cervicale.

Le myome peut rester sous-muqueux : un segment de plus en plus considérable de la tumeur fait alors saillie à l'intérieur de la cavité utérine, bien que le myome reste attaché à l'utérus par une large base d'implantation. Il peut y avoir alors connexion étendue entre la tumeur et la paroi utérine; d'autres fois ce large pédicule est détruit, et le fibrome est simplement logé dans la muqueuse utérine.

Il arrive encore que la tumeur s'isole de la paroi utérine, à laquelle elle ne se trouve plus reliée que par un pédicule plus ou moins mince : c'est le *polype fibreux* qui peut à son tour présenter deux dispositions anatomiques différentes.

Il arrive assez souvent que le pédicule est constitué par du tissu utérin : dans ce cas la tumeur est en continuité directe avec la paroi utérine. Ce pédicule renferme généralement de larges vaisseaux. Mais il peut arriver aussi que le tissu utérin, qui entrait dans la composition du pédicule, s'atrophie : le pédicule n'est alors constitué que de la muqueuse et de tissu conjonctif sous-muqueux.

c. Le *myome interstitiel* est celui qui fait corps avec la matrice, dont les parois l'environnent de toutes parts (fig. 124, 126 et 130). Il est évident que cette tumeur peut faire saillie dans la cavité utérine, dans la cavité péritonéale, ou des deux côtés à la fois. Il est encore clair qu'entre ces trois espèces de myomes toutes les formes intermédiaires sont possibles.

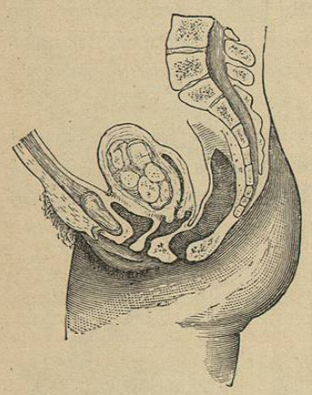

Fig. 130. — Myome interstitiel.

Ce sont les fibromes interstitiels qui conservent le plus longtemps des rapports avec le parenchyme utérin : cette connexion explique pourquoi les gros vaisseaux de l'utérus se prolongent dans l'épaisseur de ces corps fibreux : aussi, les myomes interstitiels possèdent-ils la nutrition la plus active et généralement aussi le développement le plus rapide. L'utérus est d'ordinaire hypertrophique ; il n'est pas rare cependant qu'il soit atrophié ; vers l'époque climatérique, exceptionnellement plus tôt, les parois de la matrice peuvent être ramollies et très minces. Les myomes interstitiels, même les plus volumineux, sont parfois uninucléaires; très souvent cependant ils présentent plusieurs foyers de développement : ils sont alors lobulés et bossués.

Ces tumeurs se développent de préférence à la paroi postérieure et au sommet de la matrice. Elles peuvent acquérir un volume énorme :

Walter en a rencontré une qui ne pesait pas moins de 71 livres, *Binz* en a vu une de 62 livres. Ces myomes énormes sont solitaires; les myomes moins volumineux sont plus souvent multiples et parfois extrêmement nombreux : *Schultze* a trouvé à l'autopsie d'une femme de 83 ans une matrice qui n'offrait pas moins de 50 myomes.

Les myomes interstitiels font parfois saillie sous la forme de segments de sphères dans l'intérieur de la cavité péritonéale. Les fibromes intrapariétaux volumineux se développent aussi d'ordinaire vers l'intérieur de la matrice. La cavité de la matrice est alors allongée et déplacée des façons les plus diverses, surtout lorsqu'il existe en même temps de nombreux myomes sur tous les points de l'organe. La diversité de ces tumeurs, leur développement vers l'intérieur de la cavité péritonéale et surtout entre les replis du ligament large, en outre les degrés fort variables d'hypertrophie que présente la matrice à ses différents points, nous expliquent les modifications tout à fait spéciales que subit la forme de la matrice dans ces circonstances. La cavité de l'organe tiraillée dans tous les sens est souvent fort difficile à reconnaître et à poursuivre. Les trompes de Fallope peuvent subir des changements de position tels que toutes deux se trouvent du même côté, ou que la trompe droite est déviée à gauche et vice-versâ. Il est parfois difficile alors de les reconnaître à première vue. La compression exercée par les myomes les uns sur les autres peut donner lieu aux changements de forme les plus divers et les plus variés : ils sont parfois hémisphériques ou même ils affectent la forme de segments de sphères.

Les myomes volumineux distendent vivement les parois abdominales; le ventre, dans ces conditions, peut acquérir ou même surpasser le développement qu'il présente normalement vers la fin de la grossesse. Il peut même arriver que l'abdomen pende énormément en besace; d'autres fois les tumeurs sont logées dans des sacs énormes constitués par les parois abdominales qui font hernie vers l'extérieur.

La compression peut déterminer la gangrène de ces poches et les fibromes se trouvent alors librement à l'extérieur.

2. — MYOMES DU COL DE L'UTÉRUS

Le col de l'utérus est beaucoup plus rarement le point de départ de myomes. Sur 307 cas (91,9 p. 100) de tumeurs fibreuses du corps de la matrice, *Schrœder* n'en a rencontré que 27 (8,1 p. 100) du col. Les myomes du col présentent les mêmes variétés que les précédents.

Le myome sous-muqueux du col affecte presque constamment la

forme d'un polype et arrive ainsi facilement à descendre dans le vagin, alors même qu'il aurait débuté à la partie supérieure de la paroi cervicale. Dans ce cas aussi le polype peut entraîner la muqueuse du col en vertu de son poids : il semble provenir alors du rebord libre de la lèvre du col.

Dans certains autres cas la base d'implantation est plus large. *Schrœder* a enlevé un gros polype cervical (fig. 131) qui était attaché par un pédicule fibreux à l'orifice interne du col utérin et avait soulevé la muqueuse du canal cervical dans toute son étendue, de façon à présenter une insertion en partie connexe avec le parenchyme utérin et en partie sous-muqueuse. Entre ces deux insertions il s'était développé, à la suite d'une déchirure de la muqueuse, une lacune, grâce à laquelle le polype semblait avoir deux pédicules : un pédicule mince, dur et fibreux et une insertion large et lâche. Il y a eu peut être des dispositions analogues dans certains cas où l'on avait cru soit à des pédicules doubles, soit à des adhérences secondaires.

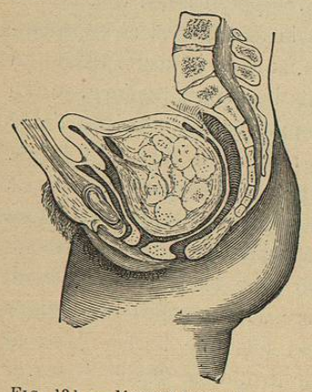

Fig. 131. — Myome cervical sous-muqueux.

Lorsque le polype fibreux du col atteint un volume considérable, il peut faire prolapsus et entraîner à sa suite la descente de la matrice; des phénomènes d'étranglement peuvent aussi survenir à l'intérieur du petit bassin.

Les myomes interstitiels du col peuvent acquérir des dimensions fort considérables. Ils amènent une tuméfaction régulière de l'une des lèvres du col; la muqueuse de la lèvre opposée entoure alors, sous la forme d'un rempli semilunaire, la lèvre hypertrophiée. Ces tumeurs peuvent prendre un développement tel que le corps de l'utérus ne constitue plus qu'un appendice mince, refoulé latéralement. Les figures 132 et 133 représentent l'une, en demi-grandeur, l'autre en grandeur naturelle, des myomes cervicaux provenant du musée d'anatomie pathologique d'Erlangen. Il est rare que les myomes du col se développent vers l'intérieur de la cavité péritonéale. Ils ne deviennent sous-séreux que dans le cas où ils ont comme point de départ la face postérieure de la partie supérieure du col.

Quand ils naissent plus bas, ou qu'ils dérivent de la paroi antérieure ou des parois latérales du col, ils se développent dans le tissu

conjonctif qui entoure le vagin, dont ils repoussent la muqueuse. On les sent alors sous la forme de tumeurs tubéreuses. Lorsque ces fibromes ont pris un volume considérable, on les trouve situés entre le vagin et le rectum, et remplissant toute l'excavation du petit bassin. Lorsqu'ils proviennent de la partie sous-vaginale du col, ils peuvent aussi se développer à l'intérieur du vagin. J'ai enlevé une pareille tumeur, grosse comme un demi-poing et qui faisait saillie à la fois dans le tissu cellulaire et dans le vagin.

Fig. 132. — Myome cervical. Grandeur naturelle.

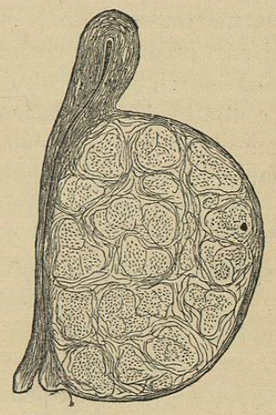

Fig. 133. — Myome cervical. Demie grandeur naturelle.

Les *symptômes* des tumeurs fibreuses de l'utérus présentent une diversité telle, suivant leur siège, que nous sommes obligés de considérer séparément les diverses variétés de ces tumeurs.

Les *myomes sous-séreux* n'exercent pas pour ainsi dire sur la matrice d'autre influence que n'importe quelle autre tumeur du petit bassin. Les petits fibromes sous-séreux ne déterminent aucun symptôme si on fait abstraction des déplacements qu'ils peuvent faire subir à une matrice ramollie. Lorsqu'ils deviennent plus grands, les myomes agissent comme toutes les autres tumeurs abdominales. Ils refoulent l'utérus en bas et vers le côté opposé à leur origine. Ces tumeurs peuvent cependant, lorsqu'elles acquièrent un volume considérable, attirer fortement l'utérus en haut. Les malades se plaignent alors d'une sensation de resserrement et de tiraillements dans le sacrum. La compression exercée sur la vessie et les tiraillements auxquels ce viscère est soumis, déterminent régulièrement du ténesme vésical; la compression exercée sur le col de la vessie, ou sur le canal de l'urèthre, peut aussi donner lieu à la rétention d'urine. Il peut survenir aussi des obstacles mécaniques à la défécation, surtout lorsque la tumeur se

trouve enclavée dans le cul-de-sac de Douglas. La compression exercée par la tumeur sur les fibres nerveuses se manifeste par des douleurs dans les membres inférieurs; la compression des veines détermine l'œdème. L'ascite peut survenir, soit consécutivement à cet œdème, soit à la suite de l'irritation exercée par la tumeur sur la séreuse péritonéale; l'ascite survient d'autant plus facilement que la tumeur est plus dure et plus mobile.

Cette irritation peut occasionner aussi des péritonites partielles ayant comme conséquence la soudure du fibrome avec les organes voisins. L'effet produit par ces adhérences varie d'après l'endroit où la tumeur est fixée: il peut en résulter un soulagement marqué; d'autres fois au contraire, les symptômes s'aggravent (lorsque, par exemple, le fibrome se trouve retenu dans le cul-de-sac de Douglas). Il peut même survenir des symptômes d'incarcération irréductible, lorsque la tumeur fixée au fond du cul-de-sac de Douglas, continue à se développer.

Les symptômes s'aggravent d'ordinaire pendant l'époque menstruelle, à la suite du gonflement de l'utérus et de son myome; il survient parfois brusquement de la rétention d'urine pendant la période cataméniale.

Les myomes sous-séreux peuvent finalement s'isoler complètement du terrain qui leur avait donné naissance: il n'existe plus alors aucune continuité directe entre le parenchyme de la tumeur et la substance utérine. Dans ces conditions le développement du corps fibreux s'arrête presque complètement, et la tumeur subit facilement des métamorphoses régressives.

Les *tumeurs fibro-kystiques* présentent une assez grande analogie avec les myomes sous-séreux. Cependant en raison de leur développement plus rapide et plus continu, et en raison du liquide qu'elles renferment à certains endroits, elles présentent des symptômes qui ont une ressemblance plus grande encore avec ceux des kystes de l'ovaire.

La présence des *myomes sous-muqueux* se trahit de bonne heure par la distension de l'utérus. Au fur et à mesure que ces tumeurs s'accroissent, la muqueuse utérine qui les recouvre se trouve distendue et produit des flueurs blanches et des hémorragies. Ces dernières proviennent uniquement de la muqueuse et surviennent alors même que les myomes sont pauvres en vaisseaux. Elles dérivent des larges veines, à parois minces, qui se prolongent dans l'épaisseur de la muqueuse. A en juger d'après certaines observations, la muqueuse utérine présenterait d'une manière constante, et alors même que toute hémorragie profuse ferait défaut, une végétation très active, et elle donnerait lieu à des pertes de sang, en tout point comparables à celles que l'on observe dans les cas d'endométrite fongueuse simple. Il arrive que l'hémorragie ne survient que pendant l'époque menstruelle; d'autres fois elle se montre durant les périodes intercalaires. Les hémorragies peuvent être fort abondantes et amener un degré extrême d'anémie. Dans certains cas la perte de sang est pour ainsi dire ininterrompue.

Les myomes sous-muqueux occasionnent facilement de la dysménorrhée; ces souffrances menstruelles atteignent assez rarement un degré très élevé. L'on observe parfois d'une manière continue des douleurs analogues à celles de l'accouchement, provoquées par la présence de la tumeur dans la cavité utérine.

La stérilité est la règle et il est rare que l'obstruction de la cavité utérine par la tumeur permette la conception.

Lorsque les myomes sous-muqueux atteignent un volume considérable, ils donnent lieu aux mêmes symptômes que les tumeurs sous-séreuses; le fait, que la tumeur abdominale est constituée dans le premier cas par l'utérus lui-même, n'amène pas de différence bien sensible entre ces deux espèces de tumeurs.

La forme de la matrice est notablement altérée. Comme sa cavité est distendue d'une façon à peu près régulière, et comme ses parois subissent une hypertrophie partout la même, elle prend sensiblement la forme d'une sphère. Les myomes sous-muqueux produisent généralement de très bonne heure l'effacement complet du col; alors même que l'orifice externe est encore complètement fermé, utérus et col ne forment déjà plus qu'une seule cavité (v. fig. 129). On a vu dans certains cas de petits myomes sous-muqueux amener le renversement de la matrice (v. p. 274, fig. 123).

A l'âge de retour les troubles que nous venons de décrire diminuent d'intensité et peuvent même disparaître complètement; cependant il arrive fréquemment que la menstruation se maintient jusqu'au delà de cinquante ans.

Les *myomes interstitiels* produisent des effets tantôt analogues à ceux des tumeurs sous-séreuses et d'autres fois semblables à ceux des fibromes sous-muqueux. Les petits myomes qui occupent la paroi antérieure de la matrice, amènent l'antéflexion de l'organe, et vice-versâ; devenu plus volumineux, un myome qui s'est développé, par exemple, dans l'épaisseur de la paroi antérieure de la matrice, peut entraîner la rétroflexion de l'organe. Plus ces tumeurs se développent vers l'intérieur de l'utérus, et plus tôt elles donnent lieu à des

hémorragies. La dysménorrhée devient surtout intense, lorsque des tumeurs nées à différents endroits de la matrice, déterminent à la fois l'allongement et la flexion de la cavité utérine. Elles entraînent aussi, en règle générale, la stérilité. Le déplacement, l'obstruction ou même l'oblitération complète des trompes de Fallope empêchent le sperme de venir en contact avec l'œuf. De tous les myomes utérins ce sont les interstitiels qui augmentent le plus rapidement de volume. Ils peuvent devenir énormes. Par leur volume et par leur poids, ils déterminent à la longue les troubles dont nous avons parlé plus haut. Lorsque les tumeurs interstitielles ont pénétré à l'intérieur de la cavité utérine, la matrice peut être régulièrement augmentée de volume. Il arrive plus souvent qu'elles fassent saillie à l'extérieur et lorsqu'elles sont multiples qu'elles donnent à l'utérus les formes les plus bizarres et à sa cavité les déviations les plus extraordinaires.

Les *myomes du col* ne donnent lieu que rarement à de fortes hémorragies; mais ils produisent presque constamment le catarrhe de la muqueuse cervicale. La dysménorrhée et la stérilité sont des symptômes fréquents et s'expliquent par l'obstruction du canal cervical par la tumeur. Lorsque les myomes du col prennent un développement considérable, ils peuvenr comprimer les différents organes du petit bassin et entraîner les désordres les plus graves.

Terminaisons. Dans l'immense majorité des cas les myomes finissent par rester stationnaires. Cet arrêt de développement peut s'observer de bonne heure surtout lorsqu'il s'agit de myomes sous-séreux. Il n'est pas rare de rencontrer à l'autopsie ou à l'exploration gynécologique de ces petits myomes sous-péritonéaux gros comme des noix qui avaient passé inaperçus jusque là. On les trouve aussi chez les femmes enceintes.

Même dans les cas où le myome continue à croître et provoque des symptômes alarmants, on voit le développement de la tumeur devenir de plus en plus lent et subir finalement un arrêt définitif. Il est vrai que les tumeurs fibreuses ne restent généralement stationnaires qu'après de longues années, vers l'établissement de la ménopause qui tarde parfois pendant longtemps. Il n'est pas rare non plus de les voir subir une sorte de retrait. Abstraction faite des tumeurs fibro-kystiques, il est rare que l'accroissement de ces tumeurs continue et menace finalement l'existence. Cette terminaison est au contraire fréquente dans les cas de kyste de l'ovaire.

D'après *Schrœder*, le périmètre des myomes augmenterait en moyenne de 10 centimètres par an. c'est-à-dire qu'un myome gros comme un poing devient, après une année, gros comme une tête

d'enfant. Cette augmentation est parfois plus lente, surtout vers la ménopause. Mais il n'est pas exact que les myomes cessent toujours de croître vers cette époque.

Les myomes peuvent aussi subir une espèce de *régression* et finir par disparaître complètement. Cela n'est pas douteux. Me plaçant sur le terrain de la pratique, je considère comme étant totalement disparus tous les myomes dont il est impossible de retrouver quelque trace à l'exploration bimanuelle. La science possède toute une série de cas de disparition complète ou presque complète de tumeurs fibreuses; le diagnostic peut avoir été douteux dans quelques uns de ces cas, mais l'exactitude de la grande majorité de ces observations me semble être hors de toute contestation.

Cette disparition a lieu le plus fréquemment pendant l'époque puerpérale. J'ai vu disparaître ainsi, dans deux cas, des myomes du volume de un à deux poings.

Si l'on se demande dans quelles conditions et sous l'inflnence de quels agents la résorption de ces tumeurs s'est produite, on ne trouve que des renseignements fort peu précis. La structure des myomes étant identique à celle de la substance normale de l'utérus et le parenchyme de cet organe subissant pendant la période puerpérale une résorption physiologique presque complète, on pourrait admettre *à priori* que les myomes doivent pouvoir se résorber avec le plus de facilité pendant la période des couches. L'expérience n'a confirmé ces prévisions que d'une manière assez incomplète : on ne connait qu'un fort petit nombre de myomes dont la résorption se soit produite pendant la période puerpérale. La ménopause semble exercer une influence plus manifeste; cependant un certain nombre de cas de résorption ont été observés chez de jeunes personnes. Les divers agents de la médication résolutive ont été employés sans beaucoup de succès. Il y a eu en effet intervention thérapeutique dans un assez grand nombre de cas de cette nature, mais il est douteux que les médicaments essayés aient été fort utiles.

Il est démontré aussi par un nombre suffisamment grand d'observations que des myomes même fort volumineux peuvent finir par disparaître après l'âge de retour. Il est toujours vrai néanmoins que cette terminaison heureuse est fort rare eu égard à la fréquence des fibromyomes et que nous n'avons aucun moyen thérapeutique sûr pour la provoquer.

D'autres fois les tumeurs fibreuses subissent une régression par condensation et rétraction de leur tissu. Ce mode de guérison qui est hors de toute contestation est bien plus fréquent.