Olshausen, qui a colligé 25 opérations semblables, cite quatre guérisons radicales depuis plus de sept ans. Si la malade touche au terme de sa grossesse, on fera d'abord l'opération de Porro pour extirper ensuite le col cancéreux par le vagin, Si le cancer est inopérable, suivant les cas : on fera l'accouchement par les voies normales, après avoir enlevé les masses cancéreuses, ou bien l'opération de Porro avec traitement extra-péritonéal du pédicule.

B. — CANCER DU CORPS DE L'UTÉRUS

Le carcinome du corps de l'utérus est infiniment plus rare que celui du col. Il est difficile de donner, au sujet de sa fréquence, des chiffres précis, attendu que les données des différents auteurs sont loin d'être concordantes, et que, d'autre part, on a maintes fois confondu le sarcome de l'utérus avec le carcinome. Sur 812 cas de cancer utérin observés par *Schræder*, il y en avait 27 (3,4 p. 100) du corps de l'organe; sur 848 cas, *Krukenberg* on a trouvé 57 (6,3 p. 100) du corps de l'utérus. La proportion signalée par *Fehling* est de 9 p. 100, celle de *Küstner* de 9,4 p. 100, celle de *Lochlein* de 8 p. 100. J'ai observé à la clinique de Wurzbourg 251 cancers du col, et 32 cancers du corps, soit 13 p. 100. Le cancer du corps de l'utérus est donc beaucoup plus fréquent qu'on l'a cru tout d'abord. D'après mes propres observations, le carcinome du corps de l'utérus serait beaucoup plus fréquent que le sarcome, qui ne s'observe que dans 1,9 p. 100 des cas.

Le carcinome du corps de la matrice apparaît bien plus souvent que celui du col, à un âge avancé; il survient presque exclusivement à l'époque de la ménopause, ou même beaucoup plus tard encore, à 60 et 70 ans. Voici quelques chiffres empruntés à ma statistique :

âge :	30-40	40-50	50 60	60-70
cancer de corps de l'utérus	2	3	15	6

Les malades avaient par conséquent en moyenne 54,5 ans.

Ce qui distingue encore, au point de vue étiologique, le cancer du corps de celui du col, c'est que la dégénérescence maligne du corps de la matrice est loin de respecter aussi souvent les nullipares, que le cancer du col.

D'après ma statistique, parmi 28 malades atteintes de cancer du corps, 6 = 21 p. 100 n'avaient point eu d'enfants; les autres avaient eu en moyenne 3,6 enfants. Le cancer du corps de l'utérus survient exactement de la même façon que l'adénome malin, d'où l'on peut conclure, avec assez de probabilité, que le premier provient du

second. Au surplus, il est certain que l'endométrite joue un rôle important dans la production du cancer du corps de l'utérus; les malades, atteintes de cette affection accusent souvent des ménorragies qui ont persisté jusqu'à 50 ans.

Anatomie pathologique. — Le cancer du corps de l'utérus débute constamment par la muqueuse, sous la forme d'une infiltration diffuse. Il est probable que ce cancer a son point de départ dans les glandes utérines ou tout au moins dans des végétations glandulaires de nouvelle formation; et de fait *Ruge*, *Veit*, *Breisky-Eppinger*, et tout récemment *Williams*, *Léopold* et moi-même avons constaté cette origine. L'épithélium des glandes peut proliférer au point de remplir la lumière des canalicules glandulaires (forme alvéolaire); d'autres fois ces canaux ne sont comblés qu'en partie (adéno-carcinome) (fig. 165). Mais il existe incontestablement des cas où l'affection provient directement de l'épithélium superficiel, qui envoie alors des prolongements dans la profondeur. Parfois la surface interne tout entière de l'utérus est recouverte d'épithélium stratifié (voir plus loin).

Quoi qu'il en soit, le carcinome du corps de l'uterus apparaît sous la forme d'un néoplasme polypeux, à large base d'insertion, et plus souvent encore sous la forme d'une infiltration diffuse de la muqueuse (v. fig. 164).

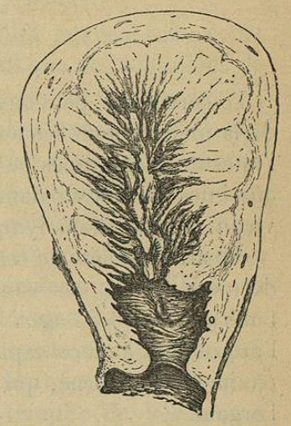

FIG. 164. — Carcinome de la muqueuse utérine (enlevé par voie abdominale par le Dr *Veit*).

Le processus envahit rapidement la muqueuse du corps de l'utérus et s'étend peu à peu vers le col, sans avoir toutefois de prédilection marquée pour cette région. La paroi utérine est bientôt détruite, soit par extension continue du néoplasme, soit par formation de nodosités métastatiques. Mais, le plus souvent, ce n'est pas la paroi utérine qui est détruite en profondeur; ce sont les masses cancéreuses, bourgeonnantes et villeuses, qui se désagrègent à mesure de leur formation. Telle est la raison pour laquelle le néoplasme demeure si longtemps limité à l'utérus (fig. 164). Peu à peu la séreuse est envahie et détruite par des nodosités métastatiques. Cet envahissement est précédé de la formation d'adhérences qui fixent le péritoine aux organes voisins, ou de pseudo-membranes qui délimitent et enveloppent le néoplasme. Malgré cela il survient parfois une péritonite aiguë par perforation, qui amène une terminaison funeste. Dans d'autres circonstances,

le péritoine se soude à l'intestin ou à la vessie, et le néoplasme envahit et perfore peu à peu ces viscères. Il peut même arriver que des pseudo-membranes délimitantes transforment le petit bassin tout entier, depuis la paroi pelvienne postérieure jusqu'à la symphyse, en une vaste cavité sacciforme, dans laquelle se trouve logé le tissu cancéreux décomposé, et complètement séparé de la cavité péritonéale. On peut trouver alors le corps de l'utérus tout entier détruit et remplacé par une cavité, renfermant des matières gangrénées.

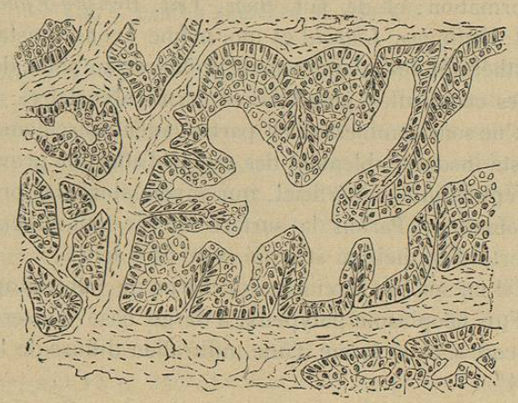

FIG. 165.

Le carcinome peut envahir, par propagation secondaire, outre le col de la matrice, tous les autres organes voisins : le péritoine, la vessie, l'intestin, les trompes et les ovaires. On observe assez fréquemment aussi des métastases dans d'autres organes et principalement dans le vagin, les ganglions lymphatiques et les ovaires.

Abstraction faite de ces différentes variétés, on a décrit dans ces derniers temps des cancers pavimenteux et cornés du corps de l'utérus *(Ichthyosis uteri* de *Zeller)* (1). On a vu la face interne de l'utérus tout entière tapissée par une épaisse couche d'épithélium pavimenteux, corné, qui envoyait des prolongements dans la paroi de l'organe.

Le *déciduome malin* (2), ou sarcome déciduo-cellulaire (*syncytioma malignum* ou *carcinoma syncytiale)*, décrit dans ces dernières années, constitue aussi une affection maligne d'origine épithéliale. Ce sont des tumeurs qui se développent à la suite d'une grossesse (souvent d'une mole hydatique) et qui proviennent de l'épithélium des villosités choriales (syncytium de *Langhans*). Elles sont molles, friables, formées de grosses cellules infiltrées et remplies de masses de protoplasme à nombreux noyaux et vacuoles. Ce sont des tumeurs de très-mauvaise nature, à métastases rapides et multiples.

(1) *Z. f. G. u. G.*, Bd. 11.
(2) Décrit d'abord par SANGER, GOTTSCHALK, SCHMORT et KÖTTNITZ.

La marche du cancer de l'utérus est d'ordinaire fort lente, et il peut s'écouler des années avant la terminaison fatale, alors même qu'au moment de l'observation, l'opération radicale ne soit déjà plus possible. *Schülein* (1) a pu pratiquer l'extirpation totale de l'utérus chez une malade qui avait un cancer du corps de l'organe depuis près de cinq ans. Aussi le pronostic opératoire, au point de vue d'une guérison radicale, est-il beaucoup plus favorable que celui du cancer du col.

Symptômes. — De même que dans le cancer du col, le premier symptôme que l'on observe d'ordinaire est l'*hémorragie*. Plus tard survient presque toujours un *écoulement*, parfois très abondant, tantôt aqueux, tantôt puriforme et fétide. Il arrive aussi que l'écoulement est constitué par un liquide analogue à du bouillon, et qui ne répand pas la moindre mauvaise odeur. Les hémorragies et l'écoulement peuvent aussi faire complètement défaut. Les sécrétions deviennent surtout repoussantes, lorsque des nodosités cancéreuses ramollies se désagrègent dans la cavité utérine et sont peu à peu expulsées par des contractions douloureuses de la matrice.

L'intensité des *douleurs* est fort variable. Elles peuvent faire complètement défaut; tout au moins, il ne survient que des sensations de malaise telles que toutes les tumeurs utérines peuvent en provoquer : douleurs sacrées, parfois douleurs fort vives dans l'une ou dans l'autre des extrémités inférieures. Quant aux paroxysmes douloureux, survenant à une heure déterminée de la journée, et que *Simpson* considérait comme pathognomoniques du cancer du corps de l'utérus, ils n'existent pas toujours, mais ils sont parfois tout-à-fait caractéristiques. Ce sont des contractions utérines, provoquées par le contenu anormal de la cavité de ce viscère. Elles sont surtout violentes lorsque l'utérus se met en devoir d'expulser ces matières. Elles étaient tout-à-fait typiques chez une fille de 55 ans, chez laquelle le col, qui était resté normal, était transformé en une grande cavité arrondie, remplie de végétations papillaires de nature cancéreuse, provenant du corps de la matrice.

Plus tard surviennent des douleurs de péritonite qui sont dues à l'envahissement du péritoine utérin par le néoplasme.

A l'exploration on trouve l'utérus régulièrement augmenté de volume, si le cancer est encore à son début; à une époque avancée de la maladie on trouve des proéminences bossuées qui font saillie sur les

(1) SCHÜLEIN. *Zeitschr. f. Geb. u. Gyn.*, Bd. XIV. p. 579.

parois de l'organe. Lorsque l'utérus est fixé aux organes voisins par des adhérences multiples, il peut devenir impossible de le délimiter avec précision. L'augmentation du volume de la matrice, habituellement modérée, peut cependant être considérable.

A l'exploration interne, on trouve d'ordinaire le col peu altéré ; d'autres fois il est perméable, ou tout au moins aisément dilatable, et l'on peut alors sentir les matières cancéreuses qui font saillie à l'intérieur de la cavité utérine et détacher des fragments du néoplasme. On trouve parfois, surtout chez les nullipares, le canal cervical transformé en une grande cavité, renfermant des substances cancéreuses provenant de l'utérus (1).

Le retentissement de l'altération cancéreuse sur l'état général n'a lieu souvent que fort tard. Au début de la maladie, la nutrition s'accomplit presque toujours régulièrement.

Diagnostic. — Il est souvent fort difficile de décider si le néoplasme de l'utérus est de mauvaise nature. Lorsque l'augmentation de volume de l'organe est régulière et que l'écoulement fétide fait défaut, on peut aisément confondre le cancer avec un myome ; cependant la tension sous laquelle se trouvent les parois de l'organe, grâce aux progrès rapides du néoplasme et qui rappelle l'hématométrie, devra de bonne heure fixer l'attention.

Il faudra encore songer à un néoplasme malin, lorsque l'utérus qui était régulièrement augmenté de volume dans le début présente des saillies bossuées et contracte des adhérences avec les organes voisins.

La marche de la maladie éveille également des soupçons : des *pertes de sang* surviennent des années après la cessation des règles ; elles sont précédées et suivies de *pertes fétides* et *l'utérus est augmenté de volume*. L'exploration avec la sonde permet de reconnaître des surfaces fendillées, désagrégées ; parfois elle pénètre à l'intérieur même des tissus envahis par le néoplasme.

Mais le diagnostic ne sera définitivement fixé que par l'examen microscopique de fragments du néoplasme. Il est vrai qu'un écoulement fétide est suspect au plus haut point : cependant le même symptôme peut se présenter lorsqu'il existe un myome en voie de décomposition. Même dans le cas où tous les symptômes plaideraient en faveur d'un néoplasme de mauvaise nature, il faut encore faire l'examen microscopique, car le sarcome de la muqueuse utérine peut offrir des signes tout à fait anologues.

(1) *Chez une de mes malades, le canal cervical était obstrué, bouché à 2 centimètres de profondeur, et l'utérus gros comme deux poings, était distendu par du pus (pyométrie). La malade souffrait de coliques utérines atroces.* *(N. d. T.)*

Pour faire cet examen, il n'est pas nécessaire d'attendre que des fragments de tissu soient expulsés spontanément. On introduira, à travers le col, jusque dans la cavité utérine, la cuiller tranchante de *Simon*, et on arrachera un fragment du néoplasme. Si l'on se sert d'une curette de petite dimension, — ce qui est plus simple et moins dangereux, — on pourra pratiquer cette petite opération sans avoir dilaté le canal cervical au préalable. Ce procédé de diagnostic est à conseiller vivement dans tous les cas où il survient des métrorragies rebelles chez des femmes déjà avancées en âge. En cas de doute, on dilatera le canal cervical pour faire le toucher intra-utérin.

Traitement. — Le diagnostic de carcinome du corps de l'utérus étant posé, il sera généralement indiqué de faire l'extirpation de la tumeur. Cette opération pouvant seule sauver la malade, on y aura recours toutes les fois qu'il n'est pas démontré par une exploration attentive que le carcinome a déjà envahi d'autres organes, dont l'ablation serait impossible.

C'est à l'hystérectomie vaginale qu'on aura recours. Cette opération est facilitée par la résistance du col qui est intact et rendue plus difficile par l'augmentation de volume du corps de l'utérus ; si l'hystérectomie vaginale est impossible, on pratiquera l'amputation supra-vaginale de l'utérus, tout comme s'il s'agissait de pratiquer une myomotomie. Mais cette opération est plus grave que l'hystérectomie vaginale, tant au point de vue des dangers immédiats que de la récidive.

Les dangers de l'amputation supra-vaginale résultent de ce qu'il faut entraîner à travers la cavité du péritoine le corps de l'utérus avec son contenu putride. Sur vingt-huit opérées, quatorze ont succombé à la clinique gynécologique de Berlin ; l'une de celles qui ont survécu a eu une récidive dans le moignon quatre ans après l'opération.

Si le col est envahi par le cancer, il n'y aura d'autre ressource que de recourir à l'opération de *Freund*.

Les récidives ne paraissent pas trop à craindre. Parmi celles que *Schræder* a opérées par le ventre, il y en a deux qui sont guéries, une depuis cinq ans et une autre depuis sept ans. Les résultats que j'ai obtenus sont favorables aussi, de même que ceux de *Kaltenbach*, *Loehlein*, etc.

Dans la statistique de *Krukenberg*, nous voyons que sur 57 cancers du corps, 30 purent encore être opérés par le vagin et 6 par laparatomie (63 p. 100 au lieu de 30 p. 100 de cas opérables pour le cancer du col). Parmi les malades, opérées par le vagin :

Sur	26	malades,	18	étaient	sans récidive	(69,2 p. 100)	après	1 an.
»	16	»	13	»	»	(81,2 p. 100)	»	2 ans.
»	13	»	9	»	»	(69,2 p. 100)	»	3 »
»	11	»	7	»	»	(63,6 p. 100)	»	4 »
»	6	»	4	»	»	(66,7 p. 100)	»	5 »

Parmi les malades opérées par laparotomie, plusieurs étaient sans récidive après 2 à 5 ans (1).

Chose curieuse, pour les cancers du corps nous n'avons plus observé de récidive locale après 6 mois (sauf dans un seul cas).

4. — ADÉNOME DE L'UTÉRUS.

Schroeder, Z. f. G. u. G. Bd. 1. — *Schatz*, A. f. G. Bd. XXII. — *Fürst*, Z. f. G. u. G. Bd. 14. — *C. Ruge*, Verh. d. II. Gyn. Congr. — *Williams*, l. c. — *Abel-Landau*, A. f. G. Bd. XXXIV. — *Lochlein*, Z. f. G. u. G. Bd. 17. — *Gebhard*, Z. f. G. u. G. Bd. 33. — *Knauss* et *Camerer*, l. c. Bd. 34. — *Krukenberg*, M. f. G. u. G. Bd. V. H. 2.

La muqueuse utérine peut devenir le point de départ de végétations, essentiellement constituées par du tissu glandulaire de nouvelle formation : ce sont des tumeurs auxquelles on ne saurait donner d'autre nom que celui d'*adénome*.

L'adénome de l'utérus peut affecter diverses formes.

1. L'*adénome diffus* se rattache intimement à certaines formes d'endométrite chronique que nous avons décrites plus haut; toutefois, les végétations de la muqueuse sont uniquement constituées, dans le cas d'adénome, par du tissu glandulaire. Les glandes de nouvelle formation ne subissent pas la transformation kystique, mais la lumière des canaux glandulaires est parfois nulle et d'autres fois fort rétrécie. Le tissu glandulaire s'accroit parfois avec une intensité telle, que l'on ne voit plus au microscope, dans les cas typiques, que des pelottes, entortillées l'une dans l'autre, de tubes glandulaires. Ces végétations sont déjà de mauvaise nature; et on peut leur donner le nom d'*adénome malin* (fig. 166). La forme des glandes n'est pas toujours conservée; bien souvent on ne trouve plus que des lignes juxtaposées d'épithélium

(1) *De mes douze malades, atteintes de cancer opérable du corps de l'utérus, il n'en est pas une seule qui ait succombé à l'hystérectomie, soit vaginale, soit abdomino-vaginale.*

Quant aux résultats éloignés de ces opérations, ils sont on ne peut plus encourageants.

Quatre de mes malades seulement sont mortes de récidive, l'une quatre mois, les trois autres une année après l'opération.

Une de mes opérées est morte des suites d'une chûte, quatre ans après avoir subi l'hystérectomie, et sans avoir présenté aucun symptôme de récidive.

Mes sept autres opérées sont encore en vie, et sauf pour l'une d'elles que je n'ai pas revue, je puis affirmer que toutes jouissent jusqu'ici d'une santé florissante. Elles ont été opérées, l'une il y a 8 1/2 ans, une autre il y a 5 ans, une autre encore il y a 4 ans, trois autres il y a plus de 2 ans, et la dernière il y a 1 1/2 an. (N. d. T.)

cylindrique. Il est possible, mais non démontré, que l'adénome de l'utérus se transforme en carcinome.

Ces végétations glandulaires peuvent pénétrer profondément dans le parenchyme musculaire de l'utérus et y former des cavités kystiques (*Loehlein*, *Landerer* et autres).

Cliniquement, l'adénome de l'utérus ressemble en tous points au carcinome; mais comme il en diffère jusqu'à la fin par sa structure nettement glandulaire, j'ai préféré en faire une entité morbide à part; on pourrait réserver le nom d'*adéno-carcinome* aux cancers à cellules cylindriques, provenant des glandes ou de l'épithélium superficiel de la muqueuse utérine.

L'adénome s'attaque d'ordinaire au corps, rarement au col de la matrice. Des polypes muqueux du col peuvent devenir (*Knauss*) adénomateux, ou même être d'emblée des tumeurs malignes (*Krukenberg*).

L'adénome du col est assez souvent compliqué de pyométrie.

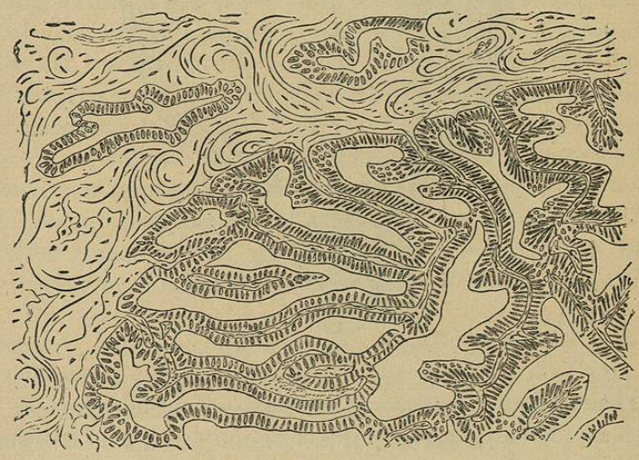

FIG. 166.

2. L'adénome peut affecter la forme de polypes, soit que les végétations nouvelles se détachent de la muqueuse sous la forme de polypes (*Winckel*), soit qu'il se forme des polypes longs, à surface lisse, digitiformes, constitués par des glandes distendues dans le sens de leur longueur. Dans d'autres cas cependant, le *polype adénomateux* est muni d'un pédicule ferme et fibreux, aux ramifications duquel s'attachent des glandes normales, ou transformées en kystes. Je viens d'observer un polype semblable, gros comme le poing, chez une femme âgée, qui

avait en même temps un gros myome calcifié de l'utérus (fig. 167).

Étiologie. — L'adénome de la muqueuse utérine survient d'ordinaire, bien que pas constamment, à un âge avancé, vers l'époque de la ménopause ou plus tard encore. Sa fréquence paraît être à peu près égale chez les nullipares et chez les femmes qui ont eu des enfants. L'adénome semble succéder parfois à des états irritatoires de la muqueuse utérine. C'est ainsi que les catarrhes chroniques et les avortements peuvent donner naissance à certaines formes encore peu caractérisées d'adénome, à celles notamment qui constituent la transition

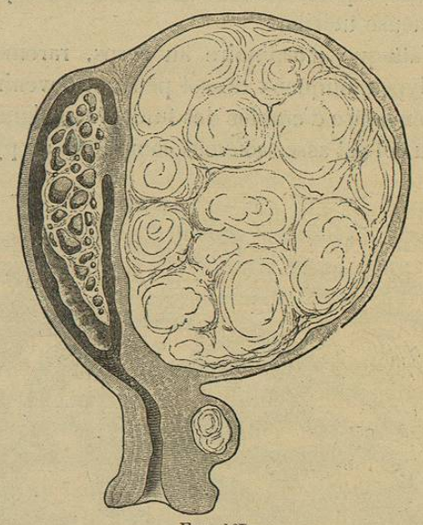

Fig. 167.

entre l'endométrite fongueuse et le néoplasme qui nous occupe. Quant à l'adénome diffus proprement dit, il ne se développe d'ordinaire que plusieurs années après le retour d'âge ; sa formation ressemble beaucoup à celle du cancer du corps de l'utérus, ce qui rend plus plausible encore l'opinion d'après laquelle le carcinome proviendrait d'ordinaire de l'adénome.

Les hémorragies constituent le seul *symptôme* constant de l'adénome : ce sont tantôt des ménorragies, d'autres fois elles se manifestent sous la forme de métrorragies très irrégulières, atypiques, pas fort abondantes, mais de très longue durée. Il se passe souvent des mois et même des années avant l'apparition de tout autre symptôme. L'écoulement, en particulier, peut faire défaut ou être très peu abondant ; dans certains cas cependant, surtout lorsque l'adénome est de mauvaise nature, il survient des pertes plus considérables. Il n'existe pas d'ordinaire de symptômes douloureux très marqués ; cependant, il peut survenir des manifestations de compression et de pesanteur dans le petit bassin, des sensations d'échappement vers le bas, des douleurs sacrées, et des phénomènes nerveux de nature variée. Ces derniers symptômes sont dûs, selon toute apparence, à l'anémie. Il ne se développe pas de cachexie spéciale ; bien au contraire, les malades, tout comme celles qui sont atteintes de myomes, présentent souvent, à côté de muqueuses anémiques, un pannicule adipeux des plus prononcés.

Diagnostic. — Il faudra songer à des végétations anormales de la muqueuse utérine, lorsqu'il survient des hémorragies utérines rebelles, que l'on ne peut expliquer autrement. Si les malades sont avancées en âge, si les pertes sanguines se sont développées peu à peu et sans cause appréciable, s'il n'existe pas d'écoulement abondant, il devient fort probable que l'on a affaire à un adénome de la muqueuse utérine. L'exploration ordinaire ne révèle d'autre symptôme bien marqué, qu'une certaine augmentation de volume, du ramollissement et quelque peu de sensibilité de l'utérus. Pour fixer le diagnostic, il est nécessaire d'examiner au microscope un fragment de la muqueuse utérine. Il n'est nullement nécessaire, pour faire cet examen, de rendre la cavité utérine accessible au doigt ; il suffit de porter dans la cavité de l'organe une cuiller tranchante de petit calibre et à manche très allongé, pour arracher un fragment de la muqueuse et le porter sous le microscope.

Pronostic. — Le pronostic n'est sans gravité que dans le seul cas où l'adénome est encore peu prononcé. Il est d'autant plus inquiétant, que le tissu glandulaire entre davantage dans la composition des végétations de la muqueuse, et que la malade est arrivée à un âge plus avancé. A la vérité, il suffit parfois alors encore d'un traitement rationnel, pour faire disparaître les symptômes pendant toute une série de mois ; peu à peu cependant les manifestations morbides réapparaissent et rendent nécessaire une seconde destruction des végétations adénomateuses, jusqu'à ce qu'enfin il se développe dans la cavité utérine un cancer glandulaire des mieux caractérisés. Toutefois, il arrive que cette terminaison fâcheuse ne se présente qu'après des années. La marche clinique de l'adénome ressemble si bien à celle du carcinome de la muqueuse utérine que *C. Ruge* a proposé de le ranger d'emblée parmi les carcinomes.

Les adénomes circonscrits qui affectent la forme de polypes ne don-

nent jamais lieu, paraît-il, à des conséquences fâcheuses. Toutefois l'observation de *Knauss* prouve que ces polypes peuvent être suspects.

Le *traitement* des polypes adénomateux est le même que celui des autres polypes.

L'adénome diffus proprement dit constitue une affection grave, qui justifie l'extirpation totale de l'utérus.

VI. — MALADIES DES TROMPES

Martin, Krankh. d. Eileiter, 1896. (Voir cet ouvrage, qui contient tous les détails bibliographiques.)

1. — ANOMALIES DE CONFORMATION

Les anomalies très accentuées des trompes ne s'observent que lorsque l'utérus présente des troubles de développement très graves : les trompes proviennent, du reste, tout comme l'utérus, des canaux de *Müller*. Dans ces derniers temps, *Kossmann* a attiré l'attention sur l'existence de *trompes surnuméraires* (fig. 168) : celles-ci sont tantôt ouvertes, tantôt fermées, elles peuvent présenter des franges, mais elles ne communiquent jamais avec le canal de l'oviducte principal.

On trouve exceptionnellement plusieurs ouvertures abdominales à l'oviducte ; elles siègent toujours dans le voisinage de l'endroit occupé à l'état ordinaire par le pavillon. Parfois, il ne s'agit que de simples fentes sans franges, qui se sont formées par la déhiscence d'une petite portion herniée de la muqueuse tubaire ; dans d'autres cas cependant,

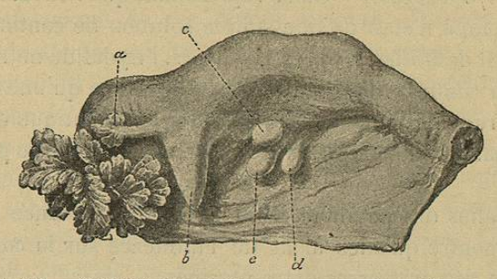

FIG. 168. — Oviducte, avec cinq trompes accessoires. (*Kossmann*)

on rencontre sur un même oviducte deux pavillons bien caractérisés et très nettement frangés. L'oviducte, après avoir rejoint le pavillon le

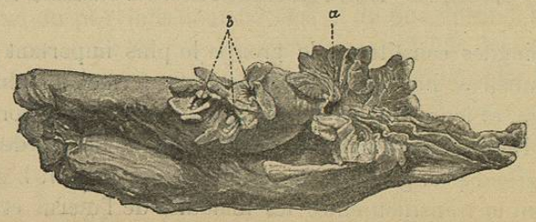

FIG. 169. — Trompe, avec trois ouvertures accessoires (*b*). *a* Orifice normal. (Clinique de Wurzbourg.)