Le diagnostic est à peine possible. L'importance pratique de l'ovarite tuberculeuse est bien moindre que celle de la péritonite et de la salpingite de même nature (1).

IV. — NÉOPLASMES DES OVAIRES

Les néoplasmes des ovaires constituent, tant en raison de leur gravité que de leur fréquence, un des groupes les plus importants

(1) *L'observation suivante de tuberculose des deux ovaires ne rentre pas dans le cadre tracé par* M. Hofmeier : *Félicie H..., jeune fille de 23 ans, de parents bien portants, a eu une sœur à laquelle j'ai enlevé un énorme rein tuberculeux et qui est morte, quelques mois après l'opération, de phtisie pulmonaire.*

La malade est très pâle, maigre ; elle a mauvais appétit et mange peu ; son pouls est petit et fréquent. Elle fait remonter à quatre ans l'origine de son dépérissement. Ses règles ont cessé il y a cinq mois environ. L'augmentation de volume du ventre a débuté il y a six ou sept mois, et elle a été fort rapide pendant les deux derniers mois. Les vomissements sont fréquents et ils remontent aussi à plusieurs mois.

A l'examen de la malade, je trouvai :

1° La muqueuse vulvaire d'une coloration rouge bleuâtre très accentuée ;

2° L'entrée du vagin aisément perméable à deux doigts ; le vagin large ;

3° Le col de l'utérus refoulé contre la symphyse pubienne par une tumeur, analogue à une tête de fœtus à terme, occupant l'excavation. Le col de l'utérus présentait un ramollissement manifeste ;

4° Le ventre ne présentait ni ligne brune, ni vergetures. A la palpation de l'abdomen, je découvris aisément deux volumineuses tumeurs : l'une, occupant l'hypogastre et la fosse iliaque droite, était fixe et continue avec la tumeur qui remplisssait le petit bassin ; l'autre, occupant le mésogastre, le flanc droit et l'hypochondre droit, jusqu'au foie, était mobile et ballotait de droite à gauche.

Les tumeurs n'étaient le siège d'aucun mouvement actif, spontané, et des auscultations répétées ne me firent pas découvrir de trace de bruit fœtal.

Les seins étaient peu volumineux, mais à la pression, il en sortit, de chaque côté, une abondante quantité de colostrum.

A l'exploration bi-manuelle, faite sous chloroforme, je constatai que l'utérus était petit, vide, refoulé derrière et un peu au-dessus de la symphyse pubienne.

Toute idée de grossesse étant ainsi définitivement exclue, je pratiquai la laparotomie le 29 mars 1898.

A l'incision du péritoine, il s'écoula une quantité modérée de liquide ascitique.

L'utérus, petit, était refoulé contre la symphyse et il existait une volumineuse tumeur de chaque ovaire : l'une, l'inférieure, avait son segment inférieur logé dans l'excavation ; l'autre, la supérieure et la plus volumineuse, était refoulée en haut et à droite vers le foie, et elle était libre dans le ventre.

Après avoir enlevé la tumeur supérieure (celle de l'ovaire droit) je parvins aisément à extraire la seconde tumeur hors du petit bassin, j'en liai le pédicule et je l'enlevai.

En faisant la toilette du ventre, je constatai que le péritoine pelvien, viscéral et pariétal, était parsemé par endroits de petites granulations d'un blanc grisâtre. Elles étaient surtout abondantes et confluentes sur le péritoine tapissant la paroi postérieure de l'excavation : à ce niveau s'était déclarée une légère hémorragie en nappe, due à des adhérences rompues entre le péritoine et la tumeur.

Cette légère perte de sang fut arrêtée par compression, je fermai le ventre.

Rentrée chez elle, la malade succomba trois mois après l'opération : elle était devenue d'une maigreur et d'une pâleur extrêmes, elle avait le corps couvert d'ecchymoses noires, et vers la fin de sa maladie, elle avait eu des vomissements de sang noir, et d'abondantes pertes de sang par l'anus.

Les deux tumeurs étaient formées d'une coque très mince, épaisse à peine d'un tiers de millimètre, recouvrant des matières caséeuses mélangées par places de matières purulentes. Il n'y avait, dans le contenu des tumeurs, ni matières sébacées, ni poils, ni dents, ni cartilages.

La pellicule d'enveloppe des tumeurs était criblée de granulations miliaires présentant la structure des granulations tuberculeuses (cellules géantes en grand nombre).

Les deux trompes étaient épaissies, parsemées de grosses nodosités, et fermées à leur orifice abdominal. A la coupe, il s'en échappa du pus mal lié, et elles présentaient, à leur intérieur, de nombreuses ulcérations.

La nature tuberculeuse de ces deux énormes tumeurs ovariques ne saurait être mise en doute. L'état des trompes, les granulations miliaires semées sur le péritoine, l'examen microscopique des granulations occupant la membrane d'enveloppe des tumeurs, le contenu caséeux et puriforme de ces dernières en sont des preuves suffisantes. (*N. d. T.*).

parmi les affections gynécologiques. Il n'est pour ainsi dire aucun organe qui présente une aussi grande tendance, que l'ovaire, à la formation de néoplasmes.

Si l'on tient compte de l'anatomie et de l'étiologie de ces tumeurs, on peut, à l'exemple de *Waldeyer*, *Stratz* et *Pfannenstiel*, les diviser en quatre groupes : A. Les tumeurs *par rétention*, B. les tumeurs *épithéliales*, C. les tumeurs *dermoïdes*, D. les tumeurs *desmoïdes*. Il existe, en outre, des tumeurs mixtes, résultant de la combinaison de deux ou trois de ces variétés.

A. — Tumeurs par rétention

Ce sont des tumeurs kystiques qui, au point de vue étiologique, appartiennent plutôt aux affections inflammatoires, et que leur conformation fait ranger parmi les néoplasmes, mais de nature absolument différente de celle des kystes ovariques proprement dits. Tandis qu'il faut considérer le kyste comme une néoformation d'origine glandulaire (adénome), avec formation secondaire de kystes aux dépens de tubes glandulaires, l'hydropisie du follicule est le produit d'une rétention kystique et peut être mise sur le même rang que l'hydropisie tubaire, l'hématométrie, etc. Ces affections proviennent de ce que les voies de sortie sont oblitérées ; dans l'hydropisie du follicule de *Graaf* la rupture physiologique ne s'est pas faite et le kyste continue à grossir. *Rokitansky* (1) a mis hors de doute que le follicule lui-même pouvait se transformer en kyste. Il a dans un cas, trouvé un œuf dans chacun des kystes qui ne dépassaient pas le volume d'une fève. D'après les recherches de *Nagel*, il faudrait considérer comme des follicules normaux tous les kystes, même assez volumineux, qui renferment des ovules normaux ; l'hydropisie du follicule serait constituée par l'accumulation de liquide à l'intérieur du follicule, après la destruction de l'ovule et de l'épithélium qui tapisse la surface interne du follicule.

L'*hydrops follicularis* consiste en une accumulation de liquide, plus forte qu'à l'ordinaire, dans l'intérieur du follicule. Il s'en suit tout naturellement que d'après l'âge des individus, cette accumulation doit être plus ou moins considérable pour pouvoir être considérée comme une hydropisie. Chez le nouveau-né, il ne s'est pas encore épanché de liquide dans le follicule ; par conséquent si on en trouvait, on aurait affaire à un cas d'hydropisie folliculaire. Les follicules hydropiques du nouveau-né se trouvent plus près du centre de l'ovaire. Chez les

(1) *Woch. d. Zeitschr. d. Gesellsch. d. Wien. Aerzte*, 1855.

adultes, les kystes par rétention n'atteignent que par exception un volume considérable (très rarement le volume d'une tête d'enfant). Il peut n'y en avoir qu'un seul; mais parfois le travail pathologique atteint un grand nombre de follicules, et transforme tout l'ovaire en une tumeur assez volumineuse, qui présente à la coupe un aspect cloisonné et multiloculaire *(Waldeyer)*. Ces kystes ont une paroi lisse, sans cloisons proéminentes, et leur contenu est un liquide séreux, clair et transparent.

C'est aux difficultés que rencontre la rupture du follicule qu'il faut attribuer les kystes folliculaires. Lorsqu'un follicule est parvenu à sa maturité physiologique, il arrive exceptionnellement que la rupture ne peut avoir lieu, le follicule ne s'étant pas rapproché assez de la surface libre de l'ovaire, mais plutôt du bord inférieur de l'organe vers l'intervalle des feuillets du ligament large. La rupture peut aussi être empêchée, parce que des cicatrices d'origine inflammatoire recouvrent la surface de l'ovaire. Bien souvent sans doute, le follicule se détruit alors, mais parfois la sécrétion continue à se faire dans son intérieur et provoque la formation d'un kyste. On ne peut démontrer que rarement la réalité de ces faits. La dégénérescence kystique si fréquente des ovaires sur lesquels se sont déposés des produits inflammatoires, restes d'anciennes péritonites, corrobore également cette manière de voir.

Dans d'autres cas, comme le prouvent les autopsies de nouveau-nés, il s'agit moins d'une résistance à la rupture, que d'une hypersécrétion hâtive survenant insensiblement. Comme l'accumulation se fait très lentement, le follicule ne crève pas, même à l'époque de la puberté; la pression menstruelle brusque fait défaut ou elle est insuffisante.

Du reste, ainsi que *Rokitansky* (1) l'a démontré, un follicule rompu, en d'autres termes un *corpus luteum*, peut donner naissance à un kyste, probablement parce qu'après la rupture du follicule et la formation du *corpus luteum*, le centre de celui-ci s'est développé en kyste. *Schrœder* a vu des kystes de la grosseur d'un œuf de pigeon produits par des corps jaunes. D'après les recherches et les théories de *Nagel*, tous les kystes volumineux, uniloculaires de l'ovaire se développeraient grâce à ce mécanisme; tandis que *Bulius* admet que les kystes uniloculaires proviennent des follicules. *Eug. Frœnkel* (A. f. G. Bd. 48) a décrit en détail les kystes des corps jaunes. Il considère comme caractéristiques : le plissement de la couche interne, qui est parfois décollée par places; la coloration de cette membrane, qui est d'un rouge jaunâtre et la consistance sirupeuse du contenu. La membrane interne présente

(1) *Lehrb.* 3 Aufl., p. 48.

un réseau capillaire abondant. Ces kystes paraissent être liés à des désordres inflammatoires autour des ovaires.

B. — Tumeurs épithéliales

Dans le véritable *kyste de l'ovaire*, il s'agit de tumeurs de nature très différente, dont on ne se rend bien compte qu'après en avoir étudié la genèse.

D'après *Waldeyer*, le kyste de l'ovaire est une tumeur d'origine épithéliale, qui emprunte ses éléments constitutifs au véritable épithélium superficiel, à l'épithélium glandulaire. La tumeur se développe aux dépens du parenchyme propre de l'organe, c'est-à-dire de sa partie glandulaire. (L'ovaire se compose de deux parties, un stroma conjonctif et un parenchyme glandulaire. Ce dernier reconnait pour origine l'épithélium de la muqueuse qui recouvre l'ovaire. Cet épithélium a poussé des bourgeons dans l'intérieur du stroma conjonctif et y a formé ainsi des tubes glandulaires. Ces tubes dits de *Pflüger* se divisent et s'étranglent, et donnent ainsi naissance aux follicules de *de Graaf* et aux ovules, par différenciation de l'épithélium). Ce ne sont pourtant pas les follicules mûrs qui se transforment en kystes, ce sont les éléments primordiaux des follicules, c'est-à-dire les tubes de *Pflüger*. Comme à l'état normal la transformation, par étranglement, des tubes de *Pflüger* en follicules, paraît être déjà terminée à une période fort peu avancée de l'enfance (chez le nouveau-né, on trouve encore des tubes glandulaires), il faut bien admettre ou qu'une nouvelle formation de tubes glandulaires peut encore se faire à un âge plus avancé, ou qu'il peut rester dans l'ovaire un certain nombre de tubes glandulaires qui n'ont point subi leur évolution propre.

Au double point de vue de leur configuration et de leur importance pratique, ces tumeurs épithéliales peuvent se diviser en : 1° *Adénomes kystiques pseudo-mucineux;* 2° *Adénomes kystiques séreux;* 3° *Adénocarcinomes.*

Étiologie. — Nous ne savons pas grand'chose sur l'étiologie des tumeurs ovariques. La production d'ovules est la fonction caractéristique de l'ovaire : l'ovule se développe et se modifie. Cette double tendance à la métamorphose et au développement continu existe aussi dans les tumeurs d'origine ovarique. Mais des néoplasmes ovariques peuvent se présenter avant la puberté et après la cessation des fonctions des ovaires. *Doran* a observé une tumeur ovarique chez un enfant de 7 mois; *Winckel* a trouvé un kyste chez un nouveau-né. *Schrœder* a opéré, pour kyste ovarique, une enfant de 5 ans et une

arrière-grand-mère de 80 ans. Et *Küstner* a enlevé un sarcome de l'ovaire à une enfant âgée de moins de 2 ans.

On a cru pendant longtemps, avec *Waldeyer*, que les kystes de l'ovaire se forment aux dépens des tubes glandulaires de *Pflüger*. *Schrœder* a fait remarquer que le kyste de l'ovaire est congénital, non pas uniquement dans ce sens qu'il provient de la persistance de tubes fœtaux qui en se développant vont lui donner naissance ; mais qu'on trouve assez souvent déjà chez le nouveau-né de petits kystes *congénitaux* pouvant atteindre la grosseur d'un pois et qui pendant les années d'enfance restent petits pour ne grandir que plus tard. De fait, on rencontre si souvent chez les nouveau-nés des kystes à contenu colloïde, qu'on pourrait peut-être mettre sur le compte de ceux-ci tous les cas de kystes de l'ovaire. Mais pour être exacte, cette interprétation devrait reposer sur l'examen microscopique de ces petites tumeurs kystiques. Or cet examen a précisément prouvé le contraire : à savoir que c'étaient des follicules distendus, et non pas de véritables néoplasmes.

Nagel rejette absolument l'hypothèse d'après laquelle des tubes glandulaires pourraient encore se former après la vie embryonnaire. Quant aux bourgeons épithéliaux qu'on trouve souvent dans le parenchyme ovarique, il les rattache à des inflammations chroniques, ayant pour effet d'emprisonner des nids d'épithélium superficiel de l'ovaire qui donneraient à leur tour naissance à des kystes. Telle serait, d'après lui, l'étiologie vraie des tumeurs épithéliales de l'ovaire.

Mes recherches personnelles, consignées dans le travail de *Steffeck*, me portent à croire que *les kystes ovariques proviennent de l'épithélium des follicules*, dérivé de l'épithélium germinatif, tout comme les tubes de *Pflüger*. Jamais on n'a trouvé de tubes glandulaires dans des ovaires qui n'avaient pas subi de dégénérescence kystique. Ce ne sont pas ces tubes glandulaires qui donnent naissance à des kystes; ce sont les kystes qui refoulent ces tubes glandulaires dans le stroma ovarique.

Il est démontré par *Steffeck*, *V. Müller* et d'autres que l'adénocarcinome, provient de l'épithélium des follicules.

Voyons maintenant les diverses variétés de tumeurs engendrées de cette manière.

1. *Adénome kystique pseudo-mucineux*, (kystoma proliferum glandulare). C'est la plus fréquente des tumeurs kystiques de l'ovaire.

Le kyste proliferum glandulare donne lieu à une production très abondante de petites glandes dans la paroi du kyste. Les tubes glandulaires de nouvelle formation se transforment en kystes de la manière

suivante : leurs orifices, qui s'abouchaient dans la cavité du kyste principal, s'obstruent et se ferment, tandis qu'à leur extrémité opposée, qui se termine en cul-de-sac, ils se dilatent et se distendent. Des parois de ces nouveaux kystes naissent d'autres tubes glandulaires, qui deviennent des kystes par le mécanisme que nous venons de décrire. Les parois du kyste peuvent donc devenir le siége d'une production énorme de tubes glandulaires et de kystes. Ceux-ci s'ouvrent insensiblement dans la poche principale et se confondent avec elle. On peut ainsi rencontrer les formes les plus variées de kystes.

A une époque ultérieure, les petits kystes se fusionnent d'ordinaire, par *rupture de leurs parois*, avec un ou plusieurs kystes principaux.

Cette rupture peut se faire à l'intérieur de la tumeur et intéresser la cloison qui sépare deux petits kystes, ou bien la paroi peut se rompre à la périphérie. Dans le premier cas, la cloison revient sur elle-même et le contenu des deux poches se fusionne. A partir de ce moment les deux poches kystiques se trouvent sous la même pression, l'ouverture de communication devient de plus en plus considérable et finalement le kyste plus petit n'apparaît plus que comme une bosselure faisant saillie sur la poche principale ; les cloisons primitives ne sont plus représentées que par des saillies qui proéminent à l'intérieur du kyste. Les kystes se confondent ainsi peu à peu en un seul, jusqu'à ce que la tumeur ne soit plus qu'une seule poche, un kyste uniloculaire. D'après *Waldeyer*, les kystes uniloculaires seraient toujours formés aux dépens de plusieurs poches, de telle sorte qu'à l'état primordial ces tumeurs sont multiloculaires, et uniloculaires seulement à la fin de leur évolution.

Non moins fréquente est la rupture de la paroi kystique périphérique. La pression intense sous laquelle se trouvent les sécrétions de certains kystes fait bomber de plus en plus la paroi externe jusqu'à ce que celle-ci crève. Le contenu du kyste s'épanche alors dans la cavité abdominale, et le kyste s'affaisse. De nouveaux kystes se forment à l'intérieur de la poche vidée; ils écartent les parois lacérées de l'ancien kyste, dont il ne reste plus finalement que des ligaments et des cordons cicatriciels tendus à la surface de la tumeur nouvelle.

L'aspect macroscopique de ces néoplasmes est si variable qu'on ne saurait le définir dans une seule et même description. Je me contenterai donc de décrire la forme la plus ordinaire. On pourra ramener facilement les formes exceptionnelles au type primitif, grâce aux explications données plus haut.

Les kystes pseudo-mucineux de l'ovaire varient beaucoup de volume. Parfois ils sont aussi grands que la capacité de l'abdomen le permet.

Pour ma part, j'en ai enlevé qui pesaient jusqu'à 41 kilogr. Ils peuvent atteindre un seul ou les deux ovaires. Ils constituent des poches à plusieurs loges, et ils sont réunis à l'utérus par un pédicule. Ce dernier contient le ligament de l'ovaire, l'oviducte fortement étiré dont le pavillon est parfois intimement accollé au néoplasme, et enfin les deux feuillets du ligament large et le tissu conjonctif qui les sépare. Le pédicule est tantôt long et mince, tantôt gros et court. A l'endroit où le pédicule s'unit à la tumeur on trouve encore souvent, même dans des cas très avancés, du parenchyme ovarien normal. La tumeur toute entière est revêtue d'une enveloppe commune. Celle-ci recouvre un ou plusieurs kystes et presque toujours un kyste principal, à la périphérie duquel on en trouve une masse d'autres plus petits.

Comme le kyste est originairement une tumeur glandulaire, on peut rencontrer des cas dans lesquels manque tout travail important de formation kystique, et où on ne rencontre pas de liquide à l'intérieur de la tumeur. Il arrive, mais rarement, que des végétations papillaires se développent à l'intérieur des kystes pseudo-mucineux.

L'épithélium de ces kystes est simple, élevé, étroit, à germe basal, à contenu vitreux. Cet épithélium sécrète le liquide caractéristique.

Le contenu des kystes est visqueux, parfois très fluide, d'autres fois d'une consistance de gélatine si forte que le liquide ne s'écoule pas à l'ouverture de la tumeur. Sa couleur varie beaucoup : elle est blanche, jaune, verte, brune, depuis la teinte la plus faible jusqu'à la coloration la plus foncée.

Son poids spécifique est de 1010 à 1030. Il ne contient pas de substance fibrinogène, se coagulant spontanément. La substance caractéristique de ce liquide kystique est, d'après *Pfannenstiel*, la *pseudo-mucine*, composé analogue à la mucine, se présentant sous la forme d'une matière transparente, claire, surtout dans les petits kystes. Dans les kystes volumineux, il s'y ajoute des détritus cellulaires, des substances albuminoïdes, etc. D'après *Pfannenstiel*, il y aurait trois sortes de pseudo-mucine.

Les *pseudo-myxomes* méritent une mention à part. Ce sont des kystes dont le contenu est épais comme de la gelée et dont les parois, très minces et très friables, se rompent facilement pendant et même avant l'opération. On trouve alors le ventre rempli de masses colloïdes, qui ont la propriété d'irriter le péritoine, de s'y implanter et d'y faire pousser de nouvelles tumeurs identiques. L'état général est peu affecté, alors même que la cavité abdominale est remplie de ces masses kystiques. Celles-ci se laissent difficilement enlever en totalité ; mais elles paraissent subir un mouvement de retrait, une fois que la tumeur

principale a été enlevée. Il est vrai que des récidives sont possibles, même après de longues années. C'est ainsi que *Pfannenstiel* a fait sur une même malade trois opérations en 14 années de temps. Moi même j'ai en traitement une malade à laquelle j'ai enlevé un volumineux pseudo-myxome de l'ovaire gauche il y a 4 ans; il y a deux ans, j'ai enlevé à cette opérée une tumeur analogue colossale de l'ovaire droit et une récidive, grosse comme une tête de fœtus, du pédicule gauche. Elle est âgée maintenant de 64 ans : elle a de l'ascite et le ventre renferme un grand nombre de petites tumeurs, sans qu'il existe des symptômes bien marqués de cachexie.

A la variété des kystes glandulaires appartiennent les kystes *en forme de grappes de raisins*. Ces tumeurs sont rares. On trouve alors une grande quantité de vésicules plus ou moins volumineuses attachées à un pédicule unique. Des kystes de cette espèce ont été observés et décrits par *Olshausen* (1), qui les a comparés à de grandes moles hydatiques, *Baumgarten* (2) et *Cohn* (3). J'ai aussi observé deux cas semblables, et dans le dernier, comme aussi dans le second cas opéré par *Olshausen*, il est survenu une récidive de mauvaise nature.

2. *Adénome kystique séreux* (kystoma proliferum papillare). Le contenu de cette tumeur est séreux, non colloïde. La paroi interne du kyste est tapissée de cellules cylindriques étroites et élevées, pourvues de cils vibratiles (kystes à cils vibratiles). Ces tumeurs ont ceci de particulier qu'à leur surface elles sont tapissées — mais pas toujours — de saillies papillaires (fig. 175).

Des bourgeons vascularisés de tissu conjonctif refoulent l'épithélium vers l'intérieur du kyste et produisent ainsi de petites végétations papilliformes. Tantôt la surface interne du kyste est recouverte de granulations extrêmement fines, tantôt la cavité de la poche toute entière est comblée d'excroissances papillaires serrées les unes con-

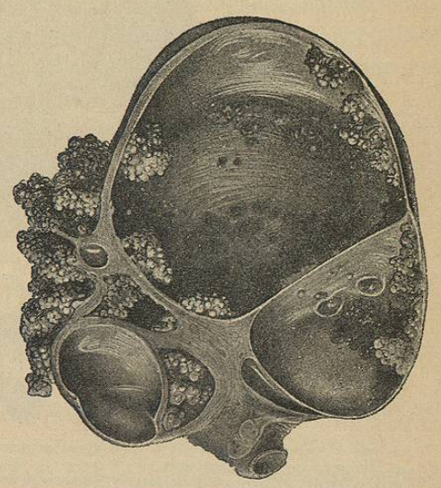

FIG. 175. — Adénome kystique séreux (papillaire.) (D'après CULLEN).

(1) *Centr. f. G.*, 1884 nº 43.
(2) *Virchow's Arch.* Bd. 97. 1884.
(3) *Zeitschr. f. Geb. u. Gyn.* Bd. XII. H. 1.

tre les autres. On y trouve d'ordinaire de nombreux corpuscules de psammomes. D'après *Pfannenstiel*, ce sont les végétations épithéliales qui attirent les papilles conjonctives à l'intérieur du kyste. D'après lui, la prolifération conjonctive ne serait donc que secondaire. Bientôt la paroi du kyste crève et les végétations sont projetées à l'extérieur, grâce à la pression de kystes nouveaux qui se forment au fond de la poche primitive. La surface d'implantation de ces végétations, qui était d'abord concave et correspondait à la paroi interne du kyste, prend bientôt la forme convexe, au point que les excroissances semblent s'être développées à la surface externe de la tumeur.

Dans des cas très rares, les végétations papillaires se produisent d'emblée à la surface externe, ovarique, (fig. 176), du kyste primordial.

Dès que ces masses papillaires ont fait éclater la paroi du kyste, elles deviennent malignes tout en restant bénignes dans le sens anatomique du mot. Cette malignité se manifeste par l'infection du péritoine qui se recouvre bientôt à son tour d'excroissances papillaires.

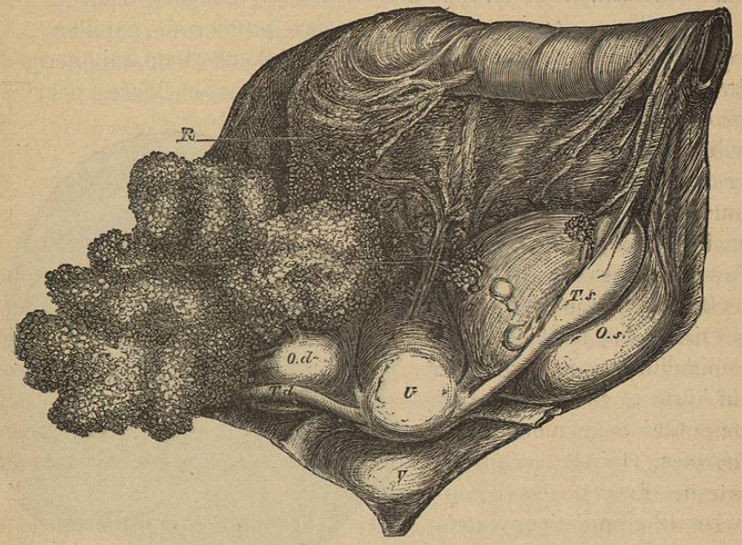

Fig. 176. — Papillome de l'ovaire droit avec commencement de végétation à l'ovaire gauche et propagation au péritoine. *V* Vessie. *U* Utérus. *Od*, *Td* Ovaire et trompe droits. *Os*, *Ts* Ovaire et trompe gauches. *R* Rectum (d'après une autopsie).

et par la formation de liquide ascitique à l'intérieur de la cavité abdominale. De récentes observations ont prouvé qu'après l'ablation de la tumeur principale, ces métastases ou implantations péritonéales peuvent rétrocéder et disparaître (*Flaischlen*, *Z. f. G. u. G.* Bd. 18). Néanmoins ces tumeurs papillaires, à épithélium vibratile, sont plus graves et plus dangereuses que les kystes pseudo-mucineux : d'abord, il est de fait que la moitié de ces tumeurs papillaires sont des cancers véritables ; elles infectent le péritoine ; elles sont souvent, ou deviennent bilatérales et elles sont fréquemment intra-ligamentaires.

Ces kystes papillaires n'acquièrent pas d'ordinaire un grand volume, parce que les papilles ne tardent pas à percer la paroi du kyste; ils s'observent souvent de deux côtés à la fois, présentent de fortes adhérences ou se développent entre les feuillets du ligament large. Le mode de développement des kystes papillaires a été surtout étudié et tiré au clair par *Marchand*, *Coblenz*, *Fischel*, *Flaischlen*, *Velits*, *Frommel*, etc.

3° *Carcinome de l'ovaire.* Les tumeurs épithéliales malignes de l'ovaire sont beaucoup plus rares que les kystiques. On peut dire que sur cinq ou six tumeurs de l'ovaire, une est de mauvaise nature. Les cancers de l'ovaire sont des cancers glandulaires, provenant de l'épithélium superficiel ou de l'épithélium folliculaire.

Le cancer primitif de l'ovaire se présente sous deux formes ;

1° Comme infiltration diffuse du stroma, transformant toute la glande en une masse cancéreuse recouverte par le péritoine et conservant à peu près la forme de l'ovaire sain. L'ovaire ainsi dégénéré peut atteindre le volume d'une tête d'adulte. D'autres fois des nodosités cancéreuses se développent au milieu de tissus sains et transforment la glande en une tumeur bosselée ;

2° La seconde forme prend son point de départ à la surface de l'ovaire et offre l'aspect de végétations papillaires, fortement dichotomisées en chou-fleur.

Ces cancers primitifs de l'ovaire sont beaucoup plus rares que les tumeurs mixtes, en partie kystiques, en partie cancéreuses. *Pfannenstiel* estime qu'il s'agit alors de deux affections différentes, associées et concomitantes ; mais on admet d'ordinaire que les parties cancéreuses de ces tumeurs proviennent de la dégénérescence de tumeurs primitivement bénignes.

Dans les tumeurs malignes de l'ovaire, l'épithélium est à plusieurs couches, il est polymorphe et remplit la lumière des canaux glandulaires. Parfois le tissu conjonctif est partout infiltré de traînées épithéliales.

Au microscope, la ressemblance avec le cancer du corps de l'utérus est frappante.

Le cancer de l'ovaire est souvent bilatéral. Il peut se montrer déjà

avant la puberté, et il provoque de bonne heure de l'irritation péritonéale, des adhérences et de l'ascite. La tumeur augmente rapidement de volume, elle produit de bonne heure des métastases péritonéales qui peuvent devenir très-volumineuses. Plusieurs fois j'ai vu de ces métastases, grosses comme le poing, qui occupaient la paroi abdominale au niveau de l'ombilic. On a vu aussi des métastases passer par les trompes jusque dans l'utérus. Mais on peut se demander s'il ne s'agit pas là du développement simultané de tumeurs en deux endroits différents.

C. — Tumeurs dermoïdes et tératomes

L'origine des tumeurs dermoïdes de l'ovaire n'est pas encore bien établie.

On a d'abord admis que les organes génitaux se forment, chez l'embryon, aux dépens du cordon axile de *His*, qui provient, au moins en partie, du feuillet supérieur, notamment du feuillet corné. Les parties du feuillet externe, qui n'auraient pas été absorbées par la formation de l'ovaire, pourraient donner lieu par conséquent, à des productions analogues à celles du tégument cutané; et comme d'autre part le feuillet moyen prend part également à la formation du bourgeon ovarique du cordon axile, on pourrait rencontrer aussi dans les kystes dermoïdes du tissu adipeux, osseux, dentaire, etc.

Les recherches de *Flaischlen* sur une très petite tumeur de l'ovaire observée en même temps qu'un kyste glandulaire, rendent très probable que l'épithélium pavimenteux de la tumeur dermoïde et ses appendices dérivent des cellules glandulaires des tubes de *Pflüger*.

Des recherches plus récentes de *Wimls* et de *Pfannenstiel*, il résulte que les kystes dermoïdes seraient des tumeurs parthénogénétiques, provenant de l'ovule lui-même. *Pflannenstiel* a noté la coïncidence fréquente des kystes pseudo-mucineux et dermoïdes : il admet qne sous l'influence d'une irritation déterminée, l'épithélium folliculaire donnerait lieu au kyste pseudo-mucineux, et l'ovule aux tumeurs dermoïdes. Il appelle « ovulogènes » les tumeurs dermoïdes et les tératomes.

Les *kystes dermoïdes* sont le plus souvent petits; ils atteignent parfois le volume d'une orange mais peuvent pourtant devenir gros comme la tête d'un adulte et plus encore.

Leur surface interne est tapissée pas une membrane absolument semblable au tégument externe. On trouve à la paroi interne de ces kystes, une surface, tantôt lisse, tantôt soulevée par quelques inégalités ou même par de véritables protubérances. Cette surface a tout à fait la même structure que l'épiderme. On y découvre d'épaisses lamelles cornées d'épithélium pavimenteux; les cellules d'abord cornées, puis aplaties et enfin sphériques se suivent absolument de la même manière que dans l'épiderme normal, jusqu'au réseau de *Malpighi*. Sous l'épiderme, on découvre un tissu conjonctif analogue à celui du derme, mais qui ne présente pas toujours des papilles ni en tout cas des papilles aussi régulièrement disposées que celles du tégument externe. Mais on observe constamment sous ce derme une couche de tissu graisseux, correspondant au pannicule adipeux sous-dermique. En dehors de cette couche se trouve la coque conjonctive externe du kyste.

La ressemblance devient plus frappante encore par la présence de poils qui sortent de bulbes pileux bien évidents. De ces bulbes pileux, et parfois aussi de la surface libre de la peau, partent des glandes sébacées énormes. On a trouvé dans quelques cas des glandes sudoripares.

Ces glandes sébacées et sudoripares peuvent être le point de départ, comme le montre la tumeur intéressante examinée par *Friedlander*, de productions kystiques secondaires. Les glandes sébacées donnent lieu à des kystes, par l'accumulation de cellules cornées; les glandes sudoripares produisent des kystes à revêtement de cellules vibratiles et qui contiennent un liquide séro-muqueux. Ces néoplasmes font bomber vers l'intérieur la paroi du kyste dermoïde.

Les poils sont généralement fort longs, de couleur variable. Ils sont souvent détachés, agglutinés par du sébum et roulés en boules.

Le kyste renferme un caséum graisseux, analogue à du gruau, composé de cellules épithéliales et de sébum provenant des glandes sébacées. Cette graisse est liquide à la température du corps. Elle se soli-

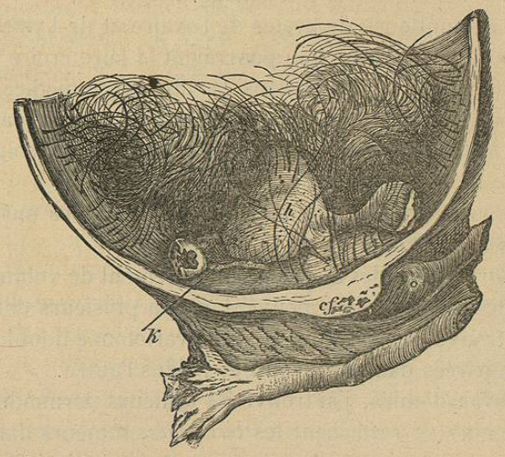

Fig. 177. — Kyste dermoïde contenant des poils et des dents. Une dent cariée est greffée sur un os véritable (*k*). *o* Ovaire. *cf* Corps fibreux de l'ovaire. *h* Tumeur à surface épidermique avec des poils, des glandes sébacées et une couche adipeuse sous-cutanée très développée.