Il est assez difficile de diagnostiquer avec certitude les kystes ovariques bilatéraux volumineux, attendu qu'on ne parvient pas alors à sentir les pédicules des deux côtés. Si l'utérus, sans être fixé par des adhérences, est serré de part et d'autre par la tumeur, on pourra présumer qu'il s'agit d'un kyste bilatéral. L'exploration externe expose à de grandes erreurs. La tumeur paraît simple et unique et pourtant, derrière elle, peut se trouver l'autre ovaire dégénéré. D'autre part, le kyste peut s'être développé en plusieurs lobes si bien séparés qu'on croit se trouver en présence de deux tumeurs indépendantes l'une de l'autre.

Le kyste est-il uniloculaire ou est-il constitué par l'agrégation de plusieurs poches? Cette question est moins importante. Dans le premier cas, la tumeur constituée par la rétention de liquide dans un follicule de *Graaf* n'est pas aussi grosse et ne détermine pas de symptômes généraux aussi marqués que lorsqu'il s'agit d'un kyste proprement dit. De plus elle est régulièrement arrondie, un peu ovale et la fluctuation traverse distinctement toute l'épaisseur du néoplasme. Ce dernier caractère peut aussi se présenter dans les kystes multiloculaires à cloisonnements minces, mais alors la tumeur n'a pas une forme aussi régulièrement arrondie. Les grands kystes ne présentent que rarement une seule loge, mais arrivés à un degré avancé de développement, les petits kystes accessoires peuvent passer absolument inaperçus vis-à-vis de la poche principale.

Le plus souvent, il sera impossible de différencier d'une manière certaine le *kyste dermoïde* du kyste ordinaire. Se trouve-t-on en présence d'une tumeur ovarique de taille modérée, arrondie, très tendue et à parois épaisses, il faudra penser à une tumeur dermoïde et le diagnostic deviendra plus probable encore si le néoplasme a contracté des adhérences intimes avec les organes voisins. J'ai diagnostiqué deux fois des kystes dermoïdes, parce que je pouvais sentir distinctement les os qu'il contenait, et que je pouvais exclure la possibilité d'un lithopédion.

Lorsque, pour faire l'ovariotomie, on a ouvert le ventre et que l'on aperçoit une capsule blanche, rénitente, dure et comme lardacée, telle enfin qu'en présente si souvent le kyste dermoïde, il est probable que l'on a affaire à une tumeur de ce genre, mais la chose n'est pas certaine, attendu qu'exceptionnellement le kyste glandulaire peut offrir le même aspect.

Lorsque le diagnostic de la tumeur ovarique n'est pas encore certain après la mise en œuvre de tous ces moyens d'exploration, et que l'on subordonne l'opération au diagnostic, on peut parfois décider la question par l'examen du contenu du kyste (1).

(1) Voir Garrigue *Amer. J. of Obst.* 1882, vol. XV, p. 1, etc.

Le contenu sera fourni par la ponction du kyste (*ponction exploratrice*). On peut la faire de différentes manières. Ce qu'il y a de plus simple, c'est de plonger dans la tumeur l'aiguille d'une bonne seringue de Pravaz et d'aspirer le liquide. Cependant la quantité ainsi obtenue est trop minime pour permettre une analyse détaillée, de sorte que l'on fait mieux de ponctionner le kyste au moyen d'un trocart.

Plus le trocart est fin, moins l'opération est dangereuse; mais il arrive très souvent alors que la ponction ne donne rien, les masses colloïdes épaisses ne pouvant passer à travers le tube mince. Cet inconvénient n'est pas même corrigé par l'adjonction d'un aspirateur.

Lorsqu'on a ponctionné à l'aide d'un trocart de fort calibre, il n'est pas rare de voir le kyste suppurer. Il faut donc, avec le plus grand soin, éviter l'introduction de substances infectieuses et d'air; la ponction devient alors inoffensive, car l'ouverture faite à la parois du kyste, alors même qu'elle resterait béante et qu'elle ne formerait pas d'adhérences avec la paroi abdominale, ne saurait provoquer de dangers sérieux.

Mais l'éventualité d'une inflammation purutente du kyste comporte un pronostic si désavantageux au point de vue de l'ovariotomie, que je ne fais la ponction que dans des cas très rares, lorsque j'attends de l'examen du liquide des résultats particulièrement importants, ou bien qu'il me semble désirable de faire l'exploration bi-manuelle après l'évacuation du kyste.

Bien que l'examen chimique et microscopique du liquide fournisse en général des résultats assez importants, il ne faut point s'attendre à ce qu'il donne dans tous les cas des renseignements décisifs par rapport à l'origine des tumeurs. Ni la présence de la paralbumine (1), ni l'existence des cellules considérées comme caractéristiques par *Drysdale* (2), ne déterminent, avec certitude, qu'il s'agit d'un kyste de l'ovaire.

En général cependant, les différents liquides que nous considérons ici, indiquent des états pathologiques distincts.

Les liquides provenant d'un kyste ovarique présentent, en général, un aspect caractéristique. Un liquide sirupeux, colloïde, à coloration foncée et à densité considérable (1018-1024), ne se présente guère que dans les kystes de l'ovaire. L'analyse chimique démontre qu'il s'y trouve une très forte quantité d'albumine, de la paralbumine et de la métalbumine, substances que l'on peut démontrer par les réactions de *Waldeyer* (3).

(1) Westphalen, *Archiv. f. Gyn.* Bd. 8, p. 72; Schetelig, *e. l.*, p. 152.
(2) *Trans. of the Am. Med. Assoc.* 1873.
(3) *Arch. f. Gyn.* Bd. I, p. 268; voir Hammarsten, *Centr. f. Gyn.*, 1882, p. 516 et Gönner, *Zeitschr. f. Geb. u. Gyn.* Bd. X, p. 103.

Au microscope, on trouve dans le dépôt, d'ordinaire très abondant (peu abondant dans l'hydropisie folliculaire), des cellules d'épithélium cylindrique, les unes bien conservées, les autres en dégénérescence colloïde ou graisseuse.

Le *liquide de l'ascite* n'a qu'une densité faible (environ 1010-1015) et il contient moins d'albumine. Chose importante, il s'y forme, après 10 à 15 minutes d'exposition à l'air, un coagulum gélatineux de fibrine. Le liquide ascitique possède donc la propriété de se coaguler spontanément, — caractère que ne présente que très rarement le liquide des kystes, et qui paraît ne devoir se présenter que lorsque des épanchements notables de sang se sont produits au sein de la poche kystique. On ne trouve pas, paraît-il, de paralbumine, ni de métalbumine dans le liquide ascitique. Au microscope, on y découvre des corpuscules lymphatiques, mais pas d'épithélium cylindrique.

Dans l'*hydronéphrose*, on trouve les principes constituants de l'urine, lesquels peuvent d'ailleurs manquer dans les cas très anciens. C'est ainsi que *Schetelig* (1) n'a trouvé, dans une hydronéphrose, ni urée, ni créatine, mais de l'albumine du sérum, de la mucine en petite quantité et une grande masse de paralbumine. J'ai ponctionné moi-même un kyste de l'ovaire tordu sur son pédicule, et *Hilger* a pu démontrer dans le liquide retiré la présence de quantités notable d'urée (de 0,05 à 0,1 p 1.00) et l'absence de mucine.

Les *kystes à échinocoques* fournissent un liquide à densité très faible où il n'y a que des traces d'albumine. A l'examen chimique, on y trouve de la glucose, de l'inosite, et au microscope des *scolex* ou du moins des crochets ; parfois même des débris caractéristiques de la membrane vésiculaire.

Les *fibro-cystomes* donnent un liquide jaune (densité = 1020) qui, exposé à l'air, se coagule aussi comme le sang ; cependant cette propriété n'appartient pas à tous les fibro-cystomes.

Les *kystes du ligament large* donnent un liquide extrêmement clair et limpide (densité = 1004 — 1099). Sauf la paralbumine, on n'y trouve habituellement pas d'albumine, et, au microscope, on y découvre tout au plus quelques cellules épithéliales.

Incision exploratrice. — Lorsque le diagnostic reste incertain et que les symptômes réclament instamment l'ovariotomie, on fait bien de commencer l'opération comme s'il s'agissait d'une incision exploratrice.

Après avoir préparé tout ce qu'il faut pour la grande opération, on fait à l'abdomen une longue incision. Généralement alors, on peut

(1) *Arch. f. Gyn.* Bd. I, p. 416.

établir le diagnostic avec certitude. Si l'on s'aperçoit que la tumeur ne peut être enlevée, on referme le ventre et la femme ne court pas beaucoup plus de dangers qu'après une paracentèse. Si, au contraire, la tumeur est opérable, on procède aussitôt à l'ovariotomie.

Il ne faut pas commencer une extirpation qu'on n'est pas sûr de pouvoir mener à bonne fin et, avant d'attaquer la tumeur, il faut s'être assuré qu'elle peut être enlevée entièrement.

Il est encore intéressant, au point de vue du diagnostic, de pouvoir reconnaître la rupture, la torsion et la dégénérescence maligne du kyste.

La *rupture* des kystes de petites dimensions ne donnant lieu à aucun symptôme particulier n'a aucune importance diagnostique. Lorsqu'après rupture d'un kyste volumineux, il se déclare des sympômes de *shock*, on pensera en général à la *torsion du pédicule*, les manifestations étant les mêmes dans les deux cas. Un accroissement subit du volume de la tumeur, accompagné de douleurs violentes et de symptômes de péritonite, fera penser plutôt à la torsion. Presque tous les cas de péritonite brusque et généralisée doivent être rapportés à cet accident. Quelquefois on peut sentir le pédicule gros et dur, lorsqu'on attire l'utérus en bas.

On songera à la *dégénérescence maligne* de la tumeur, lorsqu'une quantité abondante de liquide ascitique commence à se déverser dans le ventre. C'est ce qui arrive surtout lorsque, le kyste étant rompu, des végétations papillaires se mettent à végéter, infectent le péritoine ou subissent la dégénérescence cancéreuse.

On peut parfois reconnaître dans le cul-de-sac de *Douglas* ces masses papillaires — elles se laissent déprimer d'une manière toute particulière et crépitent sous le doigt comme de la neige. Lorsqu'un kyste subit la dégénérescence cancéreuse, l'état général de la malade s'aggrave d'ordinaire rapidemement : elle maigrit, elle s'épuise, il survient de l'œdème des extrémités ; la tumeur, dont la croissance avait été lente jusque là, augmente alors rapidement de volume.

Le liquide ascitique fourni par la ponction, lorsque le péritoine est envahi par la dégénérescence cancroïde, donne souvent des renseignements décisifs : on trouve alors au microscope des cristaux de cholestérine et des cellules caractéristiques détachées du néoplasme malin.

Pronostic. — Bien que souvent les petites poches kystiques n'arrivent pas à un développement complet, il n'en est pas moins certain que

le kyste de l'ovaire, assez volumineux pour nécessiter l'intervention de l'art, s'accroît d'une manière continue et met la vie en danger de la façon décrite plus haut.

Le kyste de l'ovaire dégénère très fréquemment en carcinome et doit être considéré pour cette raison comme une affection des plus dangereuses, laquelle entraîne la mort par elle-même. La rapidité de la marche de la maladie varie pourtant beaucoup.

Des 600 tumeurs ovariques que j'ai extirpées, 100 étaient malignes : *Léopold* a observé 26 tumeurs malignes sur 116 laparotomies. Comme nous l'avons vu, les kystes papillaires sont toujours de mauvaise nature ; les kystes glandulaires peuvent aussi subir la dégénérescence cancéreuse ou sarcomateuse.

Traitement. — Nous ne pouvons rien dire de la *prophylaxie*, car l'étiologie du kyste nous est totalement inconnue.

Les gros kystes ovariques ne se laissent supprimer ni arrêter dans leur développement par aucun traitement médical, ou diététique.

Les médicaments qui méritent le moins de confiance sont les résolutifs, tels que l'iode, le brôme, le mercure et leurs préparations. Il n'est nullement prouvé que ces substances exercent quelqu'action sur la tumeur : aussi faut-il se garder de miner la constitution par de fortes doses de ces médicaments. Ni les drastiques, ni les diurétiques, ni les diaphorétiques ne peuvent arrêter la végétation du néoplasme et quant aux deux premiers ils sont formellement contr'indiqués, comme pouvant troubler les digestions.

Un régime diététique bien entendu n'est pourtant pas sans importance, attendu que le développement plus ou moins rapide de la tumeur dépend beaucoup de l'état de la patiente.

Lorsque des tumeurs, encore contenues dans l'excavation, donnent lieu à des symptômes très douloureux de compression, on pourra refouler le néoplasme dans le grand bassin.

De ce que tous nos efforts restent stériles et de ce que nous sommes impuissants à arrêter, ou à faire rétrograder le développement de la tumeur, il ne résulte qu'une chose : l'importance de l'opération radicale, de l'ovariotomie, dont nous allons nous occuper maintenant.

Ovariotomie. — L'ovariotomie, c'est-à-dire l'extirpation d'un ovaire dégénéré en tumeur, n'a rien de commun avec l'enlèvement des ovaires sains, opération que l'on a faite depuis longtemps chez les animaux en vue de l'engraissement, et occasionnellement chez la femme. On dit que les rois de Lydie se faisaient servir dans leurs harems par des eunuques femelles et on rapporte que *Gygès* faisait châtrer ses concubines, pour les conserver belles plus longtemps. Dans

ces derniers temps on a raconté qu'un porcher hongrois avait châtré sa fille pour arrêter son dévergondage sexuel, de la même manière qu'il avait coutume de châtrer les truies de son troupeau.

Depuis la fin du XVIe siècle, on avait mis en avant l'idée d'extirper les ovaires malades par la laparotomie, mais ce ne fut qu'en décembre 1809 que *Ephraim Mc. Dowel* fit pour la première fois une ovariotomie rationelle et de propos délibéré, sur la personne de dame *Crawford*. Le succès fut complet et l'opérée ne mourut qu'en 1841, à l'âge de 79 ans. *Mc. Dowell* fit treize ovariotomies et eut huit succès.

On ne peut contester à *Mc. Dowell* la gloire d'avoir le premier entrepris l'ovariotomie dans le but de guérir radicalement un kyste ovarique, bien qu'on puisse relever dans la littérature médicale quelques cas isolés où cette opération a été accidentellement pratiquée.

C'est ainsi que *Kirkland*, dans un ouvrage paru à Londres en 1786, rapporte, qu'ayant fait une ponction pour une ascite, l'ouverture abdominale faite par l'instrument ne se ferma point et donna passage à une portion de kyste sur laquelle l'opérateur exerça des tractions pour l'amener à l'extérieur ; la femme guérit. *Laumonier*, de Rouen, ne peut être considéré comme l'inventeur de l'ovariotomie, car l'opération qu'il fit en 1776, avait pour but d'ouvrir un abcès pelvien chez une accouchée, opération au cours de laquelle il semble avoir coupé ou enlevé l'ovaire sain et l'extrémité abdominale de la trompe.

Mc. Dowell ne trouva que petit à petit des imitateurs dans les pays éloignés. — La crainte qu'on avait de léser le péritoine était enracinée si profondément dans les esprits que même des chirurgiens hardis comme *Dieffenbach*, considéraient l'opération comme une entreprise hasardeuse, non justifiée par la saine raison.

L'exemple de *Mc. Dowell* fut suivi d'abord en Amérique, en 1822, par *Nathan Smith*, puis par *Atlee, Peaslee, Sims, Storer*, etc. ; en Angleterre et en Écosse, par *Lizars*, en 1825, *Granville*, en 1827 ; puis plus spécialement par *Clay, Baker-Brown, Spencer Wells, Th. Keith, Tyler Smith* et autres. En Allemagne, *Chrysmar* (1819), d'*Isny* (*Wurtenberg*), le premier, fit l'ovariotomie. Sur 3 cas, il sauva une femme. Après lui vinrent *Quittenbaum, Dieffenbach, Bühring, Langenbeck, Martin, Stilling, Nussbaum, Billroth, Spiegelberg, Veit*, etc. En France, l'ovariotomie ne prit réellement date, sauf quelques cas isolés, qu'en 1862, quand *Kœberlé* commença à opérer et que *Nélaton* se fut décidé à passer en Angleterre pour apprendre, *de visu*, à faire l'opération. *Péan* a fait souvent l'ovariotomie et avec beaucoup de succès.

L'ovariotomie est entrée dans une ère nouvelle, tant au point de vue du succès que de l'évolution rapide et heureuse de la plaie, à partir du moment où on lui a appliqué les principes du pansement de *Lister*.

A la méthode de *Lister* a succédé la méthode aseptique, qui est maintenant partout en usage.

Le nombre immense d'ovariotomies pratiquées avec succès a fait que cette opération est aujourd'hui une conquête inaliénable de la chirurgie. Exécutée d'après de justes indications et d'après une technique corrigée par l'expérience, cette opération qui sera toujours une des entreprises les plus redoutables de la chirurgie, guérit souvent radicalement un mal jusque là incurable. Elle comporte un pronostic pour le moins aussi favorable que la plupart des grandes opérations chirurgicales.

Ici, de même qu'au chapitre de la myomotomie, je rappelle que les *indications* de l'ovariotomie dépendent naturellement des résultats que donne l'opération.

Autrefois, lorsque le nombre des insuccès dépassait celui des guérisons, on n'osait songer à l'opération que lorsque la vie était absolument en danger. Aujourd'hui que la mortalité s'est abaissée à 2 ou 3 p. 100 et que de longues séries non interrompues de guérisons se succèdent, on peut songer plus tôt à l'opération. Si l'on considère que dans les cas simples, non compliqués, des kystes d'un volume modéré, la mortalité est extrêmement faible, on arrive à croire parfaitement justifiée l'extirpation de toute tumeur ovarique de nature kystique. C'est ce que nous prouverons plus loin. Les chances de l'opération sont extrêmement favorables, lorsque la tumeur est petite et qu'il n'y a pas d'autres complications. L'expérience nous apprend que les tumeurs ovariques qui ont atteint le volume d'une tête d'enfant se développent toujours au-delà, à d'infimes exceptions près, et tombent donc plus tard nécessairement dans le domaine de la chirurgie ; on donnera donc à la malade l'occasion de se faire opérer dans les circonstances les plus favorables possibles.

On n'observe qu'à titre exceptionnel l'arrêt de croissance ou la diminution de volume de la tumeur ovarique, et seulement lorsque la torsion du pédicule comprime les vaisseaux nourriciers du néoplasme. Comme la torsion du pédicule peut entraîner tout aussi bien la mort de la patiente que la régression de la tumeur, il ne faut pas compter sur elle. De plus, comme les chances de guérison diminuent avec le temps, à cause du développement ultérieur de la tumeur, de la production d'adhérences, des troubles apportés à la respiration et à la circulation, de la dégénérescence graisseuse du cœur, de la perte des forces, etc., il est rationnel et indiqué d'opérer le plus tôt possible.

C'est à peine s'il y a des *contre-indications* à l'ovariotomie. Il ne faut renoncer à opérer que dans les cas très rares où d'autres maladies

concomitantes mettent la vie en danger dans un délai facile à prévoir, et où l'on ne peut pas espérer que l'opération rendra plus supportables les derniers mois ou les dernières semaines que la malade a à vivre. Quant aux autres contre-indications, la proposition suivante les annihile toutes : plus le pronostic de l'opération est mauvais du chef des complications alléguées, et plus il devient certain que l'ovariotomie est la seule planche de salut. Il convient donc de la pratiquer même dans les circonstances les plus désavantageuses.

L'âge et le manque de forces ne contre-indiquent pas une ovariotomie simple ; lorsque la tumeur est très volumineuse, les chances de mort par épuisement, du chef de l'accroissement continu de la tumeur ou à la suite d'une ponction évacuatrice, sont encore plus nombreuses que celles que fait courir l'ovariotomie.

Les adhérences de la tumeur avec les organes voisins (sauf celles avec les organes du petit bassin), n'ont guère d'importance ; au contraire, leur présence, — il n'est pas rare de pouvoir s'en assurer, lorsque les tumeurs sont enflammées, — ne peut être qu'une raison de hâter l'opération, attendu que les adhérences anciennes sont bien plus difficiles à détacher que les récentes. Cependant, le danger est toujours plus grand lorsque le néoplasme a contracté des adhérences solides dans le petit bassin ou bien lorsqu'il s'est développé en grande partie au-dessous de la séreuse. En pareille occurrence, il est parfois à conseiller de ne procéder à une opération dont les chances sont si mauvaises, que, lorsqu'à la suite d'une longue observation, on s'est assuré de l'accroissement incessant du kyste. Cependant, il est absolument contre-indiqué d'attendre jusqu'à ce que la patiente ait perdu ses forces, parce que l'opération est d'autant mieux supportée que celles-ci sont mieux conservées.

La péritonite contre-indique d'autant moins l'ovariotomie qu'elle reconnaît presque toujours la tumeur pour cause. Il est donc indiqué d'éliminer au plus tôt par l'opération la cause de l'inflammation péritonéale. *L'inflammation et la suppuration de la paroi interne du kyste* entraînent des suites si dangereuses pour la vie de la patiente, qu'il s'en dégage l'indication pressante d'enlever la cause, c'est-à-dire le kyste suppuré. Cette opération est évidemment beaucoup plus grave ; néanmoins l'expérience a prouvé qu'on peut encore obtenir une guérison radicale, quand la suppuration a envahi le kyste, même chez des patientes presque mourantes.

Keith (1) n'a perdu que deux femmes sur 14 qu'il a opérées en de semblables circonstances.

(1) *Lancet*, 1877, 10 mars.

D'autres manifestations morbides aiguës et spécialement celles qui suivent la torsion du pédicule ne peuvent inspirer au chirurgien d'autre résolution que celle de se hâter davantage.

La *grossesse* doit être considérée comme une indication pressante à l'opération. Les chances de l'opération ne seront pas plus désavantageuses pour la mère, tandis qu'il peut se produire du chef de la grossesse même, des accidents non moins sérieux pour la vie de la femme et celle du fœtus. Ces accidents sont : l'avortement, la torsion du pédicule avec inflammation de la tumeur et péritonite, la rupture du kyste, la dyspnée par refoulement du diaphragme, etc. L'intérêt de la mère exige donc que l'opération soit faite pendant les premiers mois. L'existence de l'enfant n'est guère plus menacée que si on se bornait à attendre (1). Si on est appelé aux derniers mois de la grossesse, on fera bien d'attendre jusqu'après l'accouchement ; car la statistique nous apprend que l'ovariotomie, faite pendant les derniers mois, est souvent suivie de fausse-couche. On s'abstiendra encore d'intervenir pendant la grossesse, si le kyste est intra-ligamentaire, fixé par des adhérences, etc.

L'ovariotomie est surtout contre-indiquée, lorsque la tumeur est de nature maligne et qu'elle ne peut plus être extirpée totalement. Aussitôt donc que l'examen objectif a démontré que le péritoine est envahi par la dégénérescence, il faut renoncer à l'intervention chirurgicale.

Et tout premier lieu, il faut exécuter l'opération de manière à ce que des substances infectieuses ne puissent pénétrer dans la cavité abdominale. On ne saurait attacher trop d'importance à la propreté de la chambre, des linges, des éponges, des instruments et des mains de l'opérateur et des aides.

Pour décrire l'opération, je dirai d'abord la méthode que j'ai adoptée pour les ovariotomies simples ; j'y ajouterai les procédés d'autres auteurs et les modifications qu'ils y ont introduites ainsi que la conduite à suivre dans les cas plus difficiles.

La malade est rendue aseptique par des bains et des lotions désinfectantes ; l'intestin vidé quelques jours avant l'opération, par l'administration de purgatifs, est ensuite mis au repos et dépouillé de gaz par de fortes doses de sous-nitrate de bismuth.

La patiente couchée sur une table étroite, est chloroformée profondément et lavée encore une fois au savon, à l'alcool et avec une solution de sublimé. La cavité abdominale est alors ouverte : le bistouri divise rapidement la peau et le pannicule adipeux, depuis le bord supérieur de la symphyse jusque près de l'ombilic. L'aponévrose des muscles droits apparaît et elle est incisée sur la ligne blanche.

(1) Olshausen, *l. c.* a réuni 82 opérations semblables, dont 8 seulement ont été suivies de mort. Schroeder en a pratiqué 16, toutes avec succès. Moi même j'ai enlevé, chez une femme enceinte, une tumeur ovarique suppurée, avec péritonite par suite de torsion du pédicule : le succès à été complet, pour la mère et l'enfant. Schroeder et Thornton ont enlevé, pendant la grossesse, et avec succès, des tumeurs dermoïdes bilatérales.

Chez les nullipares, il n'est pas toujours facile de trouver l'interstice qui sépare les deux muscles, surtout en bas où ils sont très rapprochés l'un de l'autre. — L'aponévrose une fois divisée, on tombe sur le tissu adipeux, facile à déchirer et situé immédiatement au-dessus du péritoine. Si la graisse est abondante, on l'enlève avec des ciseaux de manière à découvrir la séreuse. On soulève un pli de celle-ci au moyen de deux pinces, on y fait une boutonnière et on agrandit l'ouverture en haut et en bas en conduisant le couteau sur le doigt. On évitera sûrement la vessie, si on regarde le péritoine à contre-jour et si on ne l'incise que dans la zone translucide. Dans la plaie béante apparaît alors la paroi blanchâtre de la tumeur. On en diminue le volume en vidant une ou plusieurs poches kystiques. Je ne me sers plus, pour cette opération, d'un trocart ; je me contente d'inciser la tumeur avec le bistouri. Une pince de *Nélaton* est fixée sur une des lèvres de l'ouverture faite au kyste, et celui-ci est maintnu au contact des bords de la plaie abdominale en partie par des tractions exercées sur la pince et en partie par les mains des aides. On empêchera le liquide de pénétrer dans le péritoine, ou dans la plaie, surtout si ce liquide est épais, colloïde. Dès que le kyste a notablement diminué de volume, il se laisse attirer ou exprimer au dehors à travers la plaie et il n'est plus retenu à l'intérieur que par son pédicule.

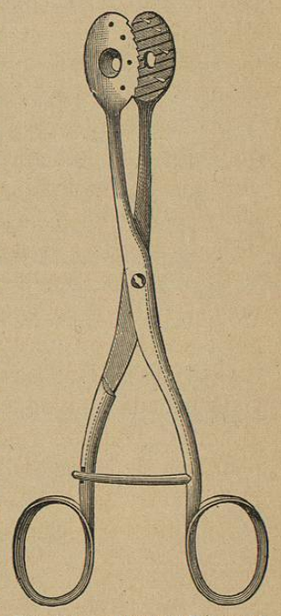

Fig. 181. — Pince de Nélaton, destinée à saisir les parois du kyste.

Alors, j'introduis dans la cavité abdominale un linge fin stérilisé (ou bien une large éponge neuve) et je l'étends de manière à ce qu'elle recouvre l'intestin et l'empêche de sortir.

Ensuite, je déploie le pédicule et s'il n'est pas trop large je le transperce à peu près en son milieu au moyen d'une aiguille armée d'un fil double. Les fils sont noués de chaque côté du pédicule et celui-ci est tranché à 1 — 1 1/2 cm. de la ligature; je saisis