ensuite, avec des pinces hémostatiques de *Kœberlé*, les gros vaisseaux, dont la lumière apparaît sur la surface de section du pédicule et je les lie isolément; on s'assure que l'hémostase est bien complète; puis on refoule le pédicule dans le ventre à sa position primitive. Il ne reste plus alors qu'à faire la suture de la plaie abdominale.

Pendant que le linge aseptique est encore en place, on passe des sutures en fil d'argent qui traversent toute l'épaisseur de la paroi abdominale, péritoine compris. Lorsque toutes sont posées on ferme, à la suture continue au catgut, le péritoine, l'aponévrose et la plaie cutanée. On enlève alors doucement le linge, on s'assure encore une fois qu'il n'y a pas de sang dans la cavité abdominale et s'il y en a, on l'étanche avec des éponges. — L'épiploon est ramené au devant des intestins, on tâche d'exprimer l'air contenu dans le ventre, enfin on noue les fils d'argent. — La plaie est d'abord couverte d'iodoforme et puis de plusieurs couches de gaze. Le tout est fixé au moyen de bandelettes agglutinatives et reste en place pendant 10 jours. On enlève les fils le 20e jour ; au bout de 14 jours environ la malade se lève et après 3 semaines, elle part guérie.

Je n'applique un bandage véritablement compressif que dans certaines circonstances, lorsque des adhérences très saignantes ou un affaissement considérable du ventre exigent un tel pansement.

J'insiste sur l'emploi du petit nombre d'instruments et sur le petit nombre d'aides. A part une garde-malade qui enfile les aiguilles et tient prêtes les éponges et les serviettes, j'estime qu'un seul aide suffit. Les quelques instruments indispensables sont immergés dans un vase contenant de l'eau stérilisée; ce vase est placé de telle sorte que je puisse prendre moi-même ce dont j'ai besoin.

La plupart des chirurgiens s'écartent plus ou moins de la manière de faire que je viens d'exposer.

L'évacuation du kyste se fait souvent au moyen de forts trocarts. Le contenu du kyste s'écoule dans un vase posé par terre, à travers un tube en caoutchouc. On évite ainsi de mouiller la patiente et tout le contenu du kyste est sensé devoir s'écouler par le tube. Il n'en est pas toujours ainsi : une partie du liquide fuit entre le trocart et la paroi kystique et elle trouve alors un accès d'autant plus facile dans la cavité abdominale.

Comme je considère avantageux de me servir d'aussi peu d'instruments que possible et surtout de me passer de ceux qui sont compliqués et difficiles à nettoyer, je préfère inciser le kyste. On évite complètement par là l'entrée du liquide dans le ventre ; du reste, lorsque le contenu du kyste n'est pas infectieux, cette éventualité ne présente

d'ordinaire pas de danger. Dans ces dernières années, on a observé des récidives, même dans la cicatrice abdominale, plusieurs années après l'opération ; et ces récidives étaient parfois de mauvaise nature, alors même que la tumeur avait été bénigne. Pour expliquer ces faits, on admet qu'au moment de l'opération des cellules, contenues dans le liquide kystique, se sont greffées à l'endroit des récidives. On aura donc soin, surtout si le liquide est colloïde, de protéger la plaie et la cavité péritonéale.

Le contenu du kyste s'écoulant sur les cuisses de la patiente ne peut nuire en aucune façon.

Le mode de traitement du pédicule a beaucoup varié. On distingue le traitement extrapéritonéal et le traitement intrapéritonéal.

Le traitement extrapéritonéal du pédicule consiste à le lier en masse, à le séparer de la tumeur et à le fixer dans l'angle inférieur de l'incision abdominale de manière à ce que la surface de section du pédicule soit visible entre les lèvres de la plaie.

Pour bien comprimer le pédicule et en assurer la fixation à l'extérieur, on a proposé des instruments spéciaux, des *clamps* de construction variée. Le clamp embrasse d'abord le pédicule et le serre avec force, puis on résèque la tumeur de manière à laisser une certaine portion de pédicule au devant de l'instrument. — Le clamp qui contient le pédicule est placé transversalement au devant de l'incision abdominale. Enfin, on réunit autour du pédicule les bords de la plaie du ventre. La ligature en masse du pédicule, nécessaire dans le but d'arrêter l'hémorragie, peut être aussi remplacée par des ligatures partielles, et sa fixation dans les lèvres de la plaie peut être obtenue également à l'aide de sutures ou de grosses aiguilles traversant le pédicule.

Le traitement intra-péritonéal du pédicule est précisément l'inverse du précédent. On arrête l'hémorragie, puis on abandonne le pédicule dans le ventre.

Le plus souvent, on se sert de ligatures, lesquelles compriment fortement et sûrement les vaisseaux, du moins lorsque la quantité de tissu embrassée n'est pas trop forte.

D'autres auteurs arrêtent l'hémorragie en cautérisant la surface de section et refoulent alors le pédicule avec l'escarre.

Si, faisant une critique comparative de ces deux méthodes, on trouve qu'elles comportent toutes deux peu de dangers, il est bien évident que le traitement intra-péritonéal mérite la préférence. Lorsque le pédicule est fixé au dehors, les organes génitaux internes sont tiraillés vers le haut, spécialement lorsque le pédicule est court. Il en résulte

des changements de position des organes; la tension excessive peut occasionner plus tard de vives souffrances. De plus, le pédicule détermine une solution de continuité dans l'aponévrose abdominale et élargit la cicatrice à l'angle inférieur de la plaie, de sorte qu'ordinairement il s'y fait peu à peu une hernie. Mais ce qu'il y a de plus important, c'est que la présence du pédicule gangréneux dans la plaie ne s'accommode pas avec les principes de *Lister* et peut encore donner lieu, après l'opération, à une infection. En tous cas, elle retarde la complète cicatrisation de la plaie.

Au contraire, la réunion complète de la plaie abdominale après refoulement du pédicule présente des avantages indéniables; aussi ne faudrait-il abandonner la méthode intra-péritonéale que si elle était incertaine et dangereuse. Or, ces deux inconvénients n'existent pas : la ligature des vaisseaux divisés arrête sûrement l'hémorragie, et ni le pédicule ni les ligatures perdues n'entraînent des dangers sérieux.

Quant aux ligatures, on s'accorde à trouver que les fils de soie exercent, le plus souvent du moins, une certaine irritation sur le péritoine. Le fait est que l'on voit souvent une exsudation péritonéale se faire aux endroits où ces ligatures sont nombreuses, et il se peut que plus tard les fils émigrent dans la vessie ou dans l'intestin. Cela est rare pourtant et ne présente pas de symptômes très graves ni de danger pour la vie; dans la plupart des cas, les fils de soie ne provoquent pas d'inflammation et disparaissent dans la cavité abdominale sans laisser de traces. Toutefois je préfère le catgut stérilisé.

On aura soin de ne pas embrasser trop de tissu dans une seule ligature, car il arrive qu'à cause de la tension, les tissus se dégagent de l'anse qui les étreint. Lorsque le pédicule est court, il est bon, à l'exemple de *Freund*, de faire passer l'aiguille à travers le pédicule tout près du bord du pédicule et d'assurer ainsi le maintien de la ligature. Le fragment du pédicule qui va depuis la ligature jusqu'à la surface de section et que l'on a tant redouté, ne produit aucun danger, même lorsqu'il est très volumineux, attendu qu'il ne se putréfie pas quand il n'y a pas eu d'infection préalable; il se ratatine tout simplement et il peut même être encore nourri en partie à travers les ligatures.

L'opération si simple que nous venons de décrire peut devenir très compliquée et très difficile.

L'*incision des parois abdominales* est en général très facile. On trouve

à coup sûr l'interstice des muscles droits, même chez les nullipares, quand on ne le cherche pas en bas près de la symphyse, mais en haut près de l'ombilic. L'hémorragie dans ce premier temps est d'autant moindre, en règle générale, que la tumeur est plus volumineuse. Si beaucoup de petits vaisseaux saignent, si quantité d'artères donnent, on rencontrera de la péritonite. En pareil cas et aussi lorsque la tumeur est adhérente à la paroi abdominale, il peut être malaisé de reconnaître le péritoine altéré. Si les adhérences sont très étendues, on arrivera d'autant plus facilement à un endroit où il n'y en a pas, que l'on cherchera plus haut; il n'est pas toujours à conseiller de faire des tractions pour séparer le péritoine supposé de la paroi kystique : il vaut mieux continuer d'inciser les tissus jusqu'à ce qu'on arrive sur la tumeur d'une manière évidente ou que l'on ait incisé le kyste. Cette incision ne présente aucun inconvénient.

La tumeur paraissant entre les lèvres de la plaie péritonéale, il est bon de glisser la main entre le péritoine et le kyste, et de déchirer les adhérences délicates avant de ponctionner le kyste. On déchire avec la plus grande facilité les adhérences lâches, même très étendues. On peut s'attendre en général à ce que les adhérences que l'on peut rompre avec facilité ne donnent pas lieu à une grande hémorragie. Il faut être plus prudent quand il s'agit d'adhérences avec l'épiploon ou l'intestin. Il est alors prudent de diviser les brides entre deux ligatures préalables.

Les adhérences du petit bassin sont particulièrement dangereuses. Il est fortement à conseiller de les détacher le plus possible avec des instruments mousses.

Des difficultés de nature spéciale surgissent au point de vue de la terminaison de l'opération, dans les cas où il s'agit de ces *tumeurs sous-péritonéales* que nous avons décrites plus haut. Dans les meilleurs cas, on réussit parfois, en saisissant à pleine main le kyste par en dedans et en l'attirant fortement, à former un espèce de pédicule que l'on lie ensuite.

Si on ne réussit pas de cette façon, il faut énucléer la tumeur du sein du tissu conjonctif pelvien. On incise circulairement le péritoine à la base de la tumeur et on coupe le faisceau de vaisseaux ovariques après les avoir ligaturés. La tentative est généralement alors couronnée de succès. Et même lorsque le cœcum et l'appendice vermiculaire à droite, l'S iliaque à gauche, sont largement étendus sur la tumeur et y adhèrent, l'énucléation n'offre le plus souvent aucune difficulté ni aucun danger. Je conseillais dans le temps (1) de fixer par

(1) SCHROEDER. *Zeitschr. f. Geb. u. Gyn.* Bd. II, p. 365 et *Verh. d. Naturf-Vers.* in München, p. 54.

la suture le segment inférieur de la tumeur dans la plaie, et de faire le drainage par le vagin. Cette méthode doit être réservée aux cas rares où des péritonites d'ancienne date rendent absolument impossible l'énucléation de la tumeur. En effet, la convalescence est toujours sensiblement retardée ; de plus le reste de la tumeur fixée par la suture donne facilement lieu à récidive.

Si la participation simultanée de l'autre ovaire à la dégénérescence rend l'opération un peu plus laborieuse, c'est à peine si elle la rend plus dangereuse ; on traite en effet la seconde tumeur de la même manière que la première.

Si le second ovaire n'est que peu hypertrophié, il faut chercher à savoir si l'accroissement de l'organe est dû à une hyperplasie simple, à la distension des follicules ou bien s'il s'agit d'une néoplasie commençante. C'est ce que l'on voit en général tout de suite en ponctionnant le petit kyste.

Dans le premier cas, on replace l'ovaire après avoir ponctionné le kyste (1). Si on a affaire à un commencement de dégénérescence kystique ou à un kyste dermoïde, on enlève aussi le second ovaire. S'il s'agit d'une tumeur maligne ou papillaire, on enlève l'ovaire tout entier (*Pfannenstiel*). A cinq reprises différentes, chez des jeunes filles ou des jeunes femmes où il était désirable de ne pas enlever les deux ovaires, *Schrœder* a réséqué la partie malade de l'ovaire et fermé la plaie par une douzaine de fines sutures. Dans un de ces cas, l'opérée, malgré l'ovariotomie double, a conservé les deux ovaires. La grosse tumeur d'un côté s'était si bien séparée du reste de l'ovaire qu'il fut possible de conserver ce dernier. A l'autre ovaire, peu altéré, il enleva la partie malade par une incision en forme de cône. Une de ces opérées est devenue enceinte. *Schatz* (2) a même observé la grossesse après une ovariotomie double. Une petite partie de l'un des ovaires avait pu être conservée. *Martin*, *Olshausen* et *Pozzi* ont pratiqué cette *résection de l'ovaire* chez des malades qui ont eu des enfants depuis lors.

La conduite à suivre, lorsqu'on *rencontre en même temps que le kyste, des myomes utérins*, est difficile à déterminer. Il est à conseiller, en général, de les enlever en même temps s'il donnent lieu à des symptômes graves et bien entendu si leur extirpation n'entraîne pas de

(1) Le cas rapporté par SPENCER WELLS est extrêmement intéressant à ce point de vue. Ce chirurgien opéra en 1864 une jeune fille de 19 ans. Après extirpation de l'ovaire droit dégénéré, l'ovaire gauche parut à peu près deux fois aussi gros qu'à l'état normal ; il était le siège de deux kystes gros comme des noyaux de cerises. Après quelques hésitations, SPENGER WELLS renonça à extirper l'ovaire gauche et se contenta de ponctionner les deux kystes. La jeune fille guérit, se maria en août 1865 et au mois de juillet 1874, elle avait déjà donné le jour à 4 enfants.

(2) *Cent. f. Gyn.* 1885. n° 23.

difficultés ni de dangers extraordinaires. C'est ce que j'ai fait plusieurs fois et dans un des cas dont je parle, j'ai enlevé un kyste multiloculaire plus une dizaine de myomes.

Le traitement consécutif sera purement symptomatique. La malade est-elle dans le collapsus, les extrémités sont-elles refroidies, on mettra des bouillotes d'eau chaude aux pieds et on prescrira du vin. La malade est-elle agitée, survient-il de fortes douleurs, on donnera de l'opium en lavement, ou on fera une injection sous-cutanée de morphine. Une vessie de glace sur le ventre est utile et fait du bien à la malade. On ne sondera la vessie, que lorsque la miction spontanée dans un vase plat est impossible. Les deux premiers jours, je ne donne rien à mes opérées, par la bouche. La sensation insupportable de soif est combattue par de petits morceaux de glace qui fondent dans la bouche et par des lavages de la cavité buccale avec du *soda-water*. Le second jour, et si possible seulement le troisième, on donne du bouillon et du lait, plus tard du vin et de la viande.

Le *pronostic de l'ovariotomie* s'est amélioré lentement mais d'une manière continue, si bien qu'aujourd'hui une mortalitée de 25 p. 100, considérée autrefois comme extrêment favorable, ne doit plus être regardée comme satisfaisante. Elle n'est plus aujourd'hui que de 2 à 5 p. 100.

L'issue heureuse de l'opération dépend en tout premier lieu de la prévention de l'infection, attendu que la très grande majorité des opérées qui meurent, succombent à la péritonite septique. Le péritoine, en l'absence de tout germe infectueux, présente à un haut degré la tendance à contracter des adhérences inflammatoires de bonne nature (1). Mais les substances infectieuses venant au contact du péritoine provoquent une péritonite généralisée, septique, presque toujours mortelle.

Il est donc strictement indiqué de mettre en œuvre toutes les précautions possibles d'antisepsie. Si on est scrupuleux sur ce point, on ne sera pas tenté de drainer la cavité abdominale par le cul-de-sac de Douglas pour diminuer autant que possible les risques d'une infection survenue après l'opération.

Abstraction faite de l'infection, la vie des malades est encore menacée par le fait qu'une maladie aussi grave altère nécessairement à un haut degré la nutrition et les qualités du sang, et amène un affaiblissement considérable du fonctionnement cardiaque. La mort par fai-

(1) Lorsque ce processus inflammatoire de bonne nature est très étendu, comme cela arrive lorsque la tumeur est adhérente par toute sa surface, il peut devenir dangereux pour des femmes agées et faibles. Elles meurent alors d'épuisement au cours de la seconde semaine qui suit l'opération.

blesse du cœur, après l'opération, résulte assez souvent d'altération de la musculature cardiaque : dégénérescence graisseuse et atrophie brune du myocarde (1). Il est beaucoup plus rare de voir des thromboses, provenant d'altérations circulatoires graves à l'endroit de l'opération, donner naissance à des embolies pulmonaires. Dans certains cas exceptionnels, la mort résulte du *shock* et de la paralysie nerveuse. Les opérées ne se raniment pas du collapsus et meurent sans que le pouls se soit relevé. Le refroidissement de la malade, auquel *Wegner* (2), qui a fait des expériences sur les animaux, attache une grande importance, ne doit pas inspirer beaucoup de crainte bien que la température, immédiatement après l'opération, puisse s'abaisser beaucoup et souvent même descendre au-dessous de 36°. *Werth* (3) a démontré que cette hypothermie résulte surtout de la perte de sang et de l'anesthésie chloroformique.

La mort arrive parfois, sans aucune manifestation d'infection, par paralysie de l'intestin avec passage dans le sang de matières toxiques accumulées dans l'intestin. *Olshausen*, le premier, a rapporté des cas de ce genre, et j'en ai observé aussi qui ne permettaient pas d'autre interprétation. Dans certains cas, la patiente meurt d'hémorragie secondaire et d'étranglement intestinal, accidents dépendant de causes diverses.

J'ai observé moi-même, relativement souvent, la parotidite (4) purulente, complication très dangereuse.

On ne peut poser le pronostic avec quelque certitude que 30 heures après l'opération, bien qu'en règle générale on puisse déjà, au bout de quelques heures, lire la guérison sur le visage tranquille et heureux de la patiente, et la septicémie, au contraire, lorsque la face est anxieuse et grippée. Si le soir du second jour il n'y a pas de fièvre, si le pouls est de fréquence normale ou peu élevé au-dessus de 100 ; si les vomissements qui surviennent ordinairement à cause du chloroforme ont cessé de se produire, si la malade, tranquille et heureuse, ne se plaint que de soif, on peut poser un pronostic heureux, et l'on ne se trompera que très exceptionnellement.

Si l'opération est suivie de péritonite généralisée, c'est que la patiente est infectée et presque toujours elle meurt. En fait de traitement, on ne saurait faire beaucoup plus que de tâcher de soutenir aussi longtemps que possible les forces au moyen de boissons ou de lavements vineux chauds (5). Ni le drainage préventif de la cavité

(1) Hofmeier *Zeitschr. f. Geb. u. Gyn.* Bd. 11, p. 366.
(2) *Arch. f. Klin. Chir.* XX, p. 51.
(3) *Arch. f. Gyn.* Bd. 29, p. 431.
(4) Voir Moerike *Zeitschr. f. Geb. u. Gyn.* Bd. V. p. 348.
(5) *Si, on peut faire plus, tout au moins quand la péritonite est d'origine streptococcique, et c'est l'ordinaire. Le sérum anti-streptococcique du professeur* Denys *de Louvain a déjà sauvé bon nombre de cas désespérés.* (*N. d. T.*)

abdominale ou du cul-de-sac de Douglas, ni une nouvelle laparotomie, destinée à nettoyer le ventre, ne produisent aucun bien. La réouverture du ventre peut au contraire être indiquée et sauver parfois l'opérée, lorsqu'il s'agit d'une hémorragie secondaire ou d'une obstruction intestinale.

Le pronostic de l'ovariotomie varie suivant qu'on ne considère que les kystes simples (elle est alors de 2 à 5 p. 100), ou qu'on y ajoute les opérations pour tumeurs malignes (elle est alors plus élevée). Sur 4875 ovariotomies, on compte 652 morts, soit 13 p. 100. Sur 658 ovariotomies, *Schrœder* a eu 83 décès (12 p. 100). J'en ai eu 26 sur 229 cas (11 p. 100).

Lorsqu'on doit renoncer à l'opération radicale, la thérapeutique est très ingrate, car nous ne connaissons aucun agent, qui, même d'une manière éloignée, soit capable de faire rétrograder le kyste ou simplement de le rendre stationnaire. Les moyens chirurgicaux autres que l'ovariotomie sont aussi complètement insuffisants. Ce sont :

1° *La ponction.*

On ponctionne généralement à travers la paroi abdominale. La malade sera couchée et on se servira d'un trocart d'assez fort calibre. On ponctionnera le kyste sur la ligne blanche au-dessus de la vessie. Lorsque le liquide kystique est écoulé, on retire la canule, en faisant glisser la peau et on applique sur la plaie un petit morceau de sparadrap, découpé en croix de Malte.

En faisant la ponction, il est de plus haute importance de prévenir l'introduction de toute germe capable de déterminer l'inflammation des parois kystiques, la suppuration ou la putréfaction.

Pour éviter le danger, on fait la petite opération avec toutes les précautions d'antisepsie et l'on se sert d'un trocart spécial, construit de façon à ne pouvoir permettre l'entrée de l'air. C'est ce qu'on peut déjà

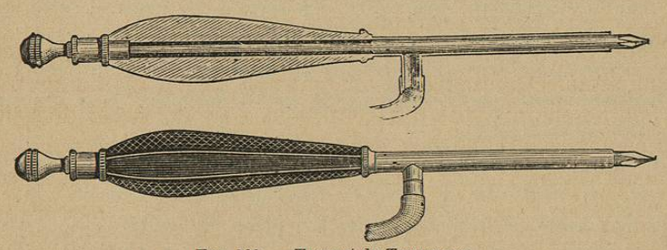

Fig. 182. — Trocart de Thompson.

obtenir en fixant à la canule d'un trocart ordinaire un tube de fine membrane animale (un morceau de condôme, par exemple), ou bien

l'on se sert du trocart de *Thompson* (fig. 182), instrument où le poinçon, en se retirant, ferme l'entrée à l'air.

La ponction ne produit de guérison radicale que dans des cas extrêmement rares, parce que dans un kyste ovarique l'évacuation de quelques poches n'est d'aucune utilité. Alors même que les poches vidées ne se rempliraient plus, les dernières observations qu'on a rapportées au sujet des ruptures spontanées des kystes, nous ont assez appris combien peu l'évacuation de quelques poches kystiques contribue à arrêter le développement du néoplasme. Ce n'est que dans les kystes uniloculaires comme il peut s'en produire par l'hydropisie du follicule de *de Graaf* ou dans le ligament large (ces derniers sont caractéristiques par leur pauvreté en albumine), qu'une seule ponction peut suffire à faire disparaître définitivement la tumeur.

Bien que la ponction ne crée qu'exceptionnellement par elle-même un danger et qu'elle ne rende pas plus hasardeuse l'ovariotomie qu'on pourrait vouloir faire plus tard, il n'en est pas moins vrai qu'on n'est jamais certain qu'une inflammation infectieuse du kyste n'en résultera pas et celle-ci n'est pas seulement dangereuse pour la vie de la patiente, mais elle aggrave beaucoup le pronostic de l'ovariotomie.

C'est pourquoi je fais très rarement la ponction dans un but de diagnostic.

Dans certains cas, lorsque, par exemple, la tumeur a contracté des adhérences étendues dans le petit bassin ou bien s'est développée au-dessous du péritoine et y donne lieu à des symptômes d'enclavement, et que l'on ne veut pas faire l'ovariotomie, la question de ponctionner par la voie vaginale se pose.

2. *Destruction des poches kystiques par le drainage.*

Il n'est pas recommandable d'ouvrir le kyste en incisant ou en ponctionnant la paroi abdominale et d'y introduire ensuite un tube de drainage, car la stagnation inévitable des sécrétions rendrait cette entreprise des plus dangereuses, — mais en prenant la voie vaginale, on peut arriver à détruire quelques poches kystiques et à empêcher ainsi le développement plus considérable de la tumeur, dans les cas où l'ovariotomie est exclue.

Dans un cas de kyste dermoïde suppuré et adhérent aux parois abdominales, *Schrœder* a incisé la tumeur par la laparotomie, sans ouvrir la cavité péritonéale, puis il a placé un drain passant par la plaie du ventre et traversant le cul-de-sac vaginal. La destruction du kyste s'en est suivie.

3. *La ponction du kyste suivie d'injection iodée.* Il résulte de ce que nous avons dit au sujet de la ponction simple, que la ponction suivie

d'injection iodée ne provoque que la destruction de la poche kystique ponctionnée — par conséquent, elle ne peut offrir aucune utilité dans le kyste proprement dit, et dans les kystes simples elle n'est point nécessaire. Comme du reste cette opération n'est pas tout à fait sans danger, elle a été abandonnée et avec raison.

Les résultats négatifs de toutes ces méthodes montrent clairement que, lorsque pour une raison quelconque, l'ovariotomie ne peut pas être faite, il ne reste que le traitement symptomatique.

Ce traitement est très simple : il consiste à conserver autant que possible les forces de la malade par un régime convenable et à diminuer la tumeur par la ponction, lorsque son volume met en danger les fonctions vitales. Qu'on ne se hâte pas trop de recourir au trocart, car chaque ponction enlève à l'organisme une grande quantité d'albumine et bien qu'on puisse dire que le contenu du kyste n'est plus d'aucune utilité pour l'organisme, il n'en est pas moins vrai que la reproduction rapide du liquide coûte à l'économie une notable quantité d'éléments nutritifs. La ponction palliative, bien que parfois compensée par une nutrition abondante, bien que pouvant — c'est un fait d'expérience — prolonger longtemps l'existence, même pendant une dizaine d'années, n'en est pas moins le commencement de la fin.