la pression du doigt explorateur ne laissent aucun doute sur le diagnostic.

Le traitement doit avoir pour but d'augmenter l'énergie des échanges organiques dans les organes du bassin.

On aura recours aux bains de siège chauds, au massage local et général ; les douches vaginales chaudes sont d'une efficacité telle que je ne puis partager l'opinion de *Freund* qui considère la paramétrite atrophiante comme incurable.

Si l'exsudat se termine par abcès, il ne faut l'ouvrir que lorsque la peau commence à rougir. On fera l'ouverture par une large incision, on exprime le pus et on fait le drainage de la poche.

3. — EPANCHEMENTS DE SANG DANS LE PETIT BASSIN.

HÉMATOCÈLE RÉTRO-UTÉRINE.

Zweifel, Arch. f. Gyn. Bd. XX. — *Bandl*, Krankh. der Uterusanhänge. Stuttgart 1886 — *Gusserow*, Arch. f. Gyn. Bd. XXIX. — *J. Veit*, Kl. V. N. F. nº 15, — *Thorn*, Kl. V. N. F. nº 119. — *Muret*, Z. f. G. u. G. Bd. 26. — *Sanger*, Verh. d. V G.-C. Breslau, 1893.

Nélaton, qui le premier en 1850 a décrit l'hématocèle comme une maladie propre, désignait sous ce terme la formation d'une poche sanguine élastique dans le cul-de-sac de *Douglas*, refoulant l'utérus contre la symphyse. Plus tard l'acception du mot grandit et on appela hématocèle toute tumeur sanguine dans le bassin, et même tout épanchement de sang dans la cavité abdominale (*Barnes*, par exemple, parle d'hématocèle à propos des ruptures utérines). Une telle extension du mot hématocèle donnait lieu nécessairement à des conceptions fort variables sur la nature de cette affection. Quelle analogie, en effet, y a-t-il entre l'hématocèle de *Nélaton* et un épanchement de sang promptement mortel dans la cavité péritonéale ? La tumeur sanguine de *Nélaton* constitue une entité pathologique bien déterminée et elle a une importance pratique considérable. Il importe donc, pour éviter toute confusion, de comprendre sous le nom d'hématocèle rétro-utérine une tumeur sanguine occupant le cul-de-sac rétro-utérin et repoussant l'utérus vers la symphyse. Je désigne sous le nom de thrombus ou d'hématomes, les épanchements sanguins extra-péritonéaux, lesquels sont beaucoup plus rares.

On ne rencontre pas souvent l'hématocèle chez des femmes restées saines jusqu'alors. La plupart ont enfanté et ont été atteintes d'affections puerpérales, surtout de périmétrite. Très souvent aussi on a observé des troubles de la menstruation.

La tumeur sanguine rétro-utérine s'observe le plus fréquemment

pendant la période la plus active de la vie sexuelle, de 25 à 35 ans.

Les gynécologues ne sont pas d'accord sur la fréquence de l'affection, ce qui prouve déjà que le diagnostic ne doit pas en être très facile. Je crois qu'elle peut être rangée parmi les maladies rares. *Scanzoni*, dit ne l'avoir rencontrée que deux fois pendant le cours d'une pratique de vingt ans ; cela me paraît très étonnant. *Seyfert* au contraire prétend l'avoir observée chez 5 p. 100 de ses malades, et *Olshausen* chez 4 p. 100 de ses patientes. Cette fréquence me paraît plus extraordinaire encore, et, à moins qu'elle ne soit l'effet du hasard, elle doit certainement être attribuée à des erreurs de diagnostic, ou tout au moins à une conception trop large de l'hématocèle.

Anatomie pathologique. — On peut dire que presque toujours l'hématocèle intra-peritonéale est constituée par une tumeur enkystée siégeant dans le cul-de-sac de *Douglas*. L'hématocèle comporte nécessairement la séparation de la cavité kystique du restant de la cavité abdominale, car un épanchement sanguin libre ne pourrait jamais former une tumeur élastique et tendue au point de repousser l'utérus vers la symphyse. Du sang s'accumule dans la partie la plus déclive du ventre et y détermine une inflammation qui l'enkyste.

La tumeur élastique et tendue de l'hématocèle se produit de deux manières :

1. Une poche formée par des pseudo-membranes et isolée du restant de la cavité abdominale peut préexister à l'hémorragie. Les parois de cette poche s'appliquent l'une contre l'autre et délimitent une cavité à peu près de la même manière que les plèvres délimitent la cavité pleurale. La face postérieure de la matrice est appliquée contre la paroi antérieure du rectum et le cul-de-sac est recouvert d'une espèce de pont qui le ferme en haut. S'il se déclare alors une hémorragie au sein de cette poche, elle en distend les parois et donne naissance à une tumeur élastique, tendue, qui repousse l'utérus en avant. A cette catégorie d'hématocèles appartiennent également les cas où l'hémorragie se déclare dans des tumeurs rétro-utérines à contenu liquide. L'épanchement de sang dilate alors brusquement la tumeur et le contenu est un mélange de sérum ou de pus avec du sang.

2. L'hématocèle peut aussi se former lorsque l'hémorragie précède l'enkystement du cul-de-sac de *Douglas*. Dans ce cas, quelle que soit la source de l'hémorragie, il ne se fait pas du premier coup une tumeur élastique et tendue refoulant l'utérus en avant, mais aussi longtemps que le sang reste liquide et qu'il n'est point enkysté, il forme nappe à la partie inférieure du ventre.

Mais quand ce sang se coagule ou s'enkyste, on peut sentir une

tumeur rétro-utérine qui ne présente pourtant pas d'emblée les caractères d'une hématocèle. Le volume de la tumeur dépend de l'état de réplétion ou de vacuité du rectum et de la vessie au moment où le sang s'est coagulé : entre un rectum et une vessie distendus il n'y a place que pour une mince couche de liquide.

L'accumulation de sang diffère donc d'une véritable hématocèle en ce que les parois qui la contiennent ne sont pas tendues, que l'utérus n'est point refoulé en avant et que le petit bassin n'en est rempli que dans la limite permise par les organes pelviens. On n'observera donc pas les symptômes caractéristiques de l'hématocèle, qui résultent de la pression exercée par la tumeur sur les viscères pelviens.

Une hématocèle vraie ne peut se produire alors que *lorsque l'hémorragie prend son origine dans un endroit déclive et qu'elle se fait lentement ou se répète souvent.*

Une hémorragie unique se faisant librement dans la cavité abdominale ne pourra jamais offrir l'image de l'hématocèle, pour les raisons que nous avons exposées. Mais si le sang déjà épanché irrite le péritoine et subit un enkystement, il se peut que l'hémorragie se reproduise ou continue au-dessous de la partie séquestrée, dans le cul-de-sac de *Douglas*. On se trouvera alors dans les mêmes conditions que si le cul-de-sac de Douglas était enkysté d'emblée. Le sang épanché distend les parois de la poche, comprime le rectum, déprime le cul-de-sac et refoule l'utérus vers la symphyse. Si l'hémorragie a sa source au-dessus de la région enkystée, il ne se fait point d'hématocèle, mais une seconde collection liquide au-dessus de la première déjà enkystée. Pour qu'il puisse se produire une hématocèle, il faut donc que l'hémorragie siège au-dessous du fond de l'utérus ; cette affection appartient ainsi au domaine de la gynécologie, attendu que le sang provient alors de l'un des organes du petit bassin.

Il est exceptionnel, et cela ne se voit que lorsque l'utérus est très abaissé, que la première hémorragie soit si abondante que le niveau supérieur du lac sanguin dépasse le fond de l'utérus et que la péritonite délimitante produise à la surface de la collection liquide, une fausse membrane, passant au-dessus du fond de la matrice et allant jusqu'à la vessie ou à la paroi abdominale antérieure. Si l'hémorragie continue, ou bien si elle reprend après enkystement, il y a formation d'une hématocèle qui dépasse l'utérus et confine à la paroi abdominale antérieure.

On trouve parfois des hématocèles encapsulées, énucléables. La capsule est formée de fibrine, aux dépens de l'épanchement primitif; plus tard elle est distendue par de nouvelles hémorragies. La poche ne contient que du sang coagulé.

Voyons maintenant un peu plus en détail *les différents endroits qui peuvent donner naissance à une hémorragie et à une hématocèle*. Comme nous l'avons dit plus haut, cette hémorragie doit se faire aux dépens de l'un ou l'autre organe du petit bassin. Lorsque le sang vient des parties les plus élevées de la cavité abdominale, la mort peut s'ensuivre, il peut aussi se former un caillot dans le cul-de-sac de Douglas, mais jamais une tumeur d'hématocèle qui refoule l'utérus vers la symphyse.

Le sang peut provenir : des oviductes, des ovaires, des ligaments larges et d'autres parties de la séreuse pelvienne.

1. *Les hémorragies tubaires* peuvent provenir :

Non d'une rupture mais d'un avortement de grossesse tubaire. Lorsqu'une grossesse tubaire est rompue, le sang s'épanche dans le ventre; s'il s'agit d'un avortement tubaire, le sang s'écoule, par poussées, hors de l'ouverture abdominale de la trompe. L'épanchement de sang peut se faire des deux manières décrites plus haut : d'anciennes périmétrites, auxquelles sont dues le plus souvent les grossesses tubaires, ferment le cul-de-sac de Douglas et d'emblée l'hématocèle est constituée; ou bien il se fait d'abord une hémorragie libre dans la cavité abdominale, le sang qui irrite la séreuse, est bientôt enkysté et les épanchements ultérieurs achèvent la formation de l'hématocèle. Ce mode étiologique est des plus fréquents, bien que les grossesses tubaires soient rarement reconnues.

Dans l'*hématométrie*, les hémorragies par les trompes ne sont pas rares. Comme on le sait, il se fait alors une hémorragie primitive dans la trompe et le sang, expulsé du canal dilaté, se répand dans la cavité abdominale par l'orifice ovarique de l'oviducte. Cependant il ne se fait pas souvent d'hématocèle dans ces conditions; en effet, la minime quantité de sang expulsée est chaque fois enkystée dans le voisinage des orifices abdominaux des trompes et vient y former de petites nodosités contenant du sang.

2. Une *ovulation normale* n'entraîne pas d'*hémorragie de l'ovaire*, car il ne se fait pas d'épanchement — ou du moins il s'en fait très peu — dans la cavité du follicule de *de Graaf*. Mais exceptionnellement, il se peut que l'hémorragie soit plus forte, surtout si un vaisseau variqueux de l'ovaire vient à se rompre pendant l'ovulation. Il est rare et il faut pour cela que l'ovaire soit malade, que l'hémorragie se fasse *en dehors de l'ovulation*. Un réseau de varices recouvre alors l'ovaire ou bien le stroma de la glande est ramolli, dégénéré profondément et fortement hypérémié. D'autres états pathologiques, l'existence de petits kystes par exemple, facilitent les hémorragies.

Très souvent l'hémorragie ovarique se fait d'abord dans un follicule de *de Graaf*, dans un petit kyste ou dans le stroma de la glande. Il se forme une poche sanguine et le sang ne s'épanche dans le ventre qu'après rupture de cette poche.

3. *Les hémorragies des ligaments larges* sont rares; cependant on trouve quelquefois le revêtement péritonéal très aminci au niveau de veines variqueuses très gonflées, qui peuvent se rompre et déverser leur contenu dans la cavité abdominale.

4. *Les hémorragies du péritoine pelvien* sont assez souvent cause de l'hématocèle. Il se passe alors un phénomène analogue à ce qui a lieu dans la pachyméningite hémorragique que *Dolbeau* et *Virchow* ont signalée les premiers. Dans les pelvi-péritonites partielles, des pseudo-membranes richement vascularisées commencent par fermer le cul-de-sac de Douglas, puis elles fournissent elles-mêmes le sang à l'hématocèle. Il arrive quelquefois aussi que l'hémorragie se fait dans un cavité déjà remplie de sérum transparent.

La cause principale de l'hémorragie est la grossesse extra-utérine. Toutes les autres causes doivent être reléguées au second plan.

Bien que l'hémorragie puisse se déclarer à chaque instant et sans causes déterminées, il faut ajouter pourtant que la rupture des vaisseaux est grandement facilitée par certaines circonstances d'ordre général ou local. Citons la tendance générale à l'hémorragie, telle qu'on l'observe dans les maladies des parois vasculaires, le scorbut, le purpura et l'hémophilie. Dans l'empoisonnement aigu par le phosphore, les parois des vaisseaux subissent la dégénérescence graisseuse ; il se fait des épanchements sanguins dans le tissu ovarien et ultérieurement la collection se déverse dans la cavité abdominale.

Des efforts corporels violents et des secousses soudaines peuvent entraîner la rupture des vaisseaux distendus.

Toute hypérémie des organes du petit bassin, qu'elle provienne de refroidissement (congestion de tous les organes internes), ou bien d'excitation sexuelle, devient une cause locale d'hémorragie.

La congestion physiologique menstruelle a une importance considérable. Les auteurs français accusent souvent le coït accompli au moment des règles.

Symptômes. — L'hématocèle ne survient que rarement chez des femmes bien portantes jusqu'alors. Généralement des troubles d'autre nature ont précédé son explosion.

Le plus souvent des périmétrites chroniques ont déroulé depuis des années déjà leur cortège de symptômes : douleurs du bas-ventre et du sacrum, troubles intestinaux de nature diverse. Fréquemment, il y a eu

des désordres menstruels, surtout des métrorragies témoignant d'une congestion chronique exagérée des organes pelviens. On peut avoir quelque hésitation au sujet de l'aménorrhée, qui dans un grand nombre de cas existe depuis deux ou trois mois et que les femmes considèrent souvent comme un signe de grossesse. J'ai déjà dit plus haut, que, d'après moi, il s'agit dans la plupart de ces cas d'une grossesse extra-utérine, dont l'avortement ou la rupture a déterminé l'hématocèle.

En dépit de ces troubles précurseurs, l'hématocèle n'en débute pas moins d'une manière soudaine, comme maladie aiguë. Un frisson unique, plus souvent une série de frissons répétés annoncent la fièvre. La température pourtant ne s'élève pas de beaucoup; quelquefois elle redescend même, bientôt après, à son niveau normal. Il y a des exceptions. — Deux fois, j'ai diagnostiqué non pas une hématocèle, mais une périmétrite purulente en précence de la fièvre continue et épuisante. Une large incision de la tumeur par le vagin donna issue à du sang et non à du pus. Des principes infectieux peuvent donc spontanément (peut-être par les oviductes ou par l'intestin?), pénétrer dans le foyer de l'hématocèle et provoquer la décomposition de son contenu.

Les autres symptômes marquants de l'hématocèle relèvent de trois ordres de causes : *la péritonite partielle*, *l'hémorragie interne* et *la compression des organes du petit bassin par la tumeur*.

La péritonite partielle peut offrir différents degrés d'intensité. Parfois la douleur péritonitique prédomine absolument ; il peut y avoir un météorisme considérable ; on observe parfois même des vomissements. Dans d'autres cas, les signes de la péritonite aiguë, même partielle, font défaut. C'est ce qui arrive surtout lorsque l'hémorragie se fait dans une cavité déjà fermée. La distension de la poche irrite si fort le péritoine que même alors on ne peut manquer d'observer une douleur spontanée et une sensibilité évidente à la pression. La sensibilité se déclare à la palpation du bas-ventre et elle peut être excessive lorsqu'on aborde la tumeur par le vagin.

L'hémorragie interne peut se révéler par des symptômes plus ou moins graves. La patiente devient subitement très pâle, son pouls faiblit, elle tombe en syncope ; parfois même on observe un collapsus complet avec disparition du pouls radial.

La compression. — Le sang en s'accumulant dans le cul-de-sac de Douglas y forme une *tumeur volumineuse* (v. fig. 185) qui comprime les organes voisins :

1. *Le rectum.* — Les selles sont rendues difficiles, surtout au passage de matières fécales dures, derrière la tumeur encore sensible. La

douleur à la défécation peut être extrême. On rencontrera aussi parfois du catarrhe rectal par compression et par extension de l'inflammation.

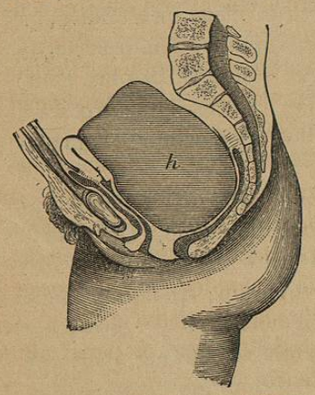

FIG. 185. — Hématocèle rétro-utérine intrapéritonéale. *h* Tumeur sanguine.

2. *La vessie.* — On observe des envies fréquentes d'uriner, plus rarement de la rétention d'urine. Ordinairement, la miction est douloureuse.

3. *Les cordons nerveux* comprimés donnent lieu à des douleurs et à des crampes dans les membres inférieurs. Il est rare que la compression des *veines* provoque de l'œdème.

4. *L'utérus* est fortement refoulé vers la symphyse. La stase sanguine qui en résulte, et aussi en partie l'hypérémie des organes du petit bassin, doivent être considérées comme la cause de l'écoulement sanguin, parfois très profus, que l'on observe si souvent dans ces conditions. Peut-être s'agit-il d'un écoulement de sang venant de la trompe dans l'utérus.

La tumeur qui s'est développée dans le bas-ventre et que la malade a parfois déjà remarquée elle-même, peut être reconnue tant par la palpation externe que par le toucher vaginal et rectal. La tumeur est rétro-utérine et refoule l'utérus en avant et le plus souvent un peu vers le haut. A l'exploration externe, on sent sur la ligne médiane ou à gauche de celle-ci, plus rarement à droite, une tumeur arrondie dépassant la symphyse, tumeur qui parfois remonte jusqu'au nombril. Quelquefois on sent, de côté et d'autre, de grosses tumeurs réunies par un segment médian.

Lorsque la sensibilité n'est pas trop forte, on discernera une petite tumeur, le fond de l'utérus, au devant de la tumeur sanguine.

Au toucher vaginal, le doigt rencontre aussitôt, assez près de l'orifice vulvaire, une tumeur considérable, arrondie, remplissant sensiblement toute l'excavation et refoulant l'utérus vers les pubis, de telle sorte que le col se trouve immédiatement contre la symphyse. L'utérus peut être refoulé en haut au point que le museau de tanche n'est plus que difficilement accessible au doigt. Par le toucher rectal on sent très bien la forme arrondie de la tumeur et on peut apprécier son volume. On reconnaît alors très nettement la situation rétro-utérine de la tumeur, qui peut cependant s'étendre un peu plus d'un côté que de l'autre. Elle se continue directement avec la partie supérieure de

la paroi postérieure du col. A l'exploration bimanuelle, on peut s'assurer que la tumeur accessible par la paroi abdominale et celle qui remplit l'excavation n'en font qu'une. Ordinairement elle est très sensible, spécialement au toucher rectal.

La tumeur est en général élastique, rarement fluctuante. Parfois on réussit à provoquer une sorte de crépitement dû au tassement des caillots sanguins et qui ressemble au bruit que l'on provoque en froissant de la neige. Insensiblement, la consistance change notablement, la tumeur devient dure, irrégulièrement bosselée et en même temps sa sensibilité diminue lentement. Il n'est pas rare qu'au toucher vaginal, le doigt rencontre un endroit extrêmement mou dans lequel il s'enfonce brusquement à une telle profondeur que l'on croit avoir transpercé les tissus. C'est là que la tumeur va s'ouvrir.

Le retrait de la tumeur ne commence pas toujours à partir du moment où l'exploration en a révélé l'existence.

Parfois elle continue à s'accroître insensiblement, plus souvent par poussées brusques successives. Il arrive que la tumeur, déjà disparue, reparaît sous une influence déterminée (coït).

L'exploration bimanuelle est très importante pour arriver à reconnaître le corps de l'utérus que l'on peut ordinairement isoler au devant de la grande tumeur. Lorsque la sensibilité est très grande, il faudra chloroformer la patiente. Cependant on peut se trouver en présence d'hématocèles recouvrant toute la face postérieure de l'utérus.

Ce tableau morbide peut être modifié, surtout lorsque les parois de la partie inférieure du cul-de-sac de *Douglas* se sont agglutinées. La tumeur sanguine est alors située plus haut et elle ne proémine pas dans le cul-de-sac vaginal postérieur. On aura affaire alors à un cas analogue à celui représenté à la figure 186 : une tumeur reposant sur la face postérieure de l'utérus, de grosseur et de volume variables.

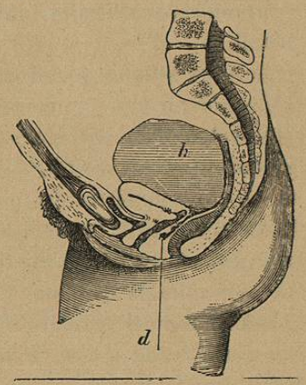

FIG. 186. — Hématocèle dans le cas de soudure du cul-de-sac de *Douglas*. *u* Utérus. *h* Hématocèle. *d* Partie inférieure oblitérée du cul-de-sac de *Douglas*.

Lorsque le cul-de-sac de *Douglas* est entièrement oblitéré, l'hématocèle peut devenir antérieure. J'en parlerai plus loin.

La marche de la maladie est essentiellement chronique. La tumeur reste, en général, longtemps stationnaire. Nous l'avons dit déjà plus haut, son volume peut encore augmenter par poussées secondaires.