homogéneo. De ahí resulta una capa de tejido nuevo que duplica la pared de la trompa y reduce su calibre, presentando por el lado de la cavidad ligeros relieves, como papilares, constituídos por tejido embrionario ó retoños carnosos. Basta que el pus desaparezca y se organicen estas vegetaciones caducas, para que quede establecida la salpingitis crónica.

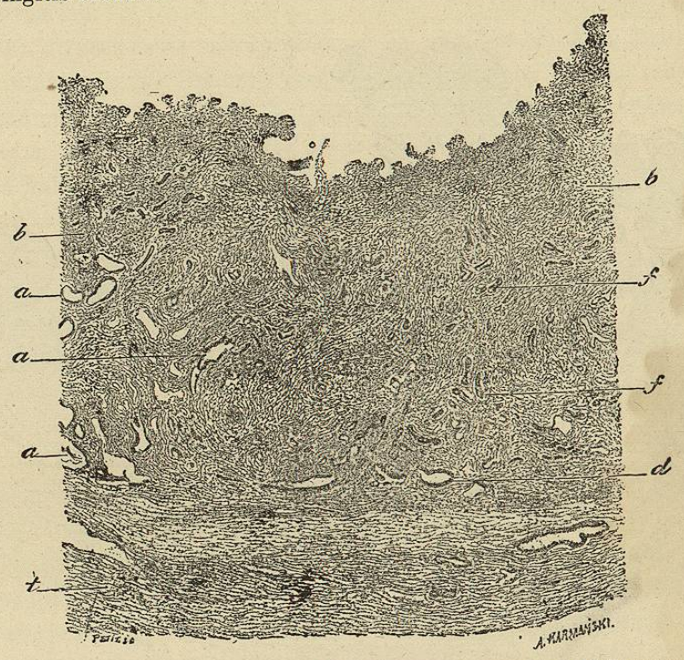

FIG. 8.—Salpingitis aguda purulenta. Corte transversal (aumento de 12 diámetros) *t*, Tejido conjuntivo de la pared.—*v*, Vaso.—Encima del tejido conjuntivo existe una capa espesa de un tejido embrionario *b*, *b*, sembrado de cavidades *a*, *a*, *a*, tapizadas de células epiteliales y de hendiduras más estrechas *f*, *f*, *f*, que igualmente encierran células epiteliales.—*d*, Cavidades de igual naturaleza más próximas de la pared (CORNIL).

Salpingitis crónica parenquimatosa

En la **salpingitis crónica parenquimatosa** (1) es muy común hallar atacadas ambas trompas, mientras que las lesiones muy agudas y ligeras pueden limitarse á ser unilaterales. Esta particularidad sirvió de fundamento al precepto radical de LAWSON-TAIT (2), de hacer siempre la ablación de ambas trompas, ya que la segunda está casi fatalmente destinada á alterarse consecutivamente después de la primera. También son muy frecuentes entonces otras lesiones

(1) Creo que fuí el primero (en mi primera edición, agosto 1890) en emplear esta denominación, que luego ha sido admitida por muchos autores.

(2) LAWSON-TAIT. *On the unsatisfactory results of unilateral removal of the uterine appendages (Birmingh. med. Review,* 1887, p. 145). — *Brit. med. Journ.*, 1887, t. I, p. 1211.

bastante notables por parte del ovario (peri-ooforitis, esclerosis). En la mayoría de los casos suele haber adherencias muy fuertes que unen los anejos con la pared pélvica ó con el fondo de saco de DOUGLAS. Estas adherencias pueden llegar á ser tan compactas, que hay necesidad de una verdadera dislaceración para desprender el ovario y las trompas que se han vuelto carnosas y friables. A veces la trompa densificada ofrece la dureza de un cordel.

En lugar de quedar limitadas las lesiones á la mucosa como en las formas precedentes, se propagan á todo el espesor de las paredes, de suerte que en el caso presente las alteraciones más importantes son las de la túnica media del parénquima. Resulta, pues, que la salpingitis crónica es esencialmente *parenquimatosa*,—tal como he creído poder denominarla,—mucho más aún que la metritis crónica. Al corte, todas las paredes presentan un alto grado de espesor. La mucosa es de color pizarreño. El orificio del pabellón está siempre obliterado y á veces es adherente al ovario. Por el contrario, el orificio uterino suele quedar permeable; pero la permeabilidad del conjunto de la trompa ha desaparecido á trechos.

Atendida la proliferación considerable de tejido conjuntivo que revela el microscopio, también se ha aplicado á esta lesión el nombre de **paqui-salpingitis ó salpingitis intersticial.** Es el análogo de la epididimitis crónica, con transformación esclerosa del cordón.

Se pueden distinguir dos variedades anatómicas de salpingitis parenquimatosa, que responden bastante bien á las que se observan también en la metritis parenquimatosa. En la primera variedad, de la cual primeramente KALTENBACH describió un magnífico ejemplo, y más tarde nuevos casos SCHAUTA y SAWINOFF (1) y de que también yo he visto especímenes, hay **salpingitis crónica hipertrófica.** La trompa, que es del grueso del dedo meñique al del índice, tiene el color violáceo de heces de vino, y es de consistencia carnosa. Al incindirla, se descubre una cáscara espesa, ya de tejido muscular hipertrofiado, ora de tejido conjuntivo de nueva formación, y debajo de aquélla y llenando el interior del canal borrado de la trompa, á la manera como la médula llena el hueso, aparece una sustancia pulposa de aspecto brillante y plateado, formada por la mucosa vegetante, cuyo epitelio está muy alterado. En el caso de

Salpingitis hipertrófica

(1) KALTENBACH. *Ueber Stenose der Tube mit consecutiver Muskelhypertrophie der Wand (Centralbl. f. Gyn.,* 1885, n.º 43, p. 677).—SCHAUTA. *Ueber Diagnose der Fruehstadien chronischer Salpingitis (Arch. f. Gyn.*, 1888, Bd. XXXIII, Heft 1, p. 27 y siguientes).—N. SAWINOFF (de Moscou). *Ein Fall von Salpingitis chronica productiva vegetans (Ibid.*, 1889, Bd. XXXIV, Heft 2, p. 239 y siguientes).

KALTENBACH había gran dilatación de los vasos y algunas pequeñas apoplejías parietales. La extremidad abdominal está obliterada, la uterina únicamente reducida de calibre.

Creo que estos hechos guardan relación con antiguas salpingitis purulentas, que no experimentan la dilatación quística porque la permeabilidad del *ostium uterinum* las ha preservado de ella. En mis observaciones y en las de KALTENBACH y de SCHAUTA había antecedentes seguros de blenorragia.

Estos autores atribuyen una parte tal vez exagerada á la

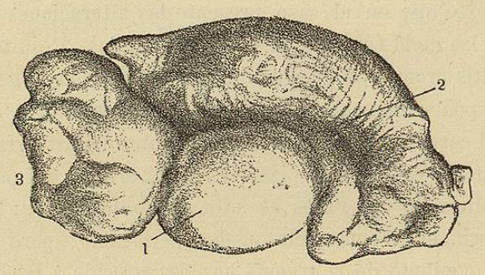

FIG. 9.—Paqui-salpingitis hipertrófica, y esclerosis del ovario

1. Pequeño quiste parovárico del ligamento ancho.—2. Trompa considerablemente engrosada.—3. Ovario de apariencia cirrótica, fusionado con el pabellón de la trompa (pieza obtenida por la laparotomía).

hipertrofia muscular en la producción de los cólicos salpíngicos que describiremos más adelante: acostumbran éstos á presentarse, cuando la hipertrofia de las paredes tubares es puramente conjuntiva, y según parece deben atribuirse estas crisis nerviosas á la compresión de los filetes nerviosos, ó á una peritonitis que ha sido demostrada con toda evidencia por las preparaciones de SAWINOFF.

Salpingitis atrófica

La segunda variedad de **salpingitis crónica** puede llevar el nombre de **atrófica**. La infiltración celular de las paredes tubares no da origen en esta forma á ningún producto persistente, á ninguna proliferación duradera, cual acontece en el caso anterior, sino que es reabsorbida y produce la retraccion de los tejidos por un verdadero trabajo inodular. Es probable que todo este proceso no constituya más que un estadio más avanzado y, por decirlo así, secundario de la paqui-salpingitis hipertrófica, que ha alcanzado el estado de cirrosis de la trompa. El tejido muscular cede su lugar al fibroso, y todo el órgano se retrae y se transforma por fin en un cordón duro é impermeable. BOLDT (1) ha observado y descrito esta clase

(1) H. Q. BOLDT. *Amer. Journ. of Obstetr.*, febrero 1888, p. 122.—Véase, en particular, la fig. 3 (atrofia de la trompa consecutiva á una inflamación intersticial), que reproduzco en el texto, y la fig. 5 (transformación del músculo liso en tejido conjuntivo fibroso).

de lesiones con mucha exactitud. Repetidas veces ha encontrado

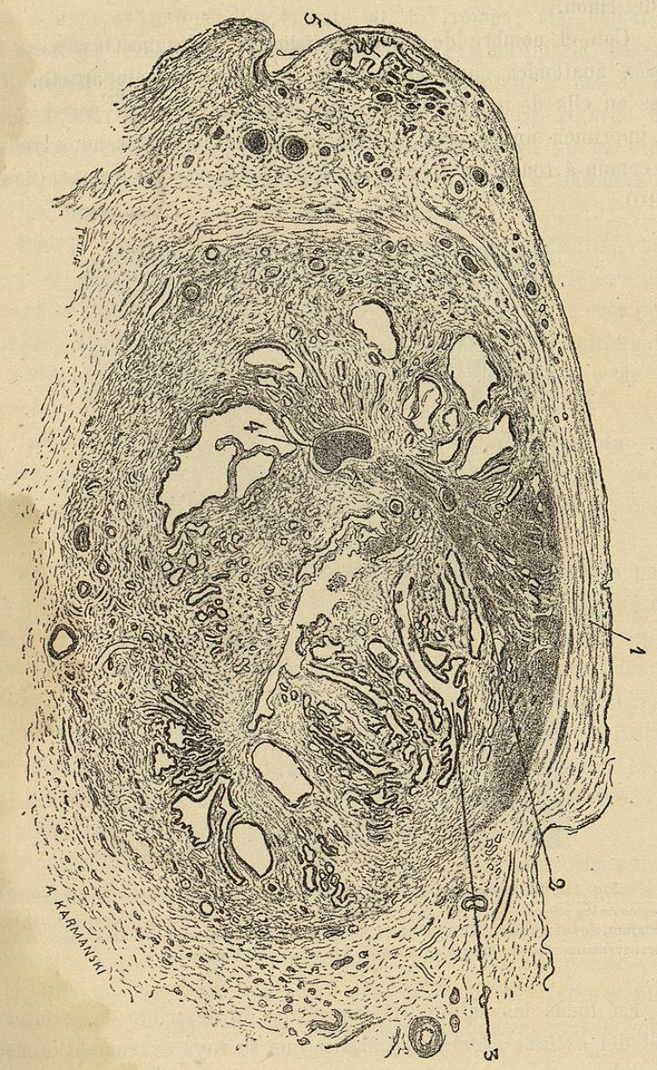

FIG. 10.—Salpingitis crónica hipertrófica.—Corte transversal de la trompa representada en la fig. 9: aumento de 10 diámetros

1. Pared engrosada y esclerosada de la trompa.—2. Vellosidades engrosadas y fusionadas.—3. Formaciones pseudo-glandulares.—4. Vaso sanguíneo.—5. Conducto accesorio de la trompa

totalmente cegada la luz de la trompa por aglutinación de las paredes. Relaciona la destrucción completa del epitelio, que en estos

casos tiene lugar, con la que se observa en las cirrosis del hígado y del riñón.

Salpingitis folicular

Con el nombre de **salpingitis folicular** distingue ORTHMANN una lesión anatómica, que no merece constituir especie aparte. Trátase en ella de cavidades quísticas contenidas en la pared y que le imprimen un aspecto areolar. Esta formación pseudo-glandular es común á todas las formas de inflamación de la trompa (figs. 7 y 10).

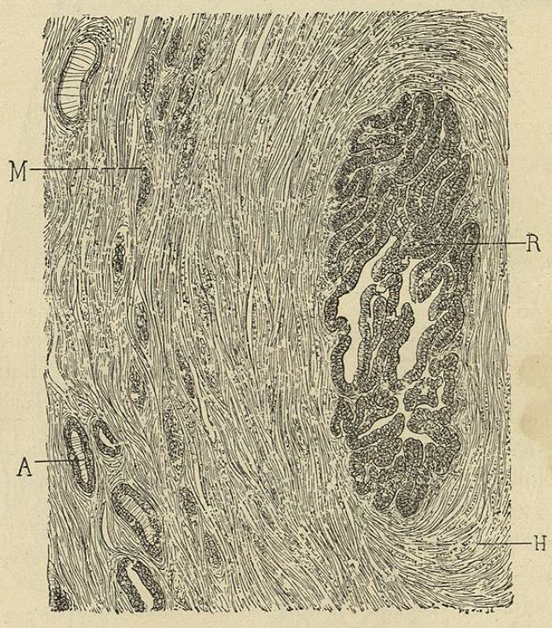

FIG. 11.—Salpingitis crónica, variedad atrófica (BOLDT).—Aumento débil

R. Restos de los pliegues de la mucosa y calibre borrado del canal tubar.—H. Hipertrofia del tejido conjuntivo submucoso y de la túnica media.—M. Fascículos musculares diseminados, cortados transversalmente.—A. Arteriolas próximas á la superficie peritoneal.

En todas las salpingitis que acabo de describir, la permeabilidad del *ostium uterinum* permite que se vaya evacuando el moco á medida que es segregado. De ahí, la ausencia de dilatación ampular ó quística.

Lesiones de los ovarios

II. **Lesiones de los ovarios.**—El ovario, que suele permanecer indemne en la salpingitis catarral, se halla atacado de ordinario en los casos de salpingitis aguda purulenta y de salpingitis crónica. Entonces se halla con frecuencia desviado y fijado por adherencias

al fondo de saco de DOUGLAS ó á los lados de la pelvis. Alguna vez llega á supurar independientemente de la trompa; sin embargo, estos hechos constituyen excepciones de extraordinaria rareza. En general, las lesiones ováricas no se adelantan á las de las trompas, sino que antes bien evolucionan con cierto retardo con relación á estas últimas. Sin embargo, conforme ya se ha dicho antes, pueden por excepción existir también solas, y entonces se trata de una ovaritis (ú ooforitis) esclero-quística.

Por lo común, la peritonitis localizada, la peri-ooforitis, constituye el punto de partida de la ovaritis, y la alteración va progresando desde la periferia al centro. Pero á veces falta esta peri-ooforitis, radicando entonces el punto de partida de la proliferación en el espesor mismo del órgano, alrededor de los vasos y de los ovisacos.

Ovaritis aguda

Iníciese la enfermedad como quiera, hay que confesar que todavía no se conocen bastante las alteraciones iniciales de la **ovaritis aguda** (1); PAUL PETIT admite las siguientes formas, basadas en hechos bien observados:

a. *Ovaritis cortical.*—Esta ovaritis es secundaria á la peri-ooforitis y viene á ser análoga á la vaginalitis del hombre (BERNUTZ). Según CORNIL y TERRILLON (2) puede existir sola en un gran número de casos, quedando incólume el parénquima ovárico y reduciéndose las lesiones á falsas membranas más ó menos resistentes. LAWSON-TAIT difiere de este parecer y afirma que, hallándose afectado el revestimiento seroso del ovario, nunca faltan lesiones que alcanzan á cierta distancia de la cápsula afectando el conjunto del órgano un aumento notable de volumen.

b. *Ovaritis difusa.*—En esta forma (3) el ovario ha sufrido un aumento de volumen, está infiltrado de líquido y sembrado de quistes foliculares de contenido seroso ó sanguinolento. El estroma se muestra convertido en asiento de una infiltración embrionaria que se ha difundido en todos sentidos, pero que es más intensa alrededor de los folículos y de los vasos que se hallan en vías de obliteración plástica.

c. *Ovaritis supurada.*—La ovaritis supurada es la que sigue á las dos formas precedentes, cuando no se convierten en esclerosis.

(1) K. SLAVJANSKY. *Die Entzuendung der Eierstœcke (Arch. f. Gyn.*, 1872, Bd. III, p. 183).

(2) CORNIL y TERRILLON. *Anat. et Physiol. pathol. de la Salpingite et de l'Ovarite (Arch. de Physiol.*, noviembre 1887, p. 529 y siguientes).

(3) PAUL PETIT. *Ovarite et Kystes de l'ovaire (Nouv. Arch. d'Obst. et de Gyn.*, noviembre 1888, p. 307, Obs. III).