casos tiene lugar, con la que se observa en las cirrosis del hígado y del riñón.

Salpingitis folicular

Con el nombre de **salpingitis folicular** distingue ORTHMANN una lesión anatómica, que no merece constituir especie aparte. Trátase en ella de cavidades quísticas contenidas en la pared y que le imprimen un aspecto areolar. Esta formación pseudo-glandular es común á todas las formas de inflamación de la trompa (figs. 7 y 10).

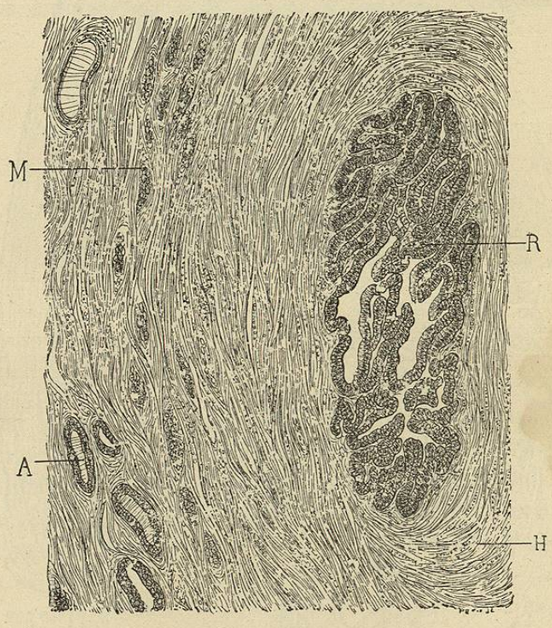

FIG. 11.—Salpingitis crónica, variedad atrófica (BOLDT).—Aumento débil

R. Restos de los pliegues de la mucosa y calibre borrado del canal tubar.—H. Hipertrofia del tejido conjuntivo submucoso y de la túnica media.—M. Fascículos musculares diseminados, cortados transversalmente.—A. Arteriolas próximas á la superficie peritoneal.

En todas las salpingitis que acabo de describir, la permeabilidad del *ostium uterinum* permite que se vaya evacuando el moco á medida que es segregado. De ahí, la ausencia de dilatación ampular ó quística.

Lesiones de los ovarios

II. **Lesiones de los ovarios.**—El ovario, que suele permanecer indemne en la salpingitis catarral, se halla atacado de ordinario en los casos de salpingitis aguda purulenta y de salpingitis crónica. Entonces se halla con frecuencia desviado y fijado por adherencias

al fondo de saco de DOUGLAS ó á los lados de la pelvis. Alguna vez llega á supurar independientemente de la trompa; sin embargo, estos hechos constituyen excepciones de extraordinaria rareza. En general, las lesiones ováricas no se adelantan á las de las trompas, sino que antes bien evolucionan con cierto retardo con relación á estas últimas. Sin embargo, conforme ya se ha dicho antes, pueden por excepción existir también solas, y entonces se trata de una ovaritis (ú ooforitis) esclero-quística.

Por lo común, la peritonitis localizada, la peri-ooforitis, constituye el punto de partida de la ovaritis, y la alteración va progresando desde la periferia al centro. Pero á veces falta esta peri-ooforitis, radicando entonces el punto de partida de la proliferación en el espesor mismo del órgano, alrededor de los vasos y de los ovisacos.

Ovaritis aguda

Iníciese la enfermedad como quiera, hay que confesar que todavía no se conocen bastante las alteraciones iniciales de la **ovaritis aguda** (1); PAUL PETIT admite las siguientes formas, basadas en hechos bien observados:

a. *Ovaritis cortical.*—Esta ovaritis es secundaria á la peri-ooforitis y viene á ser análoga á la vaginalitis del hombre (BERNUTZ). Según CORNIL y TERRILLON (2) puede existir sola en un gran número de casos, quedando incólume el parénquima ovárico y reduciéndose las lesiones á falsas membranas más ó menos resistentes. LAWSON-TAIT difiere de este parecer y afirma que, hallándose afectado el revestimiento seroso del ovario, nunca faltan lesiones que alcanzan á cierta distancia de la cápsula afectando el conjunto del órgano un aumento notable de volumen.

b. *Ovaritis difusa.*—En esta forma (3) el ovario ha sufrido un aumento de volumen, está infiltrado de líquido y sembrado de quistes foliculares de contenido seroso ó sanguinolento. El estroma se muestra convertido en asiento de una infiltración embrionaria que se ha difundido en todos sentidos, pero que es más intensa alrededor de los folículos y de los vasos que se hallan en vías de obliteración plástica.

c. *Ovaritis supurada.*—La ovaritis supurada es la que sigue á las dos formas precedentes, cuando no se convierten en esclerosis.

(1) K. SLAVJANSKY. *Die Entzuendung der Eierstœcke (Arch. f. Gyn.*, 1872, Bd. III, p. 183).

(2) CORNIL y TERRILLON. *Anat. et Physiol. pathol. de la Salpingite et de l'Ovarite (Arch. de Physiol.*, noviembre 1887, p. 529 y siguientes).

(3) PAUL PETIT. *Ovarite et Kystes de l'ovaire (Nouv. Arch. d'Obst. et de Gyn.*, noviembre 1888, p. 307, Obs. III).

Se inicia formando colecciones miliares en el interior mismo de los folículos.

Ovaritis crónica

Ovaritis crónica.—Desde el punto de vista puramente histológico, se puede establecer, con PAUL PETIT, cierto número de divisiones en las *ovaritis crónicas,* pero lo malo es, que no corresponden á formas clínicas bien distintas. Sin embargo, no es por demás conocerlas:

a. *Esclerosis cortical.*—El ovario se halla circundado por falsas membranas, en medio de las cuales á veces aparecen focos sanguíneos análogos á los de la paqui-meningitis. La esclerosis invade en grande extensión el espesor del órgano, ó se limita de una manera muy limpia y uniforme á algunos milímetros de la superficie. También son víctima de la desorganización los tejidos subyacentes; el obstáculo que viene á estorbar la puesta y la circulación venosa del hilo, determina la hidropesía folicular y violentos flujos hemorrágicos, á cuyo alrededor se ingertan focos secundarios de esclerosis.

b. *Ovaritis crónica diseminada.*—Caracterízase por placas de esclerosis que se han formado alrededor de la vasos y de los folículos, que al fin y al cabo viene á ser lo mismo, ya que el ovisaco representa la región más vascularizada del ovario. Probablemente se tratará en estos casos de un proceso muy lento, ya crónico desde su comienzo; suele observarse, ordinariamente con ó sin ectasias vasculares, en los ovarios adyacentes á voluminosos fibromas uterinos.

c. *Ovaritis crónica hipertrófica.*—La hipertrofia esclerosa del ovario se caracteriza por la hipergénesis de tejido fibroso con destrucción de los folículos. En suma no representa más, como lo hace observar muy bien LAWSON-TAIT, que la esclerosis en el segundo período, precedente al de la retracción. «He tenido ocasión, dice, de seguir un caso de esta naturaleza durante muchos años; actualmente parece llegar á la esclerosis.» La hipertrofia ya es total, ya circunscrita á la periferia (1). En uno y otro caso la superficie del ovario recuerda absolutamente, por lo marcado de sus surcos normales, el aspecto de las circunvoluciones cerebrales.

Independientemente de la hipertrofia esclerosa, LAWSON-TAIT y SLAVJANSKY admiten la existencia de una verdadera hipertrofia que deriva de la hipergénesis de los elementos normales de la glándula, pudiendo hacer que el órgano alcance el peso de 60 á 70 gramos (L.-TAIT).

(1) DARIÉ y BOURGES. *Bull. Soc. anat.*, 31 mayo 1889.

d. *Degeneración grasienta.*—Con frecuencia suelen encontrarse pequeños focos de grasa en los ovarios supurados ó esclerosos. Aunque excepcionalmente, pueden extenderse estos focos á grandes extensiones y llegar á transformar el tejido propio del ovario en un tejido análogo al fibro-lipoma.

e. *Ovaritis microquística.*—Se ha aplicado este nombre, como también el de *ooforitis folicular crónica,* á la lesión que se caracteriza por la presencia de numerosas cavidades esparcidas por la superficie del ovario, las cuales afectan un volumen que varía

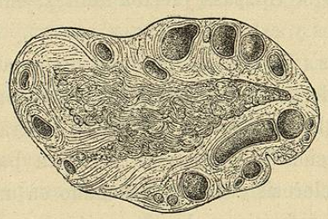

FIG. 12.—Degeneración esclero-quística del ovario

desde el de un grano de mijo al de un guisante grueso, y que han sido descritas con frecuencia en los casos en los que se ha practicado la castración por meros síntomas dolorosos (operación de BATTEY). Son tan pequeñas estas cavidades, que no merecen que se agrupen las lesiones del ovario en la clase de las ovaritis quísticas; en su interior encierran un líquido seroso y claro, y á veces también algunos coágulos. Algunos autores pretenden que en este proceso hay que reconocer alteraciones patológicas manifiestas (1). Otros, y son los más, no ven en este estado nada de morboso (2). En efecto, es muy probable que estas pequeñas hidropesías foliculares carezcan de toda significación inflamatoria, y así no es extraño encontrarlas en casos, en los cuales ningún síntoma ha revelado su existencia. Con todo, si se multiplican sobremanera, pueden llegar á crear una verdadera vulnerabilidad del órgano y á obtener entonces cierta significación; efectivamente, muy á menudo se demuestra la existencia de esclerosis intersticial en los ovarios atestados de ellas (3).

(1) HEGAR y KALTENBACH (*Loc. cit.*) y L. PROCHOWNICK (*Arch. f. Gyn.*, 1886, Bd. XXIX, Heft 2, p. 183) únicamente les conceden importancia patológica cuando el estroma presenta una proliferación inflamatoria, negándosela fuera de estos casos.

(2) OLSHAUSEN. *Loc. cit.*—E. ZIEGLER. *Lehrbuch der allg. und spec. path. Anatomie,* 4ª edic., 1886, p. 924.—LEOPOLD. *Arch. f. Gyn.*, 1883, Bd. XXI, (figs. 19, 23 y 24).—W. NAGEL. *Arch. f. Gyn.*, 1887, Bd. XXXI, Heft 3, p. 327.

(3) En ciertos casos, no se trata al parecer de hidropesía del folículo, sino de hidropesía del óvulo; entonces, según TOUPET, con toda claridad se pueden descubrir sucesi-