Se inicia formando colecciones miliares en el interior mismo de los folículos.

Ovaritis crónica

Ovaritis crónica.—Desde el punto de vista puramente histológico, se puede establecer, con PAUL PETIT, cierto número de divisiones en las *ovaritis crónicas,* pero lo malo es, que no corresponden á formas clínicas bien distintas. Sin embargo, no es por demás conocerlas:

a. *Esclerosis cortical.*—El ovario se halla circundado por falsas membranas, en medio de las cuales á veces aparecen focos sanguíneos análogos á los de la paqui-meningitis. La esclerosis invade en grande extensión el espesor del órgano, ó se limita de una manera muy limpia y uniforme á algunos milímetros de la superficie. También son víctima de la desorganización los tejidos subyacentes; el obstáculo que viene á estorbar la puesta y la circulación venosa del hilo, determina la hidropesía folicular y violentos flujos hemorrágicos, á cuyo alrededor se ingertan focos secundarios de esclerosis.

b. *Ovaritis crónica diseminada.*—Caracterízase por placas de esclerosis que se han formado alrededor de la vasos y de los folículos, que al fin y al cabo viene á ser lo mismo, ya que el ovisaco representa la región más vascularizada del ovario. Probablemente se tratará en estos casos de un proceso muy lento, ya crónico desde su comienzo; suele observarse, ordinariamente con ó sin ectasias vasculares, en los ovarios adyacentes á voluminosos fibromas uterinos.

c. *Ovaritis crónica hipertrófica.*—La hipertrofia esclerosa del ovario se caracteriza por la hipergénesis de tejido fibroso con destrucción de los folículos. En suma no representa más, como lo hace observar muy bien LAWSON-TAIT, que la esclerosis en el segundo período, precedente al de la retracción. «He tenido ocasión, dice, de seguir un caso de esta naturaleza durante muchos años; actualmente parece llegar á la esclerosis.» La hipertrofia ya es total, ya circunscrita á la periferia (1). En uno y otro caso la superficie del ovario recuerda absolutamente, por lo marcado de sus surcos normales, el aspecto de las circunvoluciones cerebrales.

Independientemente de la hipertrofia esclerosa, LAWSON-TAIT y SLAVJANSKY admiten la existencia de una verdadera hipertrofia que deriva de la hipergénesis de los elementos normales de la glándula, pudiendo hacer que el órgano alcance el peso de 60 á 70 gramos (L.-TAIT).

(1) DARIÉ y BOURGES. *Bull. Soc. anat.*, 31 mayo 1889.

d. *Degeneración grasienta.*—Con frecuencia suelen encontrarse pequeños focos de grasa en los ovarios supurados ó esclerosos. Aunque excepcionalmente, pueden extenderse estos focos á grandes extensiones y llegar á transformar el tejido propio del ovario en un tejido análogo al fibro-lipoma.

e. *Ovaritis microquística.*—Se ha aplicado este nombre, como también el de *ooforitis folicular crónica,* á la lesión que se caracteriza por la presencia de numerosas cavidades esparcidas por la superficie del ovario, las cuales afectan un volumen que varía

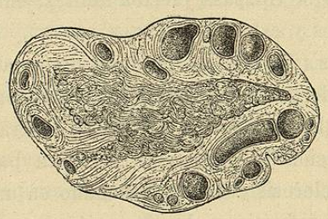

FIG. 12.—Degeneración esclero-quística del ovario

desde el de un grano de mijo al de un guisante grueso, y que han sido descritas con frecuencia en los casos en los que se ha practicado la castración por meros síntomas dolorosos (operación de BATTEY). Son tan pequeñas estas cavidades, que no merecen que se agrupen las lesiones del ovario en la clase de las ovaritis quísticas; en su interior encierran un líquido seroso y claro, y á veces también algunos coágulos. Algunos autores pretenden que en este proceso hay que reconocer alteraciones patológicas manifiestas (1). Otros, y son los más, no ven en este estado nada de morboso (2). En efecto, es muy probable que estas pequeñas hidropesías foliculares carezcan de toda significación inflamatoria, y así no es extraño encontrarlas en casos, en los cuales ningún síntoma ha revelado su existencia. Con todo, si se multiplican sobremanera, pueden llegar á crear una verdadera vulnerabilidad del órgano y á obtener entonces cierta significación; efectivamente, muy á menudo se demuestra la existencia de esclerosis intersticial en los ovarios atestados de ellas (3).

(1) HEGAR y KALTENBACH (*Loc. cit.*) y L. PROCHOWNICK (*Arch. f. Gyn.*, 1886, Bd. XXIX, Heft 2, p. 183) únicamente les conceden importancia patológica cuando el estroma presenta una proliferación inflamatoria, negándosela fuera de estos casos.

(2) OLSHAUSEN. *Loc. cit.*—E. ZIEGLER. *Lehrbuch der allg. und spec. path. Anatomie,* 4ª edic., 1886, p. 924.—LEOPOLD. *Arch. f. Gyn.*, 1883, Bd. XXI, (figs. 19, 23 y 24).—W. NAGEL. *Arch. f. Gyn.*, 1887, Bd. XXXI, Heft 3, p. 327.

(3) En ciertos casos, no se trata al parecer de hidropesía del folículo, sino de hidropesía del óvulo; entonces, según TOUPET, con toda claridad se pueden descubrir sucesi-

De todos modos es manifiesto el abuso que se ha hecho de esta denominación de degeneración esclero-quística, para justificar con ella la extirpación de órganos que merecían haberse respetado, debiendo reservarse únicamente para los casos en que los quistes foliculares pululan en número excesivo en todo el espesor del órgano, transformándolo en un verdadero tejido areolar (1).

f. *Esclerosis total.*—Puede muy bien acontecer que todo el órgano se halle invadido por la inflamación intersticial, que es la que causa la hipertrofia conjuntiva. En su comienzo esta forma no impide la ovulación, pero si traspasa ciertos límites, entonces los folículos quedan comprimidos y estrujados (Slavjansky). La compresión de los filetes nerviosos (2), que se produce de igual modo cuando el ovario está atrofiado por la esclerosis, ha sido considerada como la causa principal de los accidentes nerviosos, contra los cuales se ha practicado la operación de Battey (3). Según parece, la condición inmediata de la esclerosis consiste á menudo en una peritonitis localizada, en una peri-ooforitis, y la alteración avanza desde la periferia hacia el centro. Pero también puede faltar esta peri-ooforitis (Nagel), en cual caso la proliferación arranca del propio tejido intersticial del ovario, y entonces se ve á veces que el ovario hipertrofiado va alcanzando el volumen de un huevo de ganso, presentando en su superficie un aspecto mamelonado, moriforme, como cirrótico (fig. 9). Sin embargo lo más frecuente es que ocurra lo contrario y que el ovario quede como acorchado y reducido en su volumen, á causa de la retracción del tejido fibroso de nueva formación.

Mary A. Dixon Jones (4), extirpó por la castración un ovario de esta clase que se hallaba en prolapso, el cual alcanzaba el tamaño de un huevo y era de superficie granulosa, descubriendo en él una lesión interesante que ya he señalado al tratar de las lesiones de la metritis crónica, es á saber, la ectasia linfática. Las lagunas que

vamente, siguiendo desde la periferia al centro del quiste, las formaciones siguientes: la capa de células cúbicas de la pared, una estrecha zona granulosa formada probablemente de detritus celulares, otra capa epitelial peri-ovular, una membrana hialina más ó menos marcada que correspondería á la membrana vitelina, una masa granulosa que representa el vitelo vuelto hidrópico y que en su centro presenta un núcleo con su nucléolo. — Paul Petit. *Loc. cit.—Note sur l'évolution norm. et pathol. du Follicule de* de Graaf *(Bull. et Mém. Soc. Obstétr. et Gyn.*, París, 11 julio 1889).

(1) Conzette. *Ovaires à petits kystes*, Tesis de París, 1890.

(2) Una figura demostrativa ha dado Mary A. Dixon Jones. *Amer. Journ. of Obstetr.*, febrero 1888, t. XXI, p. 164.

(3) Palmer Dubley. *New-York med. Journ.*, 11 y 18 agosto 1888, t. XLVIII, p. 147 y 174.

(4) Mary A. Dixon Jones. *Loc. cit.*, p. 158. (Véase la fig. 1, tomada de una preparación de C. Heitzmann).—El autor relaciona la hipertrofia del ovario, procedente de la ectasia linfática, con la macroglosia debida á igual causa.

presentaba estaban llenas de linfa casi homogénea con algunos corpúsculos linfáticos; además se distinguía claramente una túnica elástica y un grueso endotelio.

La esclerosis del ovario suele coincidir con la degeneración microquística, resultando de ahí un estado mixto mucho más frecuente que las dos lesiones aisladas: la *ovaritis esclero-quística* (1).

La supuración del ovario coexiste muy frecuentemente con la de la trompa; una y otra se han fusionado, por decirlo así, y forman á veces una sola bolsa purulenta; el pio-sálpinx pasa á ser entonces un verdadero *pio-oóforo-sálpinx*. Por esta razón la descripción de la ovaritis supurada acompañará la de esta última lesión.

Síntomas.—Raramente veremos presentarse la oóforo-salpingitis aguda sin ir acompañada de una inflamación análoga del útero. De ahí lo difícil que es establecer una separación exacta entre lo que dice referencia á la primera y lo que depende de la segunda de estas dos afecciones. El **sindrome uterino**, que en otro lugar ha sido objeto de extenso estudio, entra también aquí como protagonista en la escena sintomática; sin embargo, por conocida que esta manifestación nos sea, es muy del caso que veamos cuáles son los puntos especiales, por medio de los cuales se puede llegar á establecer el diagnóstico de la inflamación de las trompas y de los ovarios. Síntomas

El **dolor** se manifiesta con el carácter de crisis pseudo-neurálgicas que tienen su asiento en la propia región de los anejos ó en la región lumbar; hay irradiaciones ascendentes que se dirigen hacia el epigastrio, y descendentes en dirección hacia el muslo; á veces, pero no siempre, afectan el carácter de verdaderos **cólicos** que han sido llamados **salpíngicos**; la cesación de estos cólicos puede muy bien presentarse si hay evacuación de cierta cantidad de moco-pus, que, por más que se diga lo contrario, no procede tanto de las trompas como Cólicos salpíngicos

(1) El estroma normalmente formado de células conjuntivas con prolongaciones múltiples, amontonadas unas con otras ofreciendo el aspecto fusiforme, se transforma poco á poco en un tejido fibroso de fascículos densos y ondulados, pobre de células y poco vascularizado á causa de la obliteración plástica de un gran número de arterias y devenas. Los fascículos conjuntivos son más espesos alrededor de los vasos, de los folículos y de los cuerpos amarillos que en su mayor parte afectan la forma de restos á veces muy numerosos, pudiéndose fácilmente reconocer por su modo de plegarse y su apariencia hialina. Esta multiplicación de los cuerpos amarillos proviene ostensiblemente de una especie de maduración morbosa de los folículos durante el curso de las fases agudas de la enfermedad. Cuando la esclerosis está adelantada, se ven asimismo en el tejido de neoformación hendiduras elongadas, ovaladas, estrelladas, vestigios de vasos sanguíneos y linfáticos y de ovisacos. Éstos, por otra parte, se presentan en número reducido y á veces faltan completamente, á tenor de los progresos del mal; algunos han sufrido las modificaciones que conducen á la formación de microquistes serosos ó sanguíneos (P. Petit).

de la cavidad del útero, habiendo sido provocadas por las crisis dolorosas las contracciones reflejas que este órgano experimenta.

La presión, que por la palpación abdominal ó el tacto vaginal se ejerce al nivel de los anejos, es dolorosa. Si se comprime entre las dos manos el ovario inflamado, se despierta un dolor *exquisito* (Gallard) (1) principalmente en el lado izquierdo, que es el atacado con más frecuencia; como sabemos, también en el hombre es el testículo izquierdo el vulnerable por excelencia (varicocele, epididimitis, etc.). También pueden invocarse en este sentido la mayor frecuencia del desgarro del cuello á izquierda y la propagación más directa de la inflamación por este mismo lado, ora por endometritis ascendente, ora por linfangitis.

El dolor de la región de los vacíos y de los lomos, suele ir acompañado de gastralgia y de vómitos; por lo general no falta este dolor durante el acto del molimen catamanial; por excepción, sin embargo, pueden coincidir las reglas con un período de remisión é insinuarse las crisis en el intervalo (**dismenorrea intermenstrual**).

Desórdenes de la menstruación

La **menorragia** constituye un síntoma casi constante; con frecuencia, empero, hay períodos bastante largos de **amenorrea**, de lo cual resulta una gran irregularidad en la menstruación.

Tumores de los anejos

Es muy difícil llevar á cabo el examen de los órganos inflamados en la tubo-ovaritis aguda, á causa del dolor que provoca; por esta razón, en casos de duda y cuando se imponga una intervención rápida, será necesario provocar el sueño clorofórmico. No puedo menos que pronunciarme con insistencia contra la negligencia sistemática de este precioso auxiliar para la exploración, y contra la sustitución de un único elemento de diagnóstico, el dolor localizado (2), á la investigación del estado anatómico de las partes afectas. Esta conducta expone á multiplicar hasta el exceso las laparatomías exploradoras.

Para practicar la **palpación de los anejos**, se observarán los excelentes preceptos dictados por Schultze (3). Para el examen del lado derecho, se introducen el índice y el medio de la mano derecha en la vagina y se coloca la izquierda sobre el abdomen; para el ovario izquierdo se procederá á la inversa. La enferma debe

(1) Dalché. *De l'Ovarite*, Tesis de París, 1885.—Acerca el estudio de los síntomas, pueden consultarse además A. Ferrand, artículo Ovarite del *Dict. encycl. des Sciences méd.*, París, 1882, t. XVIII, p. 760 y siguientes.—O. Terrillon. *Salpingitis et Ovarites*, París, 1891, p. 33 y siguientes.—Ozenne. *Des Salpingites (Arch. gén. de Méd.*, mayo-junio 1890).

(2) L. Championnière. *Bull. et Mém. Soc. de Chir.*, dic., 1888, p. 527.

(3) B. S. Schultze. *Zur Kenntniss von der Lage der Eingeweide im weiblichen Becken (Arch. f. Gyn.*, 1876, Bd. IX, p. 262).

estar acostada de espaldas, con las rodillas elevadas y los muslos dispuestos en rotación hacia afuera: de este modo quedan tensos los músculos psoas. Como punto de guía se debe seguir el borde interno de estos músculos hasta el estrecho superior, desde cuyo punto se dirigirá la exploración un poco más hacia adentro en dirección de los cuernos del útero. En este lugar se descubre un pequeño tumor ovoide, normalmente del tamaño de una almendra, que se coge entre ambas manos. Ninguna lesión de los anejos podrá escapar á una exploración practicada durante la anastesia si se observan bien las reglas acabadas de exponer.

Nœggerath (1) ha propuesto hacer la exploración de las trompas por medio del tacto vésico-rectal, pudiendo de este modo apreciarse detalles, que evidentemente no se pueden reconocer con los otros procedimientos. Como que este medio no está exento de inconvenientes, sólo se recurrirá á él en último extremo. Si bien Hegar afirma que mediante el tacto llega á reconocer la degeneración microquística del ovario y la salpingitis catarral, preciso es confesar que siempre será infinitamente reducido el número de clínicos dotados de un tacto tan fino. Con todo, las lesiones de la salpingitis aguda se descubren á menudo mucho más fácilmente de lo que fuera de esperar de su moderada extensión, siendo esto debido al edema periférico que duplica ó triplica el volumen de la trompa inflamada. En la salpingitis crónica se percibe la trompa como un cordón resistente, inmovilizado por adherencias á los lados de la pelvis. Tenemos, pues, que cuando con estos signos físicos y otros antecedentes comprobados de metritis se acompaña un dolor fijo localizado al nivel de los anejos, que ofrece los caracteres ya expuestos y presenta de cuando en cuando exacerbaciones agudas de peri-salpingitis, como serán descritas más adelante, se podrá diagnosticar con certeza una salpingitis; y se sospechará que existe purulencia, cuando los fenómenos racionales afecten un estado agudo extremo y si como punto de partida figura una blenorragia reciente ó avivada por una infección séptica *post abortum*.

Diagnóstico diferencial entre la oóforo-salpingitis y: ovaria

Diagnóstico.—Es preciso no confundir el dolor de la salpingitis con el de la **neuralgia ovárica, ovarialgia ú ovaria**, que solamente es un síntoma de histerismo. El sitio ordinario de esta última es á izquierda, pero también puede ser bilateral. Charcot ha demostrado que suele ir acompañada de anestesia del mismo lado y de accesos histero-epileptiformes. Espontáneamente se manifiesta este

(1) Nœggerath. *The vesico-vaginal and recto-vaginal Touch (Amer. Journ. of Obst.*, 1875, t. VIII, p. 123).

dolor durante los ataques de grande ó pequeño histerismo: la presión lo despierta, y como se asocia con frecuencia á la dismenorrea de origen nervioso, podemos sentirnos fácilmente inducidos á atribuirlo á una inflamación del ovario (1).

El modo como la enferma se defiende contra el dolor provocado por la presión exploradora es ya por sí solo característico: en los casos de inflamación de los anejos, la mujer se queja y se resiste instintivamente con movimientos dirigidos á separar la mano del explorador; en los casos de ovaria, por el contrario, estos movimientos no obedecen á ningún plan coordinado y afectan el tipo de convulsiones irregulares.

Neuralgia lumbo-abdominal

La **neuralgia lumbo-abdominal**, ya sola, ya frecuente compañera de la metritis, tiene como signo distintivo su asiento, que es siempre en la pared abdominal, y es producida además por una presión superficial, principalmente en los puntos bien conocidos de emergencia de los filetes nerviosos. La presión de los anejos por la palpación bi-manual puede parecer entonces dolorosa, porque se comprimen al propio tiempo las paredes del vientre; para asegurarse con facilidad de cuál sea la parte doliente, se repetirán sucesivamente los dos modos de exploración.

Metritis

La **inflamación del útero** se reconocerá por sus signos especiales, que no debo aquí repetir. Es extraordinariamente raro que no existan cuando menos vestigios de esta lesión en las enfermas afectadas de inflamación tubar característica. En efecto, como antes he dicho, rara vez se presentan aisladas estas dos afecciones. Aun siendo la metritis la preponderante, muy á menudo va acompañada de un grado ligero de salpingitis ascendente, la cual empero es demasiado tenue para dar lugar á signos físicos apreciables al tacto, para

(1) Según CHARCOT, el asiento del dolor radica positivamente en el ovario y no solamente en la región. Habiendo observado un embarazo en una histero-epiléptica afectada de ovaria marcada, pudo seguir la ascensión de la zona dolorosa, á medida que el ovario, arrastrado por el desarrollo del útero, se elevaba en el abdomen. Los caracteres de este dolor tienen algo especial que puede servirnos para que no nos pase desapercibida su naturaleza. La presión progresiva motiva la aparición de una crisis histérica más ó menos marcada, iniciándose por una constricción epigástrica, náuseas, palpitaciones del corazón, aceleración del pulso, bola histérica; después siguen silbidos del oído, un dolor intenso en la sien, una obnubilación de la vista, fenómenos estos que se acentúan más en el lado afecto de ovaria; finalmente, puede mediar pérdida de sentido más ó menos completa. Por otro lado, una presión enérgica en la región ovárica puede hacer abortar ó detener el ataque. A veces hay necesidad de emplear toda la fuerza durante algunos minutos para poder vencer la contractura de los músculos del abdomen. Teniendo presente este conjunto de particularidades clínicas, difícilmente nos pasará por alto la naturaleza puramente neurálgica de esta clase de dolor: el diagnóstico resulta todavía más confirmado por la presencia de otras neuralgias, parálisis, contracturas, ataques histero-epilépticos. Por último, también se llegarán á descubrir las señales ó *estigmas* del histerismo: zonas histerógenas (puntos sub-mamario, dorsal), regiones anestésicas, reducción del campo visual, etc.

merecer una intervención en la denominación de la afección ó para modificar el tratamiento, pero que es suficiente para despertar la sensibilidad en los anejos.

Diagnóstico del predominio de la ovaritis ó de la salpingitis

¿Es dable determinar en la oóforo-salpingitis, qué parte corresponde á la trompa y cuál al ovario por los datos que arroja el examen físico é independientemente de los conmemorativos? Este diagnóstico, hay que confesarlo, es imposible en los más de los casos, pero afortunadamente tampoco es necesario con respecto á la indicación operatoria. Es muy cierto que puede haber alteración esclero-quística del ovario, sin notable lesión salpíngica. Pero lo general es que se presenten hermanadas ambas lesiones. Además, con suma frecuencia se halla el ovario más ó menos estrechamente unido á la trompa por adherencias, de manera que el tumor que se nos presenta es mixto, tubo-ovárico. Casos hay, empero, en que el tacto por la palpación bi-manual nos pone en estado de distinguir el cordón espeso, que forma la trompa, del tumor oblongo que representa el ovario. Éste es sin comparación alguna mucho más móvil y más despegado de los bordes del útero; á menudo para encontrarlo se ha de buscar mucho tiempo, requiriendo la introducción de dos dedos, medio y anular, en los fondos de saco posterior y laterales de la vagina; en otros casos se llega á más pronto resultado con la palpación bi-manual combinada con el tacto rectal. Además de estos caracteres de forma y de movilidad, el ovario inflamado acusa una sensibilidad excesiva, que hace prorrumpir en gritos á la paciente y provoca un movimiento de retroceso no bien se siente ligeramente rozado por el dedo explorador. Por último, en los casos de ovaritis predominante, sobre todo de ambos lados, la metrorragia ó las dismenorreas son más intensas que nunca, y se observan aumentos súbitos del tumor en el período de las reglas, ya sea que haya entonces simple congestión ó que llegue á producirse una extravasación sanguínea en las cavidades microquísticas (1).

Salpingitis quísticas
Peri-salpingitis

Las **salpingitis quísticas** y las **peri-salpingitis** se reconocerán por el volumen, los caracteres y las conexiones del tumor, que es incomparablemente mucho más grueso.

Sin embargo, no es inútil recordar que si el clínico explora repetidas veces con intervalos de pocos días intermedios, alternativamente y en ocasiones podrá encontrar, ora el tumor elongado y como funicular de la salpingitis aguda ó crónica, ora la tumefacción

(1) EUG. BŒCKEL. *Gaz. méd. de Strasbourg*, 1861, p. 79.—F. ROLLIN. *De l'Hemorrhagie de l'Ovaire* (*Annal de Gyn.*, nov. 1889, t. XXII, p. 354).

redondeada y más ó menos difusa de la peri-salpingitis, provocada por una exhalación aguda de corta duración.

Curso y pronóstico

Curso y pronóstico.—La inflamación de la mucosa de las trompas es infinitamente más rebelde que la del útero. Cuando el elemento séptico se ha acantonado en los múltiples repliegues del tercio externo del órgano, es inaccesible á todo medio terapéutico, y si la enferma se restablece, puede con justicia decirse que es en virtud de sí misma y por destrucción de los microbios en su propio asiento. Todos sabemos que esta fausta evolución natural no es imposible en otras regiones del cuerpo. No es de extrañar, pues, que pueda también producirse en dicho lugar, principalmente cuando por un tratamiento insistente y adecuado dirigido contra la mucosa uterina, de la cual la de las trompas está en dependencia anatómica y fisiológica, se pone cerco, por decirlo así, á los baluartes de la inflamación salpíngica y se fortifican sin cesar los elementos anatómicos de los tejidos en la lucha que sostiene contra los microbios.

¿Cabe esperar curación completa con *restitutio ad integrum*? Cierto que sí, solamente que es excesivamente rara. La trompa que llega á restablecerse de una inflamación aguda suele las más veces quedar con profundas alteraciones. Los hechos anatómicos de la categoría de los observados por Boldt, demuestran también la posibilidad de una curación con atrofia; por otro lado, en clínica, la persistencia de los síntomas mórbidos, no bien los anejos han sido afectados, prueba cuán rebelde es esta afección, que por este lado deja además vestigios tenaces.

Ataques agudos. Núcleos inflamatorios (pseudo-adenitis peri-uterina)

Los **ataques de peri-salpingitis** (pelvi-peritonitis), siempre inminentes, son causa de la gravedad particular de la salpingitis aguda ó crónica. Basta una fatiga, un desliz en el regimen, para que los síntomas se exacerben y para que el estado de la enferma adquiera súbitamente un carácter muy serio. Lawson-Tait opina que en tales casos algunas gotas de moco-pus se han deslizado hacia el peritoneo y producido su irritación. Valga por lo que valiera esta teoría algún tanto burda, lo que entonces ocurre es que el tacto descubre una pastosidad periférica, causada por la infiltración ó edema agudo del tejido celular sub-peritoneal. Por lo general, se obtiene la resolución mediante el reposo y cuidados apropiados, pero no tardan á presentarse nuevas recidivas. Estas pueden producirse durante meses y hasta años y son cada vez notables por lo súbito de la aparición y desaparición de los tumores inflamatorios, que la exploración descubre en los fondos de saco. Estos tumores formados por pequeños

núcleos bastante circunscritos, producen la sensación de masas ganglionares, por cuya razón, muchos autores los han referido á ganglios inflamados sin ninguna otra prueba anatómica, y de ahí el nombre de *adenitis peri-uterina*, de *adeno-linfitis* que se ha dado á esta afección (1). Pero á este nivel no existe ganglio alguno, y por lo tanto tampoco puede haber adenitis; lo que sin duda ocurre es que este edema agudo se desarrolla alrededor de los troncos linfáticos, constituyendo en este lugar una peri-linfangitis. Precisamente se presenta encima del fondo de saco vaginal á los lados del cuello, en un punto en que Poirier ha descrito una especie de arrollamiento de los vasos linfáticos emergentes del cuello para trasladarse á los ganglios ilíacos.

Esterilidad

Parece que la **esterilidad** no es consecuencia fatal de la salpingitis, pudiendo éstos curar sin que se oblitere el pabellón. Sin embargo, cuando una inflamación tubar antigua ha obliterado ambas trompas, la fecundación es imposible, siendo ésta, á no dudarlo, la causa de esterilidad en la mayor parte de las mujeres de mala vida.

Tratamiento

Tratamiento.—Por más que digan ciertos operadores, no basta que una mujer sufra con persistencia en la región de los anejos para que el cirujano se lance á practicar la laparotomía, aun cuando no pase ésta de simple incisión exploratriz. Pasado ya el período de verdaderos excesos quirúrgicos, especialmente fuera de Francia, en donde, según la expresión de Emmet (2), «tanto los cirujanos competentes como los ignorantes practicaban muy á la ligera la ablación de los anejos;» hemos alcanzado por fortuna unos tiempos en que ya no se sacrifica tan fácilmente la fecundidad de las mujeres, pues ahora se trata de curar y no ya de extirpar (3).

Medicación indirecta intra-uterina

El tratamiento de la tubo-ovaritis catarral, puede decirse que se confunde con el de la metritis, del mismo modo que el de la pielonefritis ascendente coincide con el de la cistitis, que es su punto de partida. Reposo absoluto, purgantes ligeros, antisepsia perfecta de la vagina, irrigaciones vaginales calientes y prolongadas: hé aquí los primeros remedios de que se ha de echar mano. En caso

(1) Guéneau de Mussy. *Clin. méd.*, t. I, p. 474.—Martineau. *Leçons clin. sur les Maladies de l'utérus*, p. 779.—Courty. *Annal. de Gyn.*, 1881, t. XV, p. 241.—J. S. Carreau. *Med. Record*, 2 julio 1881, t. XX, p. 5.—Émile Tillot. *De l'Adénite péri-utérine chronique en petits noyaux et de son traitement thermal*, 1885.—A. Martin. *Path. und Ther. der Frauenkr.*, 1887, p. 404.

(2) T.-A. Emmet. Congreso de Baltimore, septiembre 1886 (*Centralbl. f. Gyn.*, 1887, n.º 23, p. 370).

(3) Henry Coe. *Is disease of the uterine appendages as frequent as it has been represented to be?* (*Amer. Journ. of Obstetr.*, junio 1886, p. 561).—Sarah Post, W. Polk. *New-York med. Journ.*, 24 septiembre 1887 y *Amer. Journ. of Obstetr.*, 1887, t. XX, p. 631.—P. Mundé. *Amer. Journ. of Obstetr.*, 1888, t. XXI, p. 150.