CAPITULO II

Oóforo-salpingitis quística

Anatomía patológica. — I. Salpingitis quística: pio-sálpinx; hidro-sálpinx; hémato-sálpinx y aplopejía de la trompa.—II. Ovaritis quística: quistes serosos; quistes sanguíneos; quistes purulentos; quistes linfáticos. — Síntomas. Salpingitis profluente.— Diagnóstico del hidro-, hémato- y pio-sálpinx entre sí. Diagnóstico diferencial entre la oóforo-salpingitis quística y: quiste incipiente del ovario; quiste intra-ligamentario; embarazo tubar; cuerpos fibrosos (punción é incisión exploratoria); tumor fibro-quístico; adenitis pélvica; embarazo; enterocele adhesivo.—Curso. Duración. Terminación. Pronóstico. Recidivas. Rupturas. Fístulas. Propagación. Resíduos. — Tratamiento. Oóforo-salpingotomía. Técnica operatoria. Posición declive de TRENDELENBURG. Evisceración. Resección parcial de la trompa. Salpingostomía. Resección parcial del ovario. Salpingorrafia. Resultados inmediatos de la operación. Mortalidad. Castración útero-ovárica.

Anatomía patológica Salpingitis quístic.

Anatomía patológica.—I. **Salpingitis quística.**—Entre las dilataciones quísticas de la trompa hay que colocar en primera fila la debida á una acumulación de pus. En efecto, parece ya un hecho demostrado, que á menudo el pio-sálpinx se transforma en quiste seroso y á veces en quiste hemático. Cuando el trabajo flegmásico, sin duda por destrucción espontánea de los gérmenes, llega á detenerse, el absceso de la trompa, á semejanza de un absceso frío, puede transformarse en una colección serosa por una especie de *clarificación del pus*, cuyos elementos sólidos se depositan en la pared, en tanto que va aumentando el elemento seroso. Éste es el origen, según parece, de la mayor parte de los hidro-sálpinx. La ruptura, por fin, de vasos tiernos en las paredes de la bolsa de un antiguo pio-sálpinx, suele á veces llenarlo también de sangre.

Pio-sálpinx

El **pio-sálpinx**, ó quiste purulento de la trompa, es consecuencia de la salpingitis purulenta y en particular de la infección blenorrágica ó de la infección puerperal, que principalmente obra *post abortum*. LAWSON-TAIT (1), y después FREUND (2) conceden suma importancia, como ya he hecho observar, al desarrollo incompleto, al estado infantil del oviducto, que, según ellos, lo predispone á obliterarse y á transformarse en quiste.

(1) LAWSON-TAIT. *Traité des Maladies des ovaires*, trad. al franc., París, 1886, p. 78.—*Brit. med. Journ.*, 16 abril 1887, t. I, p. 825.
(2) W. A. FREUND. *Loc. cit.*

La trompa, cuya extremidad externa se halla cerrada por una aglutinación y una especie de intus-suscepción de las franjas del pabellón, está dilatada en sus dos tercios externos, y rara vez en casi todo su trayecto; por lo regular suele quedar una longitud de 1 á 2 centímetros cerca del cuerno del útero, en cuyo punto ha conservado casi su grosor normal, presentando al mismo tiempo mayor grado de dureza. A veces el pabellón está adherente al ovario que se fusiona más ó menos íntimamente con el quiste;

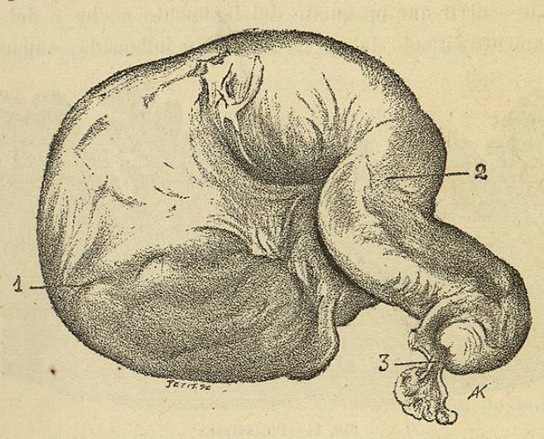

FIG. 13 —Pio-sálpinx

1. Parte dilatada de la trompa, formada por su extremidad externa obliterada: no se descubre resto alguno del pabellón. — 2. Parte mediana engrosada y encorvada.— 3. Sección de la trompa cerca de su extremidad uterina; por debajo se ve el resto de una adherencia.

es muy raro hallar el pabellón intacto y libre, sobresaliendo de la bolsa purulenta que en el interior de él se ha obliterado y guardando mayor proximidad con el útero. Falsas membranas diseminadas alrededor de la trompa y del ovario, fijan estos órganos comunmente por su parte posterior en el fondo de saco de DOUGLAS. La trompa izquierda es la que suele presentar la lesión más antigua y está más alterada que la derecha.

Son muy variables las dimensiones de los quistes; se han citado algunos que eran grandes como una cabeza de feto (1), como un coco (2). Pero ordinariamente no exceden del volumen de una pera pequeña, cuya forma afectan; á menudo se presentan con-

(1) DAGRON. *Bull. Soc. anat.*, 1888, p. 26 (con fig.); operación por L. CHAMPIONNIÈRE. El tumor tenía la forma de una cornamusa ó de un estómago y contenía aproximadamente 1200 gramos de pus. También se halla reproducido en el *Bull. et Mém. de la Soc. de Chir.*, 18 enero 1888, p. 66.
(2) J. W. ELLIOT. *Boston med. and surg. Journ.*, 21 abril 1887, t. CXVI, p. 378.

torneados sobre sí mismos, semejando un cuerno de caza (fig. 13). Su color es blanco-amarillento. El espesor de la bolsa quística es variable; con frecuencia existe un punto débil que corresponde á las adherencias de esta bolsa por la parte de detrás; por este motivo es muy difícil no desgarrar el saco á este nivel, cuando se intenta descortezarlo. La superficie interna es tomentosa; el pus suele ser cremoso y amarillento; despide un olor fétido cuando se presentan muy íntimas las adherencias de la bolsa con el recto.

Puede ocurrir que un quiste del ligamento ancho ó del ovario, inmediatamente situado debajo de la trompa inflamada, supure á su

Fig. 14.—Pio-sálpinx
Corte visto con un aumento debil (Wyder)

vez y llegue hasta á abrirse comunicación con la trompa (1). He visto un ejemplo de la primera variedad.

El microscopio descubre la superficie interna revestida de vegetaciones ramificadas, análogas á las de la salpingitis catarral aguda, pero dos ó tres veces más gruesas, siendo esto debido á la infiltración infinitamente más abundante del estroma por células embrionarias. Estas ramificaciones se hallan cubiertas de una capa de células cilíndricas, que se ha conservado en el fondo de las anfractuosidades que las separan. Las capas profundas de la mucosa son ricas en células fusiformes. Más cerca de la superficie existe una zona de infiltración celular tan abundante, que tiene la apariencia de tejido de granulación. Las paredes de la trompa también están infiltradas de células embrionarias en el punto no dilatado, que á simple vista parece relativamente sano; por todas partes es muy notable la dilatación de los vasos.

(1) J. W. Elliot. *A case of chronic Salpingitis; tubo-ovarian Cyst acutely inflamed, hemorrhage into the Cyst* (*Amer. Journ. of Obstetr.*, febr. 1887, t. XX, p. 141, con fig.).

En los pio-sálpinx puede existir cierta permeabilidad del extremo inferior de la trompa. Se ha dicho que en esta variedad profluente las paredes eran más gruesas; esta circunstancia parece guardar relación con el estado moderado de distensión que se observa en estos casos. También se ha pretendido que en este caso la hipertrofia de las fibras musculares podía asegurar la evacuación de la bolsa. Pero esto último es muy dudoso, y es más verosímil que la evacuación sea una consecuencia de un desborde por exceso de plenitud.

Puede acontecer que hallándose la trompa más ó menos alterada y ofreciendo los signos de una inflamación intersticial crónica, sea únicamente el ovario el que se ha transformado en cavidad purulenta ó que presenta abscesos circunscritos. En tales casos, la inflamación se habrá propagado las más veces por adherencia é inoculación venidas de la trompa, que fué la primera afectada; siendo muy probable que esta última, después de evacuar su contenido en el útero, haya evolucionado espontáneamente hacia la inflamación crónica, mientras que la supuración ha continuado á formarse por parte del ovario. Otras veces, hallándose estos órganos muy distantes uno de otro, es preciso admitir la infección ovárica indirecta por la vía linfática. De todos modos, es probable que un pequeño quiste preexistente, quiste folicular ó quiste del cuerpo amarillo, ó hasta sencillamente la degeneración microquística, favorezca ordinariamente y prepare en cierto modo la formación de abscesos en el ovario por contagio tubar.

El pio-sálpinx puede coincidir con tumores uterinos, cuerpo fibroso y cáncer.

El absceso frío de la trompa, ó **pio-sálpinx tuberculoso**, es muy difícil de reconocer, si no hay al propio tiempo lesiones similares del ovario ó del útero. Pero también puede haber en el peritoneo inmediato granulaciones tuberculosas características; por lo que hace á las masas caseosas contenidas en la trompa, pueden haber sido producidas por una simple inspisación del pus, pero como ya se sabe, este aspecto fimatoide, al cual atribuían tanta importancia los antiguos, tiene un valor de poca cuantía. Únicamente el microscopio puede decidir la cuestión, revelando la arquitectura celular especial del folículo tuberculoso con sus zonas nucleares agrupadas alrededor de la célula gigante, y principalmente el bacilo de Koch. Hegar y Orthmann lo han podido encontrar; pero, á modo del gonococo de Neisser en la blenorragia, también puede faltar (por haber desapa-

recido), sin que por eso estemos en el caso de afirmar que la lesión no es específica.

Hidro-sálpinx

El **hidro-sálpinx** (1), ó *hidropesía tubar*, anatómicamente considerado, es la lesión más antigua que de la trompa se conoce. No cabe, empero, duda alguna, que á menudo se habrán confundido con él ciertos quistes tubo-ováricos, en los que la trompa no se presenta dilatada en lo más mínimo, sino únicamente elongada, hipertrofiada y soldada con un quiste ovárico que comunica con ella. Sólo así es posible explicar las colosales dimensiones que ciertos autores antiguos y hasta algunos modernos (Peaslee) atribuyen á algunos hidro-sálpinx. Es muy dudoso que tales tumores puedan exceder del volumen de una cabeza de feto. En la mayoría de los casos no suelen ser más grandes que una pera pequeña. Su aspecto es liso, su color blanco azulado; las paredes muy delgadas, transparentes á trechos y papiráceas. Suele haber muy pocas membranas periféricas, y si existen son muy delgadas y tensas, porque la hidropesía de las trompas siempre corresponde á una inflamación de antigua fecha, actualmente apagada.

Froriep (2), que estudió perfectamente esta lesión ya hace muchos años, dividía el *hydrops tubæ* en dos especies: *aperta* y *occlusa*, según estuviera abierta ó cerrada la extremidad interna.

El líquido es citrino: en algunos casos contiene alguna sangre ó algunos mechones puriformes.

Hémato-sálpinx y apoplejía de la trompa

El **hémato-sálpinx** (3) debería separarse totalmente de las pequeñas hemorragias ó hematomas de la trompa, que ponen tensas las paredes simplemente inflamadas del oviducto; estos derrames de sangre, susceptibles de reabsorción, más bien que una enfermedad constituyen un accidente. El hematocele de la trompa, ó hémato-sálpinx verdadero, ofrece al propio tiempo la alteración profunda de las paredes, que de un modo definitivo han adquirido la constitución quística, y además una modificación del líquido sanguíneo, análoga á la que sufre en los hematoceles. En una palabra, se trata de una lesión estable y no de un incidente patológico transitorio, como por

(1) Hace ya cerca de dos siglos que Abraham Cyprianus dió una figura muy demostrativa del hidro-sálpinx en su *Epistola-relato de la historia de un feto humano de 21 meses*, Amsterdam, 1707, p. 22 Descubrióse esta lesión en el cadáver de una mujer que se había vuelto estéril después de un parto laborioso.

Debe existir otra figura analoga en Dekker, *Exercitationes practicæ*, Leyden, 1695, según afirma J. Greig Smith. *Abdominal Surgery*, Lóndres, 1887, p. 157 en nota).

(2) R. Froriep. *Beobachtung einer wahren Sackwassersucht der* Fallopischen *Trompeten (Med. Zeit.*, Berlín, 1834, n.º 1, p. 3 y sig.).

(3) Una de las primeras observaciones anatómicas de hémato-sálpinx es la de Béraud (Becquerel. *Traité clin. des Maladies de l'utérus*, 1859, t. II, p. 280).

ejemplo, la simple extravasación sanguínea en un órgano inflamado. Pero, toda vez que los autores no han cuidado de hacer la distinción precedente, tendré que atenerme al uso corriente.

Dejando aparte los casos de retención de la sangre menstrual por atresia de las vías genitales, cuya descripción debe entrar en el capítulo especial de los Vicios de conformación, nos quedan para tratar dos grandes variedades del hémato-sálpinx.

1.° La primera, de que acabo de hablar, y sin duda la más frecuente, es la **apoplejía de la trompa**, que incidentalmente puede presentarse en el curso de una inflamación catarral, ó también en el curso de una menstruación alterada por una falta en el régimen, por una fatiga exagerada, por un enfriamento en las neurópatas ó las pletóricas. Es muy probable que también obedezcan á este origen los síntomas que algunos autores han atribuído á la *congestión del útero* y á la *congestión pélvica*. De ordinario esta lesión no es persistente, sino que el coágulo es reabsorbido y los accidentes pueden ir cesando paulatinamente, á menos de haber sido ingertados, como ocurre con frecuencia, en los síntomas de una salpingitis crónica parenquimatosa (1).

2.° La segunda variedad de hémato-sálpinx, única que representa efectivamente una verdadera personalidad anatómica, está caracterizada principalmente por la presencia de un saco análogo al del pio-sálpinx. Para que este caso llegue á constituirse, creo que, ó bien hay que admitir un embarazo tubar detenido en su desarrollo por muerte precoz del embrión que ha sido reabsorbido (2), ó bien un pio-sálpinx anterior que obliteró el pabellón y volvió más gruesas las paredes á medida que se iban dilatando; la

(1) No deja lugar á duda, que la mucosa de las trompas sea el asiento de una exhalación sanguínea durante la menstruación. A. Puech pretende que existe una hemorragia fisiológica en la cavidad tubar, lo mismo que en la uterina. Cuando después de una ovariotomía, ha quedado fijado el muñón de la trompa á la pared abdominal, en el momento de las reglas, se vé á menudo como por la superficie de sección tiene lugar un derrame. Spencer Wells. *Diagnostic et traitement des Tumeurs abdominales*, trad. al franc., 1886, p. 168.—A. Poncet. Tesis de París, 1878, p. 28.—T. E. Prewitt. *Amer. Journ. of med. Sciences*, abril 1876, t. LXXI, p. 422.—Lawson-Tait. *Brit. med. Journ.*, 1878, t. I, p. 933.—Migrew. *Amer. Journ. of Obstetr.*, septiembre 1884, p. 912.—Tenemos, pues, que si no constante, es á lo menos sumamente frecuente esta hemorragia fisiológica, y que deberá producirse con tanta mayor facilidad, siempre que intervenga una causa cualquiera á aumentar la congestión activa ó pasiva del aparato genital. Si la hemorragia se produce estando libres las extremidades de la trompa, es muy probable que pase enteramente hacia el útero sin producción de ningún trastorno (estado fisiológico); pero si se produce en grandes cantidades, puede ser causa de la formación de coágulos en el interior de la trompa y motivar fenómenos morbosos mal determinados, hasta que se ha verificado su reabsorción; y si, por último es excesiva, puede dar pie á un hematocele retro-uterino.

(2) A. Martin (*Centralbl. f. Gyn.*, 1889, n.º 40, p. 689), en la 62.ª Reunión de naturalistas y médicos alemanes en Heidelberg, demostró una preparación de hémato-sálpinx, en la que, á falta de todo vestigio de feto, logró descubrir vellosidades coriales.—Siempre habrá que proceder á la pesquisa de estas últimas, antes de pronunciarse acerca la naturaleza de un saco tubario.

hemorragia que luego sobreviene en una cavidad patológica, cuya superficie es incapaz de reabsorción, se convierte por necesidad en definitiva. Algunas veces la transformación se hace directamente de pio- en hémato-sálpinx; otras hay á modo de una fase intermedia

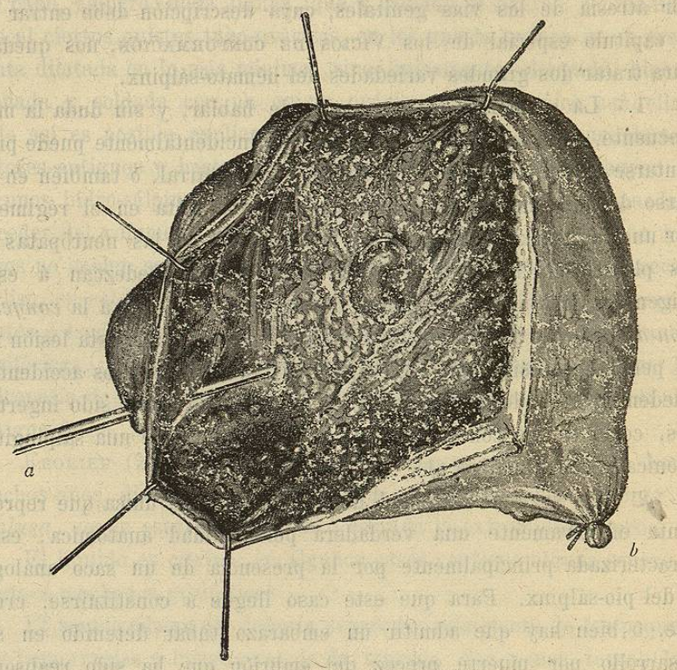

FIG. 15.—Hémato-sálpinx supurado

La bolsa está abierta: en ella se ve el aspecto apezonado de la superficie interna y un pequeño cuerpo reniforme (coágulo ó embrión?) (1). Una sonda acanalada *a* atraviesa el orificio que ponía en comunicación la bolsa con el recto.—*b*. Ligadura colocada en la extremidad uterina (pieza extraida por la laparotomía).

de hidro-sálpinx; en estos casos es cuando el líquido es más claro y más adelgazada está la pared.

Al contrario, puede suceder que un hémato-sálpinx supure secundariamente: en tal caso la infección se verifica seguramente por los linfáticos y no por intermediación de la cavidad uterina, con la cual está interrumpida toda comunicación.

El volumen de estas bolsas quísticas no suele exceder del de

(1) El pequeño cuerpo reniforme representado en esta figura, que en el acto de dibujar la preparación había sido tomado por un coágulo y que luego se perdió desafortunadamente, tal vez era un coágulo, ó tal vez un embrión, y el hémato-sálpinx representaría entonces el saco transformado de un embarazo tubar, detenido muy temprano en su evolución por una apoplejía y después por supuración. La enferma en cuestión, operada por mí en enero de 1887, curó muy pronto; la observación fué publicada. Véase RISKALLAH. Tesis de París, 1889. (Obs. 5).

una pera; con todo, LAWSON-TAIT cita una que alcanzaba más arriba del ombligo y contenía muchos litros de líquido. Es de creer que en este caso habría además un hematocele intra-peritoneal enquistado, unido al hémato-sálpinx.

A menudo se ve coincidir el hémato-sálpinx con cuerpos fibrosos; en tales circunstancias no debe atribuirse la presencia del quiste á la presión que estos tumores ejercen sobre el *hiato uterino*, sino á la metro-salpingitis hemorrágica que acompaña el desarrollo de los miomas (1).

La bolsa de los hémato-sálpinx es gruesa á trechos y delgada en otros. Puede presentar la hipertrofia de las fibras musculares, como en el pio-sálpinx. La comunicación con el útero puede haberse conservado. En cuanto al contenido, unas veces está formado por sangre viscosa de color de chocolate (así ocurre principalmente cuando la lesión se debe á la retención de menstruos, por vicio de conformación genital), otras más frecuentes por un líquido claro, formado de serosidad mezclada con sangre ó con pus y sangre á la vez. Los coágulos pueden formar capas sobre las paredes ó pequeñas masas fibrinosas libres (fig. 15).

El estudio histológico de la bolsa demuestra la existencia de un proceso irritativo menor que en el pio-sálpinx. Sin embargo, todavía presenta la mucosa una riqueza inusitada en células fusiformes, que en algunos repliegues parecen levantarse perpendicularmente de la capa profunda. La cúspide de estos pliegues suele carecer de epitelio; los intervalos que los separan pueden conservar una red rica en capilares repletos de sangre, que es fácil perseguir hasta las cercanías de la superficie de la mucosa. En muchos puntos hay pequeñas hemorragias parenquimatosas que ocultan la trama de los tejidos (fig. 16).

II. **Ovaritis quística** (2).—Los *microquistes* ó *quistes del ovario mediocremente desarrollados* tienen su lugar correspondiente en el estudio de la inflamación de que derivan. Ovaritis quística

A.—**Quistes serosos.**—Es bastante común en la superficie de ovarios normales la presencia de cierto número de folículos henchidos de líquido; probablemente que su significación no es otra que Quistes serosos

(1) V. CAMPE. *Verhandl. der Berl. Ges. f. Geburtsh. und Gyn.*, 1883.—A. TH. WYDER. *Arch. f. Gyn.*, 1878, t. XIII, p. 35.

(2) La ovaritis quística, que *clínicamente* no debe separarse de la oóforo-salpingitis, se junta por la *anatomía patológica* con los quistes del ovario. Por este motivo, aunque se exponga aquí parte de su estudio, deberemos más tarde volver á ocuparnos de ella en el capítulo de los QUISTES DEL OVARIO.