Una de las sustancias, la **paralbúmina** (1), fué considerada por Waldeyer como característica de los quistes del ovario. Si bien su presencia parece ser constante en los quistes glandulares, en cambio en algunos papilares puede haber no más que vestigios de ella. En 23 quistes examinados por Oerum (2) en este sentido, descubrió la paralbúmina en 18 casos y no pudo encontrarla en los otros 5. Pero hay que observar, que se ha demostrado la presencia de esta sustancia en los esputos de la bronquitis, en un quiste del cuello, en la orina de enfermas afectas de supuraciones óseas, y hasta en algunos casos de ascitis. Esto nos enseña cuán poco hemos de fiarnos de este medio de diagnóstico. Para la indicación de los procedimientos técnicos que se deben emplear para descubrir la paralbúmina, consúltense los trabajos especiales de Huppert y de Hammersten (3).

Otro dato que se saca del análisis químico y que parece más positivo, es el que nos da la cifra de los materiales fijos de los diversos líquidos. Según Méhu, cuando se acerca á 70 gramos por litro, se trata positivamente de un quiste ovárico. Quénu considera demasiado baja esta cifra y quiere elevarla á 100. Con esto tendríamos un indicio de mucho valor (4).

Quistes dermoides

III. **Quistes dermoides.**—Estos quistes suelen ser regularmente muy pequeños; esto no quita que en algunos casos puedan adquirir gran volumen por su combinación con quistes prolígeros, ó también simplemente en virtud de una exacerbación inflamatoria que aumenta bruscamente las proporciones de su contenido líquido. Si bien algunos pasan desapercibidos por mucho tiempo y á veces sólo por casualidad son descubiertos durante una autopsia, una vez emprendido el desarrollo, se parecen clínicamente considerados á los quistes ordinarios ó prolígeros acabados de describir. En ocasiones se han encontrado ambos ovarios transformados en quistes dermoides. Poupinel (5) ha recogido 44 casos.

(1) La paralbúmina tiene el carácter particular de dejarse precipitar por el ácido nítrico y de volver á disolverse luego con la adición de ácido acético. Mac Mumm (*The spectroscope in Medicine*, Londres, 1880) hizo con este fin investigaciones espectroscópicas que no dieron resultado alguno.

(2) H. T. Oerum. *Kemiske Studier over Ovariecystevaedsker*. Copenaga, 1884.

(3) Huppert. *Ueber den Nachweis des Paralbumins* (*Prag. med. Wochenschr.*, 1876, n.º 17).—Hammersten. *Zeitschr. f. physiol. Chemie*, 1882, t. VI, Hetf 3, p. 194, y *Upsala lækare. Fœrhandl.*, 1881, t. XVI, p. 461.—Véase además Alfred Gonner. *Ein Beitrag zur chemischen Diagnose der Ovarial-Fluessigkeiten* (*Zeitschr. f. Geburtsh. und Gyn.*, 1884, Bd. X, p. 103). Después de un estudio crítico y profundo sienta como conclusión, que por medio de la química no es posible todavía reconocer de un modo seguro el líquido de un quiste ovárico. La reacción de Hammersten constituye un indicio precioso, pero de ningún modo patognomónico.

(4) Quénu. *Bull. et Mém. Soc. de Chir.*, 25 julio 1888, p. 645.

(5) G. Poupinel. *De la généralisation des Kystes et Tumeurs épithéliales de l'ovaire*, Tesis de París, 1886.

Su frecuencia es mucho menor que la de los quistes prolígeros. Olshausen ha reunido 2,275 casos procedentes de series de ovariotomías practicadas por Spencer Wells, Keith, Schrœder, Krassowski, A. Martin, Billroth, C. Braun, Esmarch, Dohrn y por él mismo. En todo este número únicamente figuran 80 quistes dermoides (ó sea un 3,5 por 100).

Su superficie interna está tapizada por una membrana que recuerda el aspecto de la **piel** y presenta la estructura de ésta; se ve en ella una capa córnea, formada por muchas hileras de células primero planas, y después esféricas como en el *retículo de* Malpighi.

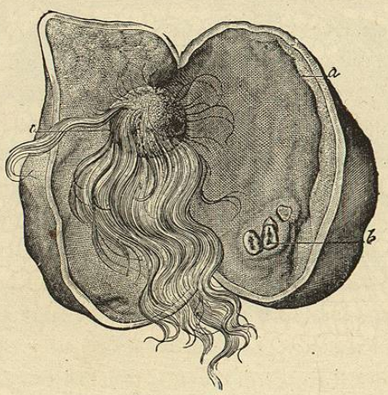

Fig. 34.—Quiste dermoide del ovario

La capa dérmica se halla separada de la cáscara fibrosa del quiste por un panículo adiposo. En la superficie de la dermis existen papilas, las cuales reunidas adquieren en algunos casos el aspecto de un **pezón** (1); además hay también en la misma pelos implantados en folículos pilosos, que á veces van provistos de glándulas sebáceas; Friedlænder ha sido el que primero ha demostrado la presencia de dichos folículos. También se encuentran glándulas sudoríparas. Los **cabellos**, implantados ó libres, son largos, de color leonado, aglutinados por materia sebácea y arrollados en pelotones. La bolsa se presenta más ó menos repleta por una aglomeración de

(1) D. v. Velitz, de Budapest (Virchow's *Arch.*, 1887, t. CVII, p. 505), refiere un caso curioso de quiste dermoide con una mama. La mujer era de 40 años y había tenido 12 hijos. Practicósele la ovariotomía por un quiste dermoide, el cual resultó contener una materia untuosa mezclada con pelos rubios; en la pared interna se descubrió una especie de mama grande como el puño de un niño; por la presión se hizo que el pezón destilara leche parecida á calostro. La areola de la mama era de color rosa y estaba cercada de un círculo de pelos.

sebo, semejante á la *vernix caseosa*, el cual forma á menudo especies de bolas aisladas; esta grasa, que en algunos casos es de consistencia oleosa, encierra un gran número de células epiteliales, cristales de colesterina y ácidos grasos. También hay con mucha frecuencia en esta clase de quistes **dientes y huesos**. Estos últimos se presentan implantados en la bolsa y están más ó menos revestidos

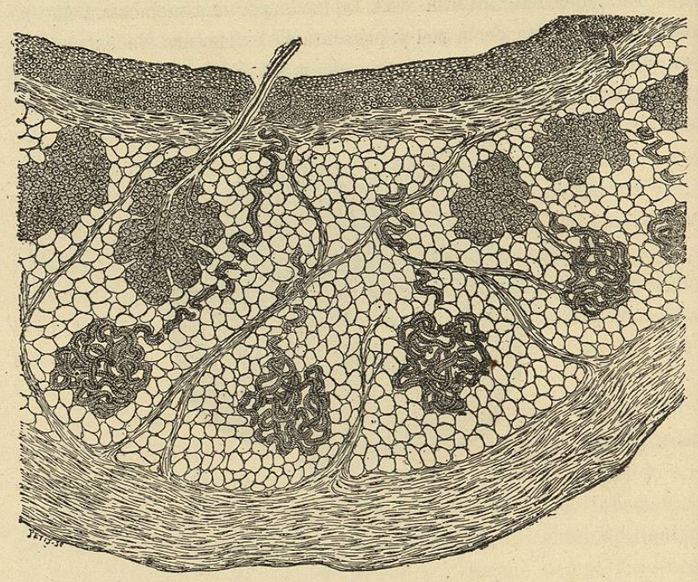

FIG. 35.—Quiste dermoide del ovario (WYDER)

El quiste estaba lleno de una masa grasienta que contenía cabellos rojizos. La estructura de la pared es análoga, como se ve, á la de la piel. La capa superior que presenta la figura (en el interior del quiste) está formada de células apretadas unas contra otras y tanto más aplastadas cuanto más se acercan á la superficie. Debajo hay dos capas de tejido conjuntivo fasciculado, separadas por tejido adiposo laxo. Estas dos capas emiten la una á la otra algunas laminillas de tejido conjuntivo que, penetrando por el tejido adiposo, le prestan una especie de estroma fibroso. Esta preparación presenta como particularidad importante la presencia de glomérulos de glándulas sudoríparas, al lado de glándulas sebáceas, de las que muchas están provistas de folículos pilosos.

por la dermis; sus formas suelen ser irregulares, generalmente planas, y están formados por un tejido compacto; el **cartílago** figura en pedazos pequeños, que algunas veces, conforme lo han visto LABBÉ y VERNEUIL, están articulados entre sí por medio de fascículos fibrosos. Los **dientes** se hallan encerrados en la pared y sobresalen en la cavidad, estando implantados en restos óseos ahuecados en forma de alvéolos, en los cuales se mantienen flojamente asegurados. Sólo de un modo vago afectan la forma de dientes

perfectos, y nunca corresponden de una manera terminante al tipo de los incisivos, caninos ó molares; por lo general no suelen tener cemento. A propósito de estas formaciones debemos una observación notable á HOLLÆNDER, y es, que los dientes se hallan siempre orientados con perfecta exactitud, y un poco inclinados hacia el eje mediano del cuerpo, de manera que por el examen del interior de un quiste se puede determinar el lado en que estuvo situado. Se han encontrado hasta cien dientes (SCHNABEL). AUTENRIETH ha descrito un caso en que se retiraron trescientos dientes de un quiste en que todavía quedaban más. Según afirman algunos autores, también se han encontrado dientes cariados. Sin embargo, es creible que en semejantes casos, como dice LANNELONGUE (1) siguiendo á MAGITOT, no se trataba de verdadera caries, sino únicamente de fenómenos de desgaste y de reabsorción.

P. RUGE (2) ha hallado en un quiste dermoide, debajo de un hueso parecido á un maxilar inferior provisto de molares, una masa pequeña, que por su forma, tamaño y estructura acinosa, venía á resultar como una **glándula sub-maxilar.**

En la dermis se han descubierto también **fibras musculares** (VIRCHOW); por lo que hace á las **fibras estriadas**, OLSHAUSEN las niega y cree que en tales casos no se trataba de quistes dermoides, sino de *teratomas*. Lo cierto es que son muchos los autores que confunden estas producciones. CRUVEILHIER ha citado un caso en que existían **uñas** (3); BAUMGARTEN (4) refiere un caso de los más notables; además de piel, pelos y dientes, el quiste encerraba un cuerpo parecido á un **ojo** provisto de una especie de córnea convexa y de un epitelio de la naturaleza del de la retina. También había en este quiste una porción de **mucosa** análoga á la del **intestino** y del **estómago**, finalmente **sustancia nerviosa** encefaloide.

La presencia de **sustancia nerviosa gris** en los quistes dermoides no es nada fácil de explicar. En un caso, VIRCHOW encontró sustancia nerviosa laminar como en el cerebelo. KEY la ha hallado en una cavidad ósea, y ROKITANSKY en una especie de cápsula de la bolsa, cerca de la implantación de un hueso (5). Finalmente, en casos excepcionales otros anátomos han descubierto **filetes nerviosos** que

(1) LANNELONGUE. *Traité des Kystes congénitaux*, París, 1886.

(2) P. RUGE. Soc. obst. y gin. de Berlín, 10 enero 1890 (*Centralbl. f. Gyn.*, 1890, p. 99).

(3) En el Museo de la clínica ginecológica de Halle hay un ejemplar de quiste dermoide encontrado en una oca, el cual contiene una multitud de plumas.

(4) P. BAUMGARTEN. VIRCHOW's *Arch.*, 1887, Bd. CVII, p. 515 y siguientes.—En un caso de MARCHAND. (*Bresl. ærztl. Zeitschr.*, 1881, n.º 21) se señala ya la presencia de epitelio retiniano.

(5) OLSHAUSEN. *Loc. cit.*

se dirigían á dientes (1). Además de estos materiales sólidos, los quistes dermoides contienen un **líquido** lactescente mezclado con frecuencia con cristales de colesterina.

Tumores mixtos

Desde mucho tiempo se han señalado y descrito los **tumores mixtos**, formados por la combinación de quistes dermoides con otras formas de quistes ováricos (2). Recientemente se ha vuelto á ocupar de ellos Poupinel, de quien copio textualmente las formas de desarrollo que doy á continuación:

En un mismo tumor pueden presentarse reunidos unos con otros quistes dermoides y quistes de epitelio pavimentoso, cúbico, vibrátil, caliciforme, polimorfo, etc. Más aún, en una sola y misma cavidad quística pueden figurar juntamente la epidermis con sus anejos (pelos, glándulas sebáceas, glándulas sudoríparas) y un revestimiento epitelial uniforme ó polimorfo. Por último, el revestimiento interno de las cavidades puede estar formado enteramente de piel. Sin embargo, aun en este caso, no es raro que sea incompleto el revestimiento cutáneo. En efecto, muchas son las observaciones en que se ve que únicamente existe piel en uno ó algunos puntos de la cavidad dermoide. A menudo la piel afecta la forma de una gran papila, que comunmente sirve como de único punto de implantación á los pelos. El resto de la pared ofrece un aspecto liso, fibroso, ó recuerda más bien una mucosa que la piel.

Esta descripción que, por decirlo así, siempre hallamos repetida en la lectura de las observaciones de quistes dermoides, nos demuestra lo mucho que se hace sentir la necesidad de completos exámenes histológicos. Es indudable, que un gran número de quistes de los se-dicentes dermoides debieran clasificarse entre los tumores mixtos.

Por lo común la armazón fibrosa se halla formada exclusivamente de tejido conjuntivo joven, adulto ó mixomatoso. Sin embargo, dejando aparte los dientes, que son productos de origen ectodérmico y que únicamente se presentan en las inmediaciones de un revestimiento cutáneo, obsérvanse en las paredes fibrosas de los

(1) Mahot y Legros. *Bull. de la Soc. anat.*, 1867, p. 102.

(2) Lebert. *Traité prat. d'Anat. path. gén. et spéc.*, París, 1857, t. I, p. 258.—Eichwald. *Wuerzb. med. Zeitschr.*, 1864, p. 422.—E. Martin. *Berl. klin. Wochenschr.*, 4 marzo 1872, n.º 10, p. 113.—Kreis. *Correspondenzbl. f. schweiz. Ærtze*, 1872, n.º 100.—Holscher. Disert. inaug., Gœttinga, 1878.—Flesch. *Verhandl. der phys. med. Gesellsch. in Wuerzburg*, 1872, Bd. III, p. 111.—Flaischlen. *Zeitschr. f. Geburtsh. und Gyn.*, 1881, Bd. VI, p. 127 (observ. de Schrœder) y Bd. VII, p. 448.—Spencer Wells. *Ovarian and uterine tumours*, 1882, p. 41 y 104.—Lannelongue y Achard. *Loc. cit.*, p. 57, 80 y 128.—G. Poupinel. *Des Tumeurs mixtes de l'ovaire (Arch. de Physiol.*, 1887, 3.ª serie, t. IX, p. 394).

tumores quísticos mixtos tejido cartilaginoso y tejido óseo. Igual observación puede hacerse hasta en tumores que carecen de todo carácter dermoide. Poupinel (1) da cuenta de un ejemplo de quiste mucoide del ovario, seguido de generalización: en la pared del quiste existían nódulos cartilagíneos.

La osificación es muy común en los tumores mixtos, lo mismo que en los quistes dermoides puros; empero, el estudio de aquellos tumores pone de manifiesto un punto de sumo interés, es á saber, que las placas óseas no se hallan por necesidad contiguas á huecos dermoides, y que en ciertos casos aparecen completamente independientes de estas cavidades. Finalmente, en el estroma de los tumores mixtos se presentan también otros tejidos; tejido muscular liso y estriado y tejido nervioso.

Ambos ovarios pueden estar afectados simultáneamente. Entonces, lo mismo que en los casos de tumor ovárico unilateral, pueden asociarse entre sí las diversas categorías de quistes. Cada uno de los dos ovarios puede ser asiento de un tumor epitelial mucoide, ya sea el epitelio de un solo tipo, ya polimorfo. Los dos quistes del ovario pueden estar ambos revestidos de epitelio vibrátil (Brodowski, etc.). Repetidas veces se han visto los dos ovarios transformados cada uno de ellos en un tumor mixto (Flesch, Neumann y Poupinel).

También puede ocurrir que por un lado haya un quiste dermoide, y un quiste mucoide en el otro (Leber, Young, Herchl, Mugge, etc.), ó un tumor mixto en un lado, y en el otro un quiste mucoide (Poupinel).

Histogenia de los quistes dermoides

La cuestión de la **génesis de los quistes dermoides** es una de las más intrincadas de la patología general (2). La teoría según la cual estos quistes venían á representar el producto de un **embarazo extrauterino** no merece apenas mención, toda vez que estas producciones se han encontrado con frecuencia en niños. También es inadmisible la teoría de la **diplogénesis por inclusión fetal**, quedando desmoronada por el mero hecho de presentarse con frecuencia un número excesivo de dientes.

La voz que para reunir todos estos hechos ha empleado Lebert, es decir, **heterotopia plástica**, no constituye ninguna explicación, sino sólo una denominación.

(1) Poupinel. Tesis de París, 1886 (Observ. CLXIII).

(2) Se conoce la frecuencia de los quistes puramente dermoides en determinadas regiones de la cabeza y del cuello; por otra parte, los tumores complejos designados con el nombre de *teratomas* se encuentran muy frecuentemente en otros puntos (región sacra, escrobícula del corazón, bóveda palatina).

BIBLIOTECA FAC. DE MED. UNAM

Otras teorías hay que son más sostenibles: la de la **partenogénesis** (1), que invoca el poder del epitelio germinativo, tampoco es satisfactoria, dada la presencia de neoplasias análogas en otros puntos del cuerpo, en que no existe este epitelio especial.

La teoría del **engaste**, aunque no está completamente libre de crítica, es al cabo la que más satisface. Según la misma, durante la vida intra-uterina, ciertas partes del blastodermo quedan enclavadas en medio de los tejidos, á consecuencia de una especie de captura que sufren, y más adelante se desarrollan, originando una formación desordenada de los tejidos que normalmente derivan de ellas. Verneuil fué el primero que formuló de un modo claro esta ingeniosa concepción, refiriéndose á los quistes de las hendiduras branquiales del cuello y de la cabeza (2). Las investigaciones hechas por His acerca el *cordón axilar*, á cuyas costas opina que se desarrollan las partes genitales, ayudan á formarse una idea todavía más clara de la complejidad de los elementos que se encuentran en los quistes dermoides del ovario. Los órganos que concurren á la formación del cordón axilar son únicamente aquellos en cuya formación intervienen todas las hojillas blastodérmicas. Por la disección es imposible distinguir en ellos las diversas hojillas germinativas, y por lo tanto fácilmente se concibe que, lo mismo en el ovario que en el testículo, puedan haberse desviado partículas correspondientes á la hojilla córnea, al tubo medular (epitelio vibrátil) ó á la hojilla media (músculos, huesos). De este modo resulta, como se vé, muy seriamente corroborada la teoría del engaste ó enclavamiento (3).

Lannelongue (4) se pronuncia decidido partidario de esta teoría. Hace además observar, que la evolución de estos tejidos extraños provoca en el órgano, en que toman asiento, ciertas modificaciones de estructura y ciertas alteraciones de contigüidad, independientes del desarrollo embrionario, y que al asociarse con los tejidos engastados contribuyen á aumentar en grado mayor la complejidad de la producción anormal. Así es como debe tal vez explicarse, según Lannelongue, la reunión de los quistes prolíferos del ovario y de los quistes dermoides, y las transiciones que existen entre estas especies de neoplasmas. Con todo, Lannelongue no

(1) Répin (*De l'origine parthénogénétique des Kystes dermoides de l'ovaire.* Tesis de París, 1891) sale en defensa de esta teoría.

(2) A. Frænkel. *Ueber Dermoidcysten der Ovarien und gleichzeitige Dermoide im Peritoneum* (*Wien. med. Wochenschr.*, 1883, n.º 28, p. 865, n.º 29, p. 909 y n.º 30, p. 940).

(3) Olshausen. *Loc. cit.*, p. 404.

(4) Lannelongue y Achard. *Loc. cit.*, p. 128.

desecha enteramente la concepción de la **diplogénesis** en los casos en que existen vestigios considerables de partes fetales en los quistes que por esta razón se han descrito algunas veces con el nombre de *quistes fetales*. Dicho autor cree que estas producciones bizarras participan á la vez de los quistes y de los monstruos dobles. En su génesis, dice, la producción de los monstruos dobles se encuentra asociada á la que determina la formación de los quistes. Cada una de estas producciones varía según el caso; á medida que ascendemos en la serie, la duplicidad monstruosa tiende á convertirse en factor preponderante y el elemento quístico disminuye en importancia para desaparecer por completo. Siendo así, habría que distinguir dos factores en la génesis de estos tumores: la producción de cavidades quísticas y la existencia de un centro de desarrollo suplementario. La admisión de este centro independiente ha sido muy bien ideada pues con ella se puede explicar la complejidad de las neoformaciones; pero también hay que confesar que su origen hace surgir nuevos problemas tan difíciles de resolver á su vez, como los que dicha hipótesis está encargada de resolver ella misma.

Quistes parováricos

IV. **Quistes parováricos.**—En el terreno de la práctica no es posible establecer una separación radical entre los quistes de la región ovárica, independientes del ovario, y los quistes del ovario propiamente dichos. Tenemos, pues, que, no siendo en realidad *quistes ováricos* los que ahora nos van á ocupar, toda vez que anatómicamente son distintos de ellos, conviene, sin embargo, describirlos al mismo tiempo, en atención á la íntima solidaridad clínica y quirúrgica que con ellos guardan.

Un conjunto de caracteres que concurren en esta especie de quistes los separa en un grupo muy definido. Regularmente se suelen designar con el nombre de *quistes del parovario* ó del *órgano de* Rosenmueller (1), porque su sitio de origen manifiesto, que radica en el ligamento ancho en el cual están incluídos, corresponde con mucha exactitud al emplazamiento de estos restos embrionarios, y además porque ha parecido muy natural asignar una génesis especial á la especialidad de estructura. Sin embargo, todavía no se ha demostrado, que los quistes uniloculares de pared delgada y de contenido transparente que hallamos en el ligamento ancho provengan en todos los casos del parovario. A. Doran (2) ha observado

(1) E. Follin. *Recherches sur le Corps de* Wolff. Tesis de París, 1850.—Verneuil. *Recherches sur les Kystes de l'organe de* Wolff. (*Mém. de la Soc. de Chir.*, 1857, t. IV, p. 58).

(2) Alban Doran. *Loc cit.*, p. 49 (fig. 10).

BIBLIOTECA FAC. DE MED. UNAM