sanguíneo (1). Se ha notado que es muy crecida la proporción de cloruros que contiene.

Quistes parováricos papilares

Quistes parováricos papilares.—A más del quiste parovárico hialino de pared lisa y contenido transparente del ligamento ancho, que constituye el tipo más frecuente, existe otra variedad que se caracteriza por la presencia de producciones papilares ¿Constituye esta variedad una especie distinta por razón de su origen, ó representa únicamente, como lo presume L.-Tait, una fase evolutiva de la precedente? Esta cuestión es por de pronto imposible de decidir. Ya sea lo uno, ya lo otro (2), lo que importa al clínico es que sepa que esta variedad puede presentársele. Como los conocimientos sobre esta materia han sido harto incompletos durante mucho tiempo, de aquí la confusión que hasta cierto punto ha reinado en la ciencia. Algunos autores por un lado consideraban erróneamente como términos sinónimos las designaciones de *quiste parovárico* y de *quiste del ligamento ancho*, y por otro lado creían que estos quistes parováricos siempre presentaban una pared delgada y un contenido transparente, no fluente, y con escasos materiales albuminoides. Lo que hay es, que esta especie es sin duda alguna la más frecuente, pero no es la única. Preséntanse quistes parováricos con contenido viscoso, para lo cual basta que en sus paredes se formen vegetaciones papilares; también puede el contenido volverse albuminoso y adquirir coloración diversa, en virtud de extravasaciones sanguíneas, ya recientes, ya viejas. Estos caracteres, empero, no llegan á tal grado que sea posible una confusión entre estos quistes y los quistes mucoides del ovario (3), que excepcionalmente se halla incluídos en el ligamento. Estos quistes tienen la particularidad distintiva de ser siempre uniloculares (prescindiendo de las cavidades casi microscópicas de sus paredes), mientras que los del ovario suelen ser

(1) Spiegelberg halló que este líquido contenía paralbúmina en algunos casos, según hace notar de Sinéty (*Loc. cit.*, p. 870). Pero, ¿no pudiera ser que en dichos casos se tratase de quistes papilares del ligamento ancho?

(2) Alb. Doran. *Loc. cit.*, p. 51 y sig.—Doran pretende que estos quistes papilares proceden del parovario, siendo los únicos que merecerían el nombre de quistes parováricos, mientras que los que carecen de vegetaciones y con contenido puramente líquido deben nacer, según él, en el espesor del ligamento ancho, independientemente de todo vestigio embrionario. La ausencia de epitelio vibrátil en los primeros no invalidaría para nada dicho origen.—Wilh. Fischel (*Ueber Parovarialcysten und parovarielle Kystome* en *Arch. f. Gyn.*, 1879, Bd. XV, p. 198) ha hecho notar, siguiendo á Waldeyer, que el epitelio del cuerpo de Wolff originariamente está desprovisto de cilíolos vibrátiles, de manera que el revestimiento de epitelio cúbico sin cilíolos puede representar en los quistes el primer tipo del epitelio wolffiano.

(3) Terrillon. *Sur une variété de Kystes para-ovariens et ses rapports avec les Kystes de l'ovaire (Bull. et Mém. de la Soc. de Chir.*, 13 julio 1887, p. 460).—Por las observaciones de esta Memoria es fácil demostrar que se trataba de la variedad papilar de quistes parováricos, ya desde mucho perfectamente descrita por A. Doran (*Loc. cit.*).

invariablemente multiloculares. En los casos que han podido dar pie á confusiones, no se trataba más que de una analogía grosera.

Debemos hacer notar como una excepción, que al desarrollarse estos quistes principalmente hacia el lado de la cavidad abdominal, pueden adquirir cierto grado de movilidad y ejercer entonces tal tracción sobre el ligamento ancho, que llega á formarse una especie de pedículo laminar (1).

Aunque ordinariamente suelen ser muy benignos, en ocasiones pueden adquirir también una extrema malignidad. L.-Tait cita el caso de una joven, á la que extirpó un quiste parovárico al parecer muy simple y sin ninguna vegetación interior; seis semanas después presentóse en la operada infección ganglionaria, y á los tres meses sobrevino la muerte después de metástasis cancerosas en diversos órganos.

Quistes parováricos dermoides.—En el ligamento ancho se han observado algunos casos auténticos de quistes dermoides, independientes del ovario (2).

Quistes de moderado desarrollo

B. **Quistes de moderado desarrollo.**— I. **Pequeños quistes residuales de los cuerpos de** Wolff **y de** Mueller (3).—Con frecuencia acontece, principalmente en los casos de cuerpo fibroso uterino ó de tumor incipiente del ovario, que, ora en el ligamento ancho, ora al nivel de la trompa, se presentan pequeñas vesículas transparentes, que, aunque de ningún interés quirúrgico, merecen, sin embargo, que se especifique su significación anatómica. Tres son las variedades que ofrecen estos quistes:

Pequeños quistes residuales

1.° **Quiste de la hidátide de** Morgagni (fig. 27, 8), suspendido del pabellón de la trompa, de volumen variable desde el de un guisante al de una cereza, transparente, forrado de una sola capa endotelial;

(1) Quénu (*Revue de Chir.*, 1890, p. 46) ha observado un caso de este género, acompañado de ascitis, que él atribuye á la extrema movilidad del tumor.

(2) Lawson-Tait. *Loc. cit.*—Sænger. 3.er Congreso de ginecólogos alem. (*Centralbl. f. Gyn.*, 1889, n.° 31, p. 542).

(3) Bland Sutton (*Med. Times*, 26 nov. 1884, t. II, p. 728 y *Trans. of the Royal Soc.*, Londres, 1885) ha dado á conocer algunas nociones interesantes de anatomía comparada, relativas á las lesiones del útero y de los ovarios en los animales. Estas lesiones se presentan muchísimo más frecuentes en el estado doméstico que en el salvaje.

Los quistes procedentes de los vestigios de los cuerpos de Wolff son muy comunes en los batracios. En 250 ranas y sapos, Sutton los ha hallado 10 veces. En las aves y los batracios, el canal izquierdo de Mueller únicamente persiste, según se sabe, para formar el oviducto. El derecho desaparece y acaba por abocarse en forma de pequeño ciego en la cloaca. Este pequeño rudimento de canal es un punto frecuente de partida para formaciones quísticas.—Constituye una particularidad muy digna de notar la siguiente: cuando un ave de corral, hembra, presenta un plumaje y un porte y andar perecidos á los del macho, se encuentra ordinariamente una alteración en su ovario.—En las yeguas viejas suelen ser muy frecuentes los quistes de las trompas y de los ovarios, 2/3 de ellas los presentan; también se han encontrado en las gatas, las cabras, etc.

BIBLIOTECA FAC. DE MED. HAB.

como es sabido, la hidátide de MORGAGNI representa el vestigio de la extremidad del conducto de MUELLER.

2.° **Quiste supra-tubar** (fig. 27, 5), de volumen que no excede al de los precedentes, y de igual aspecto y estructura; parece ser un micro-quiste del ligamento ancho, que habiendo avanzado por debajo de la serosa, en virtud de una especie de desliz ha ido á ocupar este lugar insólito.

3.° **Micro-quistes del ligamento ancho**; los hay dependientes del cuerpo de ROSENMUELLER (fig. 27, 9, 11), y los hay independientes de este cuerpo, cuyo origen exacto no se ha podido precisar. Según DORAN, únicamente contienen epitelio con cilíolos y se vuelven papilares por su desarrollo ulterior, los que arrancan de los tubos verticales del parovario; los demás quistes, los que nacen fuera del parovario (fig. 27, 4, 6) y hasta el que se forma en el tubo horizontal,—quiste que puede desprenderse del ligamento ancho por un pedículo adelgazado (fig. 27, 9), — todos están forrados de simple endotelio.

Hasta el presente no se puede afirmar si los micro-quistes de esta tercera variedad tienen una evolución claramente limitada, como los de la primera. Hasta parece probable, que si algunos de ellos continúan siendo insignificantes durante toda su evolución, otros, por la acción de un proceso irritativo desconocido, constituyen el punto de partida de los grandes quistes del ligamento ancho, de contenido puramente líquido ó de contenido papilar.

Quistes foliculares

II. **Quistes foliculares.**—Durante mucho tiempo se ha considerado la hidropesía del folículo de DE GRAAF como la causa única ó principal de los grandes quistes del ovario. Todavía algunos autores ingleses se mantienen firmes en esta teoría, que debe ser relegada completamente á un lado. Los quistes que reconocen semejante origen no pasan nunca de un volumen mediano, y si provocan síntomas morbosos, lo hacen más bien á modo de inflamaciones crónicas de los anejos que como quistes del ovario; de manera que, forzando un poco la expresión, podría decirse de ellos, que las operaciones que reclaman son más bien castraciones que ovariotomías. Por esta razón he tenido que ocuparme de ellos en páginas anteriores al tratar de las lesiones de la **ovaritis** (p. 78 y 79).

Debemos á ROKITANSKY (1) el haber puesto fuera de duda en sus observaciones la realidad de la dilatación quística del folículo; por esta razón algunos autores señalan esta forma anatómica con el nombre del que tan magistralmente supo describirla.

(1) ROKITANSKY. *Wochenbl. der Zeitschr. der Ges. der Wien. Aerzte,* 1855.

El quiste folicular, ó *hidropesía folicular,* forma una pequeña bolsa unilocular, que varía del volumen de una simiente de cañamón al de una nuez (1); es el *quiste en miniatura* de CRUVEILHIER. Sin embargo, la aglomeración de muchos de estos saquitos pueden hacer excepcionalmente que el ovario adquiera el tamaño del puño ó de una cabeza de feto (ROKITANSKY, L.-TAIT). La pared es lisa y está tapizada por sólo una capa epitelial; el líquido es poco espeso; á

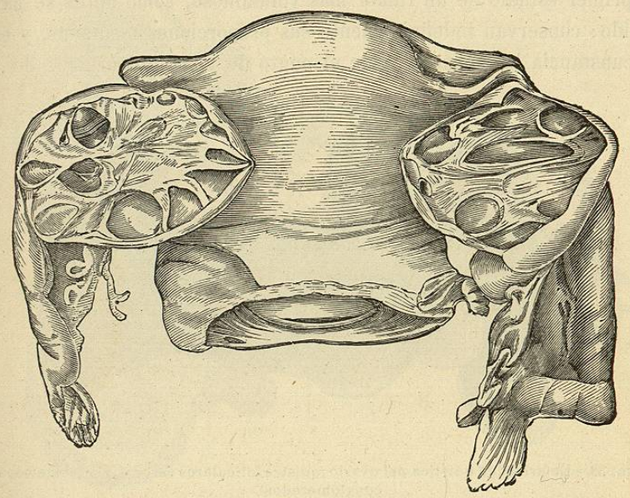

FIG. 37.– Enfermedad quística del ovario (quistes foliculares serosos conglomerados)
Para la demostración se han abierto los tumores (BARNES)

menudo se puede descubrir el óvulo, hasta en cavidades bastante espaciosas (2).

En el recién-nacido se presentan á veces folículos enormemente desarrollados hacia el centro del ovario, pareciendo que guardan relación con el acrecentamiento de la acción evolutiva que en dicho punto tiene lugar en el acto del nacimiento (3). Sería con todo un abuso querer aplicar el nombre de quistes á estos grandes folículos.

Los **grandes quistes foliculares conglomerados** que transforman todo el ovario en una masa de aspecto entabicado y multilocular (4), constituyen un tipo anatómico bien definido que corresponde á un

(1) Véase sobre esta materia una observación interesante de NEUMANN (p. 78).
(2) RITCHIE. *Contrib. to assist the study of ovarian Phys. and Pathol.,* Londres, 1865.
(3) DE SINÉTY. *Recherches sur l'Ovaire du fœtus et de l'enfant nouveau-né (Arch. de Physiol.,* 1875, 2.ª serie, t. II, p. 501 y sig.).
(4) WALDEYER. *Die Eierstockskystome (Arch f. Gyn.,* 1872, Bd. I, p. 252).

BIBLIOTECA FAC DE MED. UNAM

tipo clínico asimismo bien caracterizado. Creo que fuera muy conveniente, que esta lesión tan particular, por su modo de evolucionar (1), se distinguiera claramente de los demás quistes de volumen moderado, para lo cual sería muy propio el nombre de **enfermedad quística**. Estos quistes conglomerados que en el conjunto de la masa que forman rara vez serán mayores que el tamaño de la cabeza, suelen ser del grandor del puño, y no constituyen de ningún modo el primer estadio de un tumor más voluminoso, como antes se había creído: conservan indefinidamente sus proporciones medianas, y esta circunstancia los separa, desde el punto de vista quirúrgico, de los

Enfermedad quística

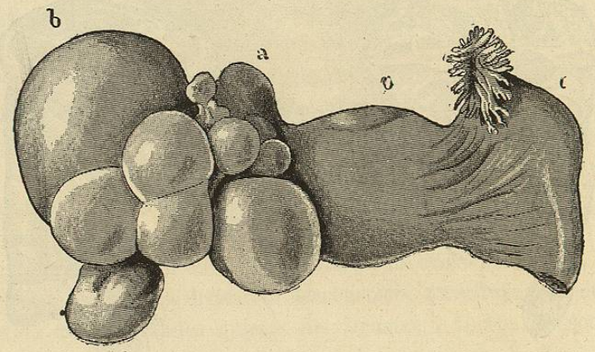

Fig. 38.—Enfermedad quística del ovario (quistes foliculares serosos y mixomatosos conglomerados)
t. Trompa. *o.* Ovario. *a. b.* Quistes foliculares mixomatosos

quistes prolígeros glandulares, que fuera de esto ya son diferentes á la luz de la histología.

Alteración esclero-quística del ovario

La **alteración micro-quística**, acompañada de **esclerosis** ovárica, forma también un tipo anatómico y clínico perfectamente separado, por más que responda á un origen histogénico análogo, esto es, al folículo. Las cavidades continúan siendo siempre tan pequeñas, que no llegan á deformar el ovario de un modo sensible, ni tampoco lo transforman nunca en tumor. En esta lesión que en realidad pertenece á la **ovaritis**, con la cual ya la he descrito, se puede ver todo el ovario sembrado de pequeños quistes, grandes como simientes de cáñamo. Algunos autores la han considerado erróneamente como un fenómeno de evolución fisiológica. En realidad es un proceso patológico, que se presenta sólo ó coexistente con una irritación contigua (fibroma uterino, inflamación de la trompa). La modificación

(1) S. Pozzi. *Annal. de Gyn.*, abril 1890, t. XXXIII, p. 252.

esclerosa del estroma ovárico tan sólo es secundaria (1), pero ordinariamente es consecutiva á la degeneración folicular. Sea como fuera, la alteración esclero-quística del ovario es totalmente distinta, tanto desde el punto de vista de la anatomía patológica macroscópica como del de la clínica, de la enfermedad quística representada por grandes quistes foliculares conglomerados.

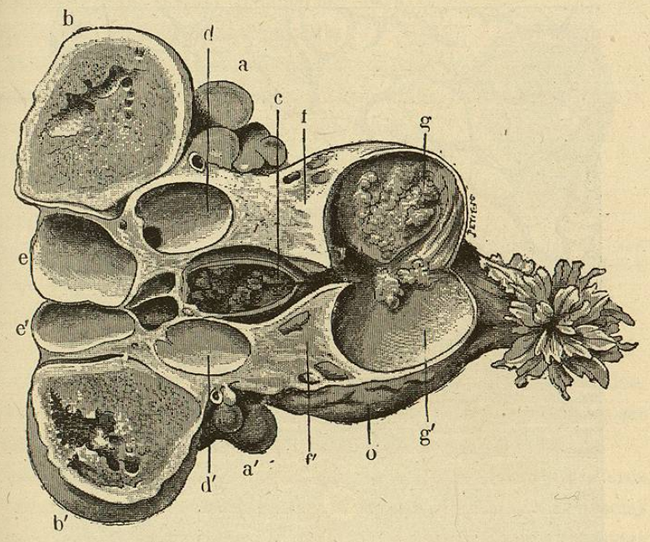

Fig. 39.—Enfermedad quística del ovario (quistes foliculares serosos y mixomatosos conglomerados)
(Corte del tumor de la figura anterior, tamaño natural)
a. a'. Pequeños quistes mixomatosos. *b. b'.* Grandes quistes mixomatosos. *e. e'.* Quistes foliculares con contenido líquido. *c. g. g'.* Quistes foliculares con contenido caseoso. *o. f. f'.* Tejido ovárico conteniendo pequeños quistes foliculares.

El contenido de las cavidades en la enfermedad quística del ovario es de naturaleza serosa ó sanguinolenta. Sin embargo, en un ovario poliquístico que extirpé, cierto número de bolsas que variaban del tamaño de una cabeza de alfiler al de una avellana, estaban llenas de un líquido seroso, mientras que otras encerraban una materia caseosa ó lardácea, que examinada microscópicamente por Toupet en el laboratorio del catedrático Cornil, demostró contener tejido mixomatoso. La lesión era unilateral; el otro ovario resultó esclero-quístico. Como se ve, hay aquí una especie de degeneración

(1) Bulius. *Die kleincystische Degeneration des Eierstocks* (3.er Congreso de Ginec. alem., Friburgo, 1889, en *Centralbl. f. Gyn.*, 1889, n.º 32, p. 563).

BIBLIOTECA FAC DE MED. UANL

secundaria de los quistes foliculares, que todavía no ha sido descrita, según creo (figs. 38, 39 y 40).

Quistes del cuerpo amarillo

III. **Quistes del cuerpo amarillo.**—También debemos á ROKITANSKY (1) la primera descripción de estos quistes. Este autor creía que los *cuerpos amarillos de la preñez* eran los únicos que podían transformarse en quistes; opinión ésta demasiado absoluta.

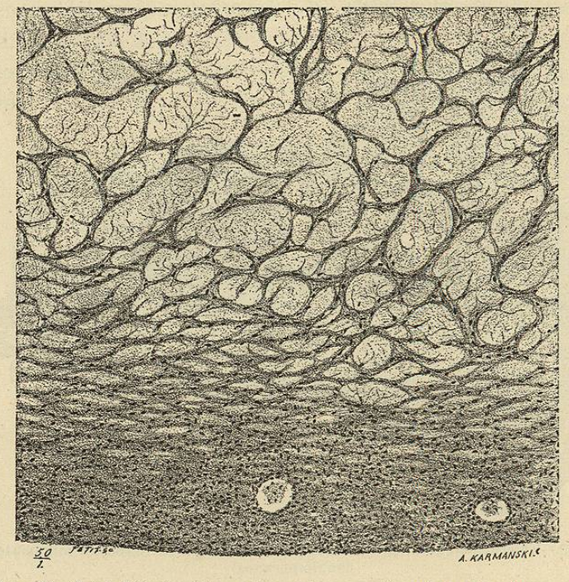

FIG. 40.—Quiste folicular del ovario con degeneración mixomatosa (aumento de 50 diámetros)

A. A'. Tejido mixomatoso laxo, hacia el interior del quiste.—B. B'. Tejido mixomatoso denso, hacia la superficie externa

GOTTSCHALK (2) los ha encontrado en una nulípara. Estos quistes no suelen pasar del tamaño de una avellana. Sin embargo, se citan algunos que resultaron mucho mayores. De los dos tumores descritos por GOTTSCHALK, el uno era del volumen de una naranja y el otro del de una manzana pequeña. SCHRŒDER (3) los ha visto del tamaño de un huevo de paloma. NAGEL ha observado algunos grandes como una manzana y hasta como una cabeza de adulto.

(1) V. ROKITANSKY. *Ueber Abnormitæten des Corpus luteum (Allg. Wien. med. Zeitschr.*, 1859, n.os 34 y 35).—Véase además RITCHIE. *Loc. cit.*—SLAVJANSKY. *Zur normalen und pathol. Histologie des* GRAAF'*schen Blœschens* (VIRCHOW'S *Arch.*, 1870, Bd. LI, p. 470).—NAGEL. *Loc. cit.*

(2) GOTTSCHALK. Soc. obst. y gin. de Berlín, 22 noviembre 1889 *(Centralbl. f. Gyn.*, 1890, p. 12).

(3) SCHRŒDER. *Loc. cit.*, p. 393.

El examen microscópico de la pared revela la presencia de los brotes papilares característicos del cuerpo amarillo, que no pueden ser más evidentes. Con este examen se evita toda confusión de los quistes del cuerpo amarillo (fig. 41) con los quistes foliculares, cuya pared se presentaría engrosada y coloreada por depósitos sanguíneos, y también con una ovaritis supurada con inspisación del pus, cuando estos quistes han sufrido inflamación bajo la acción de una salpingitis concomitante (1).

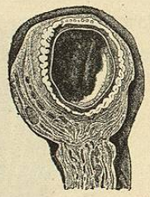

FIG. 41.—Quiste del cuerpo amarillo (tamaño natural). (NAGEL)

Para comprender la génesis de los quistes á costas de lo que generalmente se considera como un proceso cicatricial, hay que tener en cuenta que es totalmente errónea la idea que se tiene de la retracción de los tejidos en la formación de los cuerpos amarillos, debiendo sustituirla por la idea de proliferación y neoformación del tejido ovárico (CALL y EXNER) (2). Otra teoría ha sido aún propuesta por TOUPET (3), según la cual la formación de los cuerpos amarillos entraría en la ley general del desarrollo de los tejidos, atribuyéndoles un proceso idéntico al que se observa en las mucosas en vías de desarrollo ó en el período de inflamación.

Quistes tubo-ováricos

Quistes tubo-ováricos.—Voy á dar aquí algunos detalles acerca una variedad de quistes que precisa distinguir y clasificar, gracias á una particularidad morfológica importante debida á las conexiones que estos quistes han formado con la trompa. En estos casos el ovario quístico se presenta ingerto en la trompa dilatada que comunica con él, de manera que la cavidad, regularmente muy doblada en forma de retorta, está formada por una porción tubar y otra ovárica. RICHARD (4) fué el que dió la primera descripción buena

(1) Tal vez haya que referir á un quiste del cuerpo amarillo inflamado una observación de ovaritis supurada de QUÉNU *(Bull. et Mém. de la Soc. de Chir.*, 1888, p. 416).

(2) CALL y EXNER. *Zur Kenntniss der* GRAAF'*schen Follikel und des Corpus luteum bei Kaninchen (Sitzungsber. der Wien. Akad.*, 15 abril 1865, Bd. LXXI).

(3) Véase J. LUQUET. *Contrib. à l'étude des Corps jaunes*, Tesis de París, 1888, n.º 277, p. 35. Aunque esta teoría atribuye, como la de WALDEYER, la formación del cuerpo amarillo á la membrana granulosa, difiere de la última por la hipótesis de la naturaleza conjuntiva de la membrana vitelina, ó cuando menos por admitir una capa fibrosa que debe doblarla y servir de sostén á las células de la granulosa ovular. Si se admite esta suposición, tiene muy fácil explicación la formación del cuerpo amarillo: al romperse el ovisaco, la granulosa ovular y la capa conjuntiva subyacente se quedan en su sitio, lo mismo que la granulosa parietal, siendo sólo expulsados la vesícula germinativa y el vitelio; las dos capas de tejido conjuntivo sub-epitelial interno y externo entran en proliferación y forman las prolongaciones papilares que penetran en medio de las células de la granulosa, dirigiéndose hacia el centro los unos, y los otros hacia la periferia.

(4) A. RICHARD. *Mém. de la Soc. de Chir.*, 1853, t. III, p. 121.—*Bull. de l'Acad. de Méd.*, 1856, t. XXI, p. 356.—*Bull. gén. de Thérap.*, 1857, t. LII. p. 152.—Véase también sobre esta materia: LABBÉ. *Bull. de la Soc. anat.*, mayo 1857, p. 141.—ROKITANSKY. *Allg. Wien.*