secundaria de los quistes foliculares, que todavía no ha sido descrita, según creo (figs. 38, 39 y 40).

Quistes del cuerpo amarillo

III. **Quistes del cuerpo amarillo.**—También debemos á ROKITANSKY (1) la primera descripción de estos quistes. Este autor creía que los *cuerpos amarillos de la preñez* eran los únicos que podían transformarse en quistes; opinión ésta demasiado absoluta.

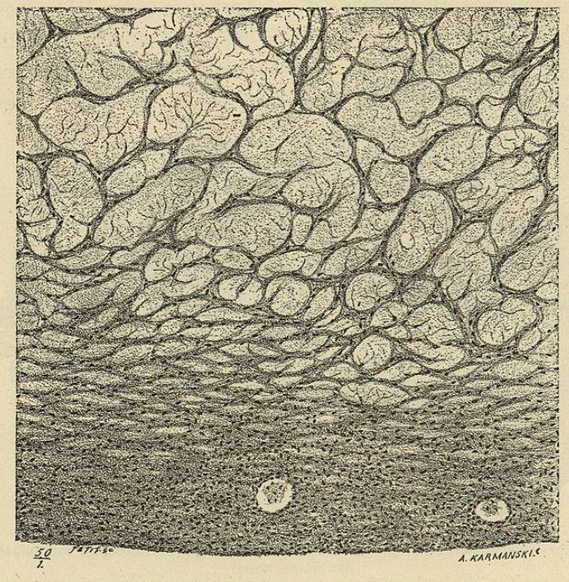

FIG. 40.—Quiste folicular del ovario con degeneración mixomatosa (aumento de 50 diámetros)

A. A'. Tejido mixomatoso laxo, hacia el interior del quiste.—B. B'. Tejido mixomatoso denso, hacia la superficie externa

GOTTSCHALK (2) los ha encontrado en una nulípara. Estos quistes no suelen pasar del tamaño de una avellana. Sin embargo, se citan algunos que resultaron mucho mayores. De los dos tumores descritos por GOTTSCHALK, el uno era del volumen de una naranja y el otro del de una manzana pequeña. SCHRŒDER (3) los ha visto del tamaño de un huevo de paloma. NAGEL ha observado algunos grandes como una manzana y hasta como una cabeza de adulto.

(1) V. ROKITANSKY. *Ueber Abnormitæten des Corpus luteum (Allg. Wien. med. Zeitschr.*, 1859, n.os 34 y 35).—Véase además RITCHIE. *Loc. cit.*—SLAVJANSKY. *Zur normalen und pathol. Histologie des* GRAAF'*schen Blœschens* (VIRCHOW'S *Arch.*, 1870, Bd. LI, p. 470).—NAGEL. *Loc. cit.*

(2) GOTTSCHALK. Soc. obst. y gin. de Berlín, 22 noviembre 1889 *(Centralbl. f. Gyn.*, 1890, p. 12).

(3) SCHRŒDER. *Loc. cit.*, p. 393.

El examen microscópico de la pared revela la presencia de los brotes papilares característicos del cuerpo amarillo, que no pueden ser más evidentes. Con este examen se evita toda confusión de los quistes del cuerpo amarillo (fig. 41) con los quistes foliculares, cuya pared se presentaría engrosada y coloreada por depósitos sanguíneos, y también con una ovaritis supurada con inspisación del pus, cuando estos quistes han sufrido inflamación bajo la acción de una salpingitis concomitante (1).

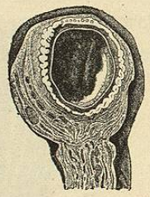

FIG. 41.—Quiste del cuerpo amarillo (tamaño natural). (NAGEL)

Para comprender la génesis de los quistes á costas de lo que generalmente se considera como un proceso cicatricial, hay que tener en cuenta que es totalmente errónea la idea que se tiene de la retracción de los tejidos en la formación de los cuerpos amarillos, debiendo sustituirla por la idea de proliferación y neoformación del tejido ovárico (CALL y EXNER) (2). Otra teoría ha sido aún propuesta por TOUPET (3), según la cual la formación de los cuerpos amarillos entraría en la ley general del desarrollo de los tejidos, atribuyéndoles un proceso idéntico al que se observa en las mucosas en vías de desarrollo ó en el período de inflamación.

Quistes tubo-ováricos

Quistes tubo-ováricos.—Voy á dar aquí algunos detalles acerca una variedad de quistes que precisa distinguir y clasificar, gracias á una particularidad morfológica importante debida á las conexiones que estos quistes han formado con la trompa. En estos casos el ovario quístico se presenta ingerto en la trompa dilatada que comunica con él, de manera que la cavidad, regularmente muy doblada en forma de retorta, está formada por una porción tubar y otra ovárica. RICHARD (4) fué el que dió la primera descripción buena

(1) Tal vez haya que referir á un quiste del cuerpo amarillo inflamado una observación de ovaritis supurada de QUÉNU *(Bull. et Mém. de la Soc. de Chir.*, 1888, p. 416).

(2) CALL y EXNER. *Zur Kenntniss der* GRAAF'*schen Follikel und des Corpus luteum bei Kaninchen (Sitzungsber. der Wien. Akad.*, 15 abril 1865, Bd. LXXI).

(3) Véase J. LUQUET. *Contrib. à l'étude des Corps jaunes*, Tesis de París, 1888, n.º 277, p. 35. Aunque esta teoría atribuye, como la de WALDEYER, la formación del cuerpo amarillo á la membrana granulosa, difiere de la última por la hipótesis de la naturaleza conjuntiva de la membrana vitelina, ó cuando menos por admitir una capa fibrosa que debe doblarla y servir de sostén á las células de la granulosa ovular. Si se admite esta suposición, tiene muy fácil explicación la formación del cuerpo amarillo: al romperse el ovisaco, la granulosa ovular y la capa conjuntiva subyacente se quedan en su sitio, lo mismo que la granulosa parietal, siendo sólo expulsados la vesícula germinativa y el vitelio; las dos capas de tejido conjuntivo sub-epitelial interno y externo entran en proliferación y forman las prolongaciones papilares que penetran en medio de las células de la granulosa, dirigiéndose hacia el centro los unos, y los otros hacia la periferia.

(4) A. RICHARD. *Mém. de la Soc. de Chir.*, 1853, t. III, p. 121.—*Bull. de l'Acad. de Méd.*, 1856, t. XXI, p. 356.—*Bull. gén. de Thérap.*, 1857, t. LII. p. 152.—Véase también sobre esta materia: LABBÉ. *Bull. de la Soc. anat.*, mayo 1857, p. 141.—ROKITANSKY. *Allg. Wien.*

de esta cavidad anatómica. Por lo común suelen ser tumores pequeños del ovario (quistes del folículo de DE GRAAF), los que de este modo se presentan soldados á la trompa dilatada, así es que su volumen generalmente no es considerable. Sin embargo HILDEBRANDT y OLSHAUSEN aseguran haber visto quistes tubo-ováricos formados por quistes prolíferos, por cual razón habían adquirido grandes dimensiones; otros dos casos que cita este último autor

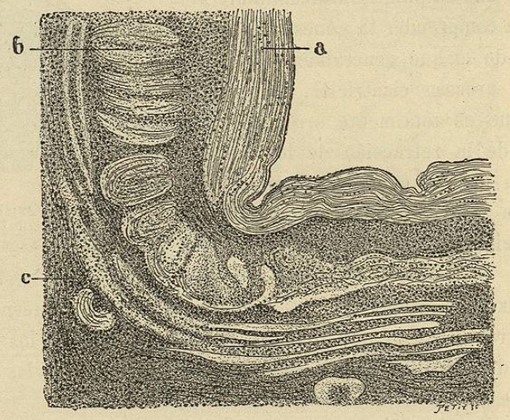

FIG. 42.—Quiste del cuerpo amarillo (aumento de 60 diámetros) (NAGEL)
a. Tejido conjuntivo desprovisto de epitelio en la superficie interna. *b.* Capa amarilla del *cuerpo amarillo.* *c.* Tejido normal del ovario, en las inmediaciones del hilo

deben probablemente referirse á quistes del ligamento ancho (1). De lo expuesto se desprende que á todas las especies de quistes se puede sobre-añadir, por decirlo así, la variedad que acaba de ocuparnos.

La trompa suele permanecer permeable, con cuya circunstancia, al exagerarse la presión en la bolsa, el líquido puede vaciarse en el útero. De este modo queda establecida una *hidropesía ovárica profluente,* comparable á la que en el hidro-sálpinx se ha descrito con el nombre de *hidropesía tubar profluente.* Esta comunicación viene á obrar á modo de válvula de seguridad, que impide la dilatación exagerada del quiste y se opone á su creci-

med. Zeitschr., 1859. n.º 35.—HENNIG. *Monatschr. f. Geburtsh.*, 1862, t. XX, p. 128.—HILDEBRANDT. *Die neue gynæk. Universitæts klinik zu Kœnigsberg*, Leipzig. 1875, p. 109.—THORNTON. *Trans. of the obstetr. Soc. of London*, 1879, t. XXI, p. 119.—H. BURNIER. *Zeitschr. f. Geburtsh. und Gyn.*, 1880, Bd. V, p. 357 y 1881, Bd. VI, p. 90.—WACHSMUTH. Inaug. Disert., Halle, 1885.—TERRILLON. *Progrès méd.*, 1888, n.º 49, p. 472.

(1) OLSHAUSEN. *Loc. cit.*, p. 59.

miento. HENNIG tuvo un caso en que pudo comprobar, que después de la evacuación se iban apelmazando periódicamente los tumores que eran bilaterales. En cuanto á la génesis de estos quistes compuestos, es caso de preguntarse, si la adherencia de la trompa al ovario es anterior ó posterior á la formación del quiste, si al comienzo ha habido ó no inflamación de los anejos que ha causado su adherencia, ó bien si hubo coincidencia preliminar de hidrosálpinx y de quiste ovárico, reunidos y fusionados por reabsorción del tabique (SCHRAMM) (1). Por mi parte estoy inclinado á creer, que así es como las más de las veces evoluciona este proceso, de

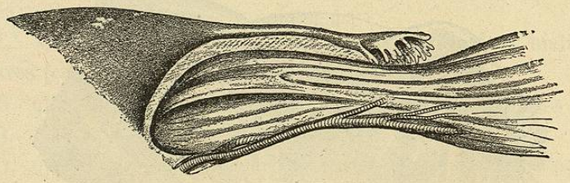

FIG. 43.—Pedículo de un quiste del ovario
El pedículo es corto: la aleta del ovario no ha sido desdoblada del todo (el quiste ha sido evacuado)

manera que la descripción de esta lesión lo mismo puede entrar en el capítulo de la patología de la trompa, que en el de las enfermedades del ovario (2).

En 300 ovariotomías, OLSHAUSEN ha recogido 3 casos de quistes tubo-ováricos, uno de los cuales era bilateral.

Anatomía patológica del pedículo

Pedículo.—Sea cual fuere el origen de los quistes del ovario, hay una particularidad morfológica importante, que es la que realmente impera en su historia quirúrgica. Consiste esta particularidad en la presencia, las disposiciones diversas, ó la ausencia de un pedículo, que enlaza dichos quistes con los tejidos contiguos. A veces es muy delgado, casi membraniforme, y la trompa se halla separada de él por la aleta libre del ovario (fig. 43). Con frecuencia se halla desdoblada esta aleta, y arrastrada la trompa por el

(1) J. SCHRAMM. *Centralbl. f. Gyn.*, 1890, n.º 33, p. 593.—GOTTSCHALK (*Ibid.*, 1891, n.º 22, p. 458) cree que el primitivo punto de partida consiste en una hidropesía de un folículo de DE GRAAF.

(2) Véase sobre este punto DORAN. *Specimens illustrating the development of tubo-ovarian Cysts as a result of inflammation of the uterine appendages* (*Brit. med. Journ.*, 1887, p. 781).—GRIFFITH. *Tubo-ovarian Cysts* (*Trans. obst. Soc. London*, 1.º de julio 1887, en *Brit. med. Journ.*, 1887, p. 1277).—ELLIOT. *A case of chronic Salpingitis; tubo-ovarian Cysts acutely inflamed, hemorrage into the Cysts; operation; recovery* (*Amer. Journ. of Obstetr.*, 1887, p. 141).—F. B. ROBINSON. *Tubo-ovarian Cysts* (*Ibid.*, 1890, t. XXIV, p. 1311 y siguientes).—v. ROSTHORN. Reunión de la Soc. gin. de Bonna, 1891 (*Centralbl. f. Gyn.*, 1891, n.º 25, p. 515) y *Verhandl. der deutschen Gesellsch. f. Gyn.*, 1891, p. 327.

BIBLIOTECA FAC. DE MED. UNAM

tumor queda adherida á éste y sufre cierta elongación concomitante. Entonces el pedículo contiene dos cordones paralelos: la trompa y el ligamento del ovario. El punto más angosto del pedículo suele ordinariamente caer al nivel de lo que se ha llamado *ligamento infundíbulo-pélvico*, ó repliegue del peritoneo que se extiende desde la pared pélvica al ovario, por donde los vasos penetran en el órgano.

Varían extraordinariamente la anchura y el espesor del pedículo, dependiendo á la vez de la distancia que separa el tumor del borde del útero y del espesor del ligamento ancho, cuyas fibras

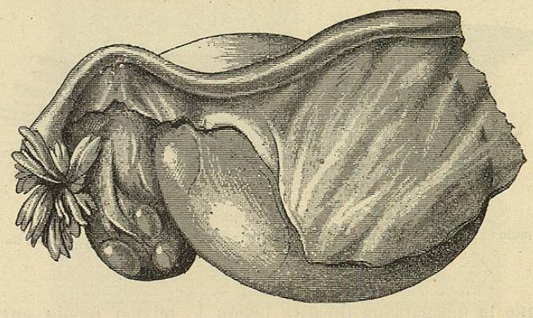

Fig. 44.—Quistes foliculares conglomerados (enfermedad quística del ovario), incluídos en el ligamento ancho

musculares á veces están hipertrofiadas, hallándose además afectado de edema el tejido conjuntivo y dilatados los vasos venosos. Finalmente, el mayor espesor de las paredes quísticas se halla en ciertos casos al nivel del pedículo, pudiéndose descubrir en dicho punto vestigios del ovario.

El pedículo, que por excepción, puede presentarse en ciertos quistes incluídos en el ligamento ancho (dermoides y parováricos), está formado por el simple estiramiento y cambio de sitio del peritoneo: es ancho y laminar, membraniforme.

Quistes incluídos en el ligamento ancho

Si falta el pedículo, el quiste resulta **incluído en el ligamento ancho**, ya total, ya parcialmente. Esta es la situación ordinaria de los quistes parováricos, hialinos y papilares, de algunos quistes dermoides, y finalmente de algunos quistes ováricos prolíferos, glandulares ó papilares, para los que Freund ha invocado un vicio congénito de conformación, que no sería más que el enclavamiento excesivo del ovario. En casos excepcionales pueden presentarse en este sitio, como he podido observarlo (fig. 44), los pequeños quistes

foliculares y los quistes del cuerpo amarillo. Resulta, por lo tanto, esencialmente artificial la clase de los llamados quistes incluídos en el ligamento ancho; aunque desde el punto de vista quirúrgico reunan estos quistes sumo interés, esta particularidad no es suficiente para servir de base á ninguna clasificación nosológica. Es un error en que todavía incurren algunos cirujanos el querer considerar esta denominación como sinónima de la de quiste parovárico, no siéndolo ni aún tampoco de la variedad de quiste parovárico más frecuente, es decir, de la de pared quística delgada y de líquido hialino. En realidad, pueden presentarse incluídos en el ligamento ancho las diversas especies y variedades siguientes de quistes:

1.° **Quistes de gran desarrollo**: A, quistes parováricos hialinos y papilares (constantemente, cuando menos al iniciarse).

B, quistes prolígeros del ovario, papilares y glandulares (raras veces).

C, quistes dermoides, ováricos (á menudo), ó parováricos (rara vez).

2.° **Quistes de moderado desarrollo**: A, quistes foliculares (rara vez).

B, quiste del cuerpo amarillo (rara vez).

C, quistes residuales, del cuerpo de Rosenmueller (constantemente).

Según sean los casos, unas veces el quiste incluído no ocupa más que el lado externo del ligamento en dirección á la pelvis, ó únicamente al lado interno adosándose al útero, ó en fin, puede llenar completamente el ligamento ancho y desviar entonces este órgano, produciendo en él una luxación, por decirlo así, hacia arriba y afuera del lado opuesto. También se da el caso que un segmento importante del tumor descuelle hacia arriba del ligamento ancho, en dirección á la cavidad abdominal, formando un quiste libre, sobre-añadido al quiste incluído, del cual está separado por un surco.

Según Terrillon (1), el enclavamiento secundario de los quistes prolíferos debe diferir del enclavamiento primitivo de los parováricos. En el primer caso, la porción enclavada del quiste contrae adherencias tan íntimas con los tejidos adyacentes, que al pedículo vascular útero-ovárico primitivo podría añadirse un segun-

(1) Terrillon. *Rapports entre les Kystes de l'ovaire et le Ligament large (Revue de Chir.*, 1884, p. 111).

BIBLIOTECA FAC. DE MED. UNAM

do pedículo vascular; este último procede del cuerno uterino y es debido á la dilatación de la anastomosis que normalmente existe entre la rama superior de la uterina y la terminación de la útero-ovárica (1), según el citado autor, el ligamento ancho adquiere en-

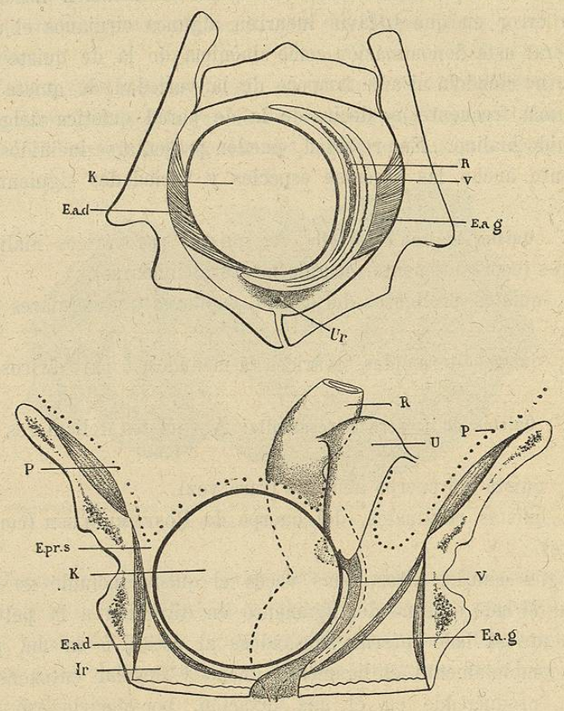

FIG. 45.—Quiste dermoide retro-peritoneal (SÆNGER)
(El tumor alcanzaba el volumen de una cabeza de feto y ocupaba el espacio pelvi-rectal superior, por detrás y á la derecha del recto)
K. Quiste. U. Útero. R. Recto. V. Vagina. P. Peritoneo. E. a. d. Elevador derecho del ano. E. a. g. Elevador izquierdo del ano. Ir. Fosa isquio-rectal. Ur. Uretra. E. p. r. s. Espacio pelvi-rectal superior.

tonces un aspecto violáceo y un engrosamiento que no se presenta en los quistes parováricos. Semejante distinción es puramente ilusoria y se funda únicamente, en la observación limitada á la variedad de los quistes parováricos hialinos. Contrariamente á esto, se conoce la pronunciada tendencia que tienen algunos quistes parová-

(1) PIERRE DELBET. *Kyste de l'ovaire inclus dans le ligament large (Bull. de la Soc. anat.*, 27 abril 1888, p. 477).

ricos papilares á invadir las partes contiguas y á adherirse especialmente al útero.

Precisa distinguir todavía una variedad especial de quistes sesiles: me refiero á los que no quedan confinados en el ligamento ancho, sino que, traspasando los límites de éste, avanzan por debajo del peritoneo entre los intersticios celulares, alcanzando así regiones muy lejanas de su punto de origen. Podría aplicárseles el nombre de **quistes retro-peritoneales.** Quistes retro-peritoneales

Al parecer, todos los quistes de cualquier especie que sean pueden emprender esta marcha; la siguen sobre todo, los quistes parováricos hialinos ó papilares, y también los quistes dermoides y los ováricos glandulares. Á la izquierda, el tumor puede desdoblar el mesocolon ilíaco; y ponerse en contacto con el hueso ilíaco; yo he enucleado un quiste parovárico hialino que había contraído estas conexiones. Por el lado derecho, la bolsa puede avanzar hasta el ciego. Pero también puede traspasar este punto é ir á penetrar en el mesenterio hasta el riñón (1), hasta el hígado (2) y aún hasta el diafragma (3). Por detrás, se ve levantado el fondo de saco de DOUGLAS y alojadas algunas bolsas quísticas entre el recto y el útero (4). Por la parte anterior, algunas veces se halla también levantado el fondo de saco vésico-uterino; la vejiga, sujeta á los tirones de ésta y del uraco, se alarga desmesuradamente en forma de intestino, que puede ser herido por el operador. Por los lados, infiltrándose las masas quísticas por debajo del peritoneo, entra éste y la aponeurosis pélvica, y alcanzando hasta la fosa ilíaca, comprimen el uréter y son causa muy frecuente de alteración de los riñones. Los quistes papilares y los glandulares de la variedad areolar y gelatinosa son los que dan lugar á las emigraciones retro-peritoneales más extensas y más graves, y su gravedad es tanto mayor, cuanto, á la inversa de los quistes parováricos hialinos, estos tumores están fuertemente adheridos á las partes contiguas, siendo muy difícil si no imposible enuclearlos. También se han observado quistes dermoides que se habían alojado en el tejido celu-

(1) ZWEIFEL. (Soc. obstetr. de Leipzig, 17 oct. 1888, en *Centralbl. f. Gyn.*, 1888, p. 439) operó un quiste dermoide retro-peritoneal que se había abierto camino por detrás de la serosa «por un trabajo de topo,» llegando hasta á recibir vasos del páncreas. El riñón izquierdó dislocado tuvo que extirparse; curación. Con esta ocasión cita ZWEIFEL un caso análogo de BARDENHEUER (*Der extra-peritoneal Explorativschnitt*, Stuttgart, 1887, p. 680), en que por incisión lumbar se extirpó un tumor de esta clase. Muerte á las 15 horas.

(2) BASSINI. Actas de la 5.ª reunión de Cirujanos italianos en Nápoles, 1888.

(3) HEURTAUX. *Gaz. des Hôp.*, 20 agosto 1889, p. 858.

(4) WILHELM HAGER. *Centralbl. f. Gyn.*, 1890, n.º 1, p. 4.—En este caso se trataba de un quiste ovárico prolígero.

BIBLIOTECA FAC. DE MED. UNAM

lar pélvico retro-peritoneal (1). Con frecuencia se ha referido equivocadamente su origen á las paredes de la vejiga, del recto ó del útero, las cuales se hallaban adheridas. En ocasiones han sido un obstáculo al parto.

Adherencias

Adherencias.—En las primeras fases del desarrollo de los quistes, el epitelio cilíndrico que los reviste los protege contra la formación de adherencias (WALDEYER). Empero, no bien se produce la descamación de este forro epitelial por la acción del roce y de las irritaciones exteriores, sobreviene enseguida la formación de adherencias. Laxas y glutinosas al comienzo, con el tiempo se van éstas volviendo siempre más y más íntimas. Ha habido casos, en que la cara anterior de un quiste se hallaba soldada de tal modo al peritoneo, que los operadores despegaron este último de las paredes abdominales en grande extensión, creyendo que desprendían el propio quiste. Las adherencias epiplóicas pueden ser tan extensas y tan ricas en vasos, que una vez formadas, sirven luego para abastecer al quiste de los principales elementos de su nutrición. En un caso de esta naturaleza, ví que era más práctico comenzar la ovariotomía por la sección del pedículo, relativamente delgado, y proceder luego á la ligadura sucesiva de las adherencias, haciendo girar el quiste de abajo arriba. Hasta el intestino puede hallarse fusionado, por decirlo así, con la pared, de manera que resulta imposible toda disección y se hace necesario atacar directamente el quiste para separarlo. Las adherencias con las paredes pélvicas son graves principalmente por el peligro de desgarrar el uréter ó un gran vaso; á veces es imposible vencerlas cuando son muy vastas; entonces se trata casi siempre de adherencias directas de quistes retro-peritoneales, sin intermediación de la serosa.

Ascitis

Ascitis.—Es muy común en el peritoneo la presencia de una pequeña cantidad de líquido, pero en cambio es muy raro que este líquido vaya allí acumulándose hasta formar un extravasado ascítico. Es de presumir que TERRIER (2) diera con una serie excepcional de ovariotomías, cuando por 100 de éstas contó 10 casos de ascitis abundante y otros 25 de ascitis ligera. En 68 ovariotomías TERRILLON (3) sólo una vez observó esta complicación.

(1) SÆNGER. *(Centralbl. f. Gyn.*, 1889, n.º 31, p. 542.—Este quiste fué enucleado por la perineotomía. En un trabajo ulterior, SÆNGER *(Ueber Dermoidcysten des Beckenbindegewebes* etc., en *Arch. f. Gyn.*, 1890, Bd. XXXVII, Heft 1, p. 100) ha reunido 11 casos de quistes dermoides del tejido celular pélvico.

(2) F. TERRIER. 1.ª, 2.ª, 3.ª y 4.ª serie de 25 ovariotomías *(Revue de Chir.*, 1882, p. 349; 1884, p. 1; 1885, p. 12; 1886, p. 985).

(3) O. TERRILLON, *Bull. et Mém. de la Soc. de Chir.*, 1884, p. 659 y 1886, p. 904.

En los más de estos casos, se trata de quiste papilares con emergencia de vegetaciones fuera de la bolsa, y hasta á veces con metástasis abundante en el peritoneo contiguo. En los casos de quistes glandulares, puede haber degeneración grasienta parcial de la pared, ó también, según QUÉNU (1), ruptura de quistes superficiales muy pequeños, cuyo contenido irrita el peritoneo. Considero exagerado el papel que este autor atribuye á los fenómenos de osmosis provocados por la materia coloide segregada por las vegetaciones ó vertida por los pequeños quistes; ninguna necesidad hay de recurrir á esta consideración para comprender la producción del derrame ascítico causado por la irritación de un líquido patológico; la ascitis es un verdadero medio de defensa para el peritoneo, cuando éste no ha podido aislar el cuerpo irritante mediante la producción de adherencias. También la riqueza vascular de los tumores (2) ha sido incriminada para explicar la ascitis; pero la importancia de este factor al parecer es muy reducida, toda vez que pueden existir fibromas telangiectáticos sin ascitis.

Los caracteres del líquido ascítico que acompaña los quistes del ovario permiten á menudo determinar su naturaleza: es más rico en materias fijas que el líquido de la ascitis de la cirrosis (60 á 70 gramos, en vez de 25 gramos por litro, según MÉHU) (3) y contiene á menudo elementos celulares característicos (QUÉNU). Puede ser citrino ó teñido de sangre, y este último carácter corresponde al parecer á un grado más intenso de malignidad del tumor.

Apoplejía

Apoplejía intra-quística.—Sobrevienen con frecuencia pequeñas hemorragias en el interior de las bolsas quísticas y á ellas es debido el aspecto oscuro y á veces achocolatado que el líquido presenta. También se han observado hemorragias graves, verdaderas apoplejías que pueden comprometer la existencia: cuando esto ocurre, se encuentra el quiste dilatado por coágulos, sin que sea posible averiguar el punto donde se han roto los vasos (4). La elongación y la torsión del pedículo predisponen á las hemorragias.

Supuración

Supuración.—La cavidad quística puede entrar en supuración consecutivamente á la punción evacuadora ó exploradora, en cuyo caso no cabe duda que con esta maniobra se han llevado gérmenes

(1) QUÉNU. *Revue de Chir.*, 10 abril 1886, t. VI, p. 265.

(2) GUNDELACH. *De l'Ascite symptomatique des Tumeurs ovariques.* Tesis de París, 1887.

(3) MÉHU. *Étude sur les Liquides path. de la cavité péritonéale (Arch. de Méd.*, 9 nov. 1877, t. II, p. 513).

(4) PARRY. *Amer. Journ. of Obst.*, nov. 1871.—ROSENBERGER. *Berl. klin. Wochenschr.*, 1880, p. 271.—P. SEGOND. *Encycl. intern. de Chir.*, t. VII, p. 630.

BIBLIOTECA FAC. DE MED. UNAM