puede verificarsse al través de la vía linfática, por contigüidad, por contacto ó por propagación. También los bacilos del peritoneo pueden invadir el pabellón de la trompa y producir su infección. PINNER (1) ha demostrado que las materias pulverulentas introducidas en el peritoneo son transportadas rápidamente á la trompa y que desde este punto llegan á penetrar en el útero; otro tanto debe, pues, ocurrir con los gérmenes, y en efecto, JANI (2), en un caso de tisis pulmonar é intestinal encontró un gran número de bacilos en los cortes de las trompas, por más que éstas se presentaban perfectamente sanas: no cabe dudar que procedían del peritoneo, á cuyo punto se habían transportado probablemente, emigrando desde el intestino. Pero también puede infectarse la trompa en virtud de adherencias con alguna asa tuberculosa de los intestinos, del mismo modo que una fístula recto-vaginal tuberculosa, en los casos de ulceración del intestino grueso, puede presentarse consecutivamente después de una perforación del tabique de separación.

La predilección que muestran las lesiones tuberculosas á invadir las trompas se explica perfectamente: su mucosa, que es muy rica en repliegues, y no está sujeta como la del útero á la muda mensual, se presta muy bien á retener los gérmenes morbosos que han podido tomar asiento en la misma. Al revés la vitalidad intensa de la mucosa del útero y su descamación parcial en cada época catamenial, constituyen, sin duda alguna, la defensa principal de este órgano contra los bacilos: la vagina por su lado también está protegida por la espesa capa estratificada de su epitelio y tal vez aún por la lucha vital de los numerosos gérmenes que de continuo buscan asilo en ella. Según lo hace observar muy justamente VERNEUIL, no hay término de comparación entre las condiciones de proliferación del bacilo, que es anerobio y se desarrolla preferentemente en grandes profundidades, y las de otros microbios, que, como el gonococo, ya desde luego atacan las primeras partes del canal genital que encuentran á su paso.

Tuberculosis de la vulva, de la vagina y del cuello

Anatomía patológica

Anatomía patológica.—La **ulceración tuberculosa de la vulva** es una afección extraordinariamente rara. ZWEIGBAUM (3), que ha descrito

(1) PINNER. *Arch. f. Anat. und Physiol.*, 1880 *(Phys. Abth.)*, p. 241.
(2) JANI. *Loc. cit.*, p. 522.
(3) M. ZWEIGBAUM. *Ein Fall von tuberk. Ulceration der Vulva, Vagina, und der Portio vaginalis Uteri (Berl. klin. Wochenschr.*, 1888, n.º 22, p. 443).

un ejemplo, sólo ha podido hallar dos casos en la ciencia. Su enferma de 32 años de edad, era tísica, y sucumbió á consecuencia de una tuberculosis pulmonar é intestinal; el autor opina, sin embargo, que la lesión genital había sido la primitiva. Había, además, ulceraciones en la vagina y en el cuello uterino. En un pequeño pedazo de mucosa escindido durante la vida, junto á la ulceración vulvar, se hallaron bacilos en abundancia.

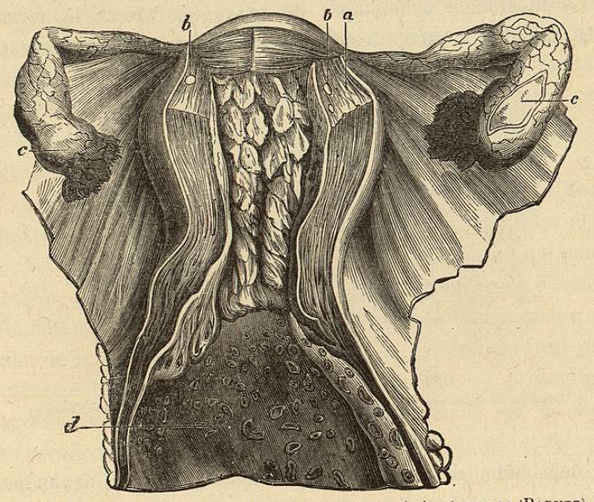

FIG. 53.—Tuberculosis del útero, de la vagina y de las trompas (BARNES)
a. b. Masas tuberculosas de la mucosa y del tejido uterino.—*c.* Trompas transformadas en pío-sálpinx.—*d.* Ulceraciones de la vagina

También son raros los casos de lesiones tuberculosas de la **vagina** ó de la **porción vaginal del cuello.** DAURIOS (1) pudo reunir 24, pero es preciso confesar que no todos están exentos de crítica: no bastan para caracterizar la alteración de esta naturaleza el sólo aspecto exterior, ni ciertas presunciones meramente deducidas de circunstancias variadas. Como quiera que sea, no deja de haber cierto número de hechos evidentes de esta clase.

Los **tubérculos miliares** que pueden presentarse en la tuberculosis aguda merecen únicamente ser mencionados.

También debe formar parte de un artículo especial la tuberculización primitiva ó consecutiva de ciertas **fístulas**, que establecen una comunicación entre la vagina y los órganos huecos contiguos.

(1) DAURIOS. *Contribution à l'étude de la Tuberculose de l'appareil génital chez la femme.* Tesis de París, 1889.

Un solo caso he podido hallar de **ulceración primitiva y aislada de la vagina**, caso que ha sido observado por MAX BIERFREUND (1). Por lo común esta lesión va acompañada de alteraciones primitivas de las trompas ó del útero (2). En un caso notable de VIRCHOW (3) había tuberculosis de las vías urinarias y la infección de la vagina se había efectuado por medio de la orina. También el recto puede servir de punto de partida.

La ulceración tuberculosa de la vagina afecta la forma de bordes tallados á pico, desiguales y anfractuosos, y presenta un



FIG. 54.—Bacilos de la tuberculosis
A. Esputos de tísico; en la preparación se ven dos leucocitos granulosos y bacilos
B. Cultivo puro de bacilos de KOCH

fondo deprimido, de color gris amarillento, cubierto de un barniz caseoso muy característico. Con frecuencia existen alrededor de la ulceración pequeñas granulaciones amarillas y opacas, que son completamente parecidas á las que rodean la ulceración tuberculosa de la lengua, que con tanta maestría ha descrito TRÉLAT. El bacilo de KOCH que se ha hallado en la superficie de estas ulceraciones ó en las secreciones vaginales no permite abrigar la menor duda acerca de la naturaleza de la lesión, bien que no siempre es fácil demostrar su presencia en estos casos.

Esta clase de ulceraciones tuberculosas se pueden curar temporalmente por medio de simples embrocaciones con tintura de yodo ó con ácido láctico; pero recidivan muy rápidamente, debido á que la alteración superficial del cuello suele ir acompañada de folículos tuberculosos que han invadido las capas musculares.

(1) MAX BIERFREUND. *Ein Fall von Tuberculose der Vagina ohne gleichzeitige Tuberculose der uebrigen Beckenorgane (Zeitschr. f. Geburtsh. und Gyn.*, 1888, Bd. XV, Heft, 2, p. 425).
(2) SPÆTH. *Ueber die Tuberculose der weiblichen Genitalien.* Disert. inaug., Estrasburgo, 1885.
(3) VIRCHOW. *Arch. f. path. Anat.*, 1853, Bd. V, p. 404.

Según DAURIOS (1), las **fístulas tuberculosas de la vagina** pueden ser vésico-uretro-vaginales ó recto-vaginales. No tienen carácter especial que las distinga de un modo claro de las fístulas ordinarias que suelen presentarse en estas mismas regiones. Únicamente la presencia del folículo tuberculoso ó del bacilo, alrededor de su orificio, nos pondrá en estado de diagnosticar su naturaleza especial.

Son muy poco numerosas las observaciones publicadas de **tubérculos limitados al cuello uterino**; sin embargo, A. LABOULBÈNE (2) ha comunicado un caso de esta naturaleza. También merece citarse como notable ejemplar de esta rara lesión, otro caso minuciosamente descrito por el eminente profesor CORNIL (3), de quien me permito copiar la descripción que sigue.

Se trata de un caso por el cual PÉAN había practicado la histerectomía total, quedando, empero, dudoso el diagnóstico clínico de la lesión. PÉAN había extirpado el útero porque el aspecto del cuello hipertrofiado, indurado, erizado de vegetaciones irregulares y bañado de un líquido mucoso espeso, amarillento y grumoso hacía temer que se trataba de un cáncer. «La abertura de la cavidad cervical puso en descubierto los pliegues del árbol de vida que se presentaron muy marcados, con vegetaciones y además aglutinados por un moco pegajoso, sembrado de grumos opacos. Por el examen histológico se vió que se trataba de una tuberculosis del cuello del útero, la cual se había limitado á esta sección del órgano. Por razón de su rareza y de la limitación del proceso tuberculoso, este ejemplar es de sumo interés. Las preparaciones que de él se obtuvieron por cortes perpendiculares á la superficie de la mucosa, después de haberlo previamente endurecido por el alcohol, demuestran examinadas con un débil aumento (fig. 55), que en los pliegues del árbol de vida se habían formado vellosidades secundarias, las cuales están separadas unas de otras por grandes depresiones, en las que desembocan las glándulas utriculares ó compuestas del cuello. La superficie de la mucosa del mismo modo que las depresiones y las cavidades glandulares, están tapizadas y repletas de moco. Estas cavidades se presentan más dilatadas á medida que el tejido conjuntivo contiene mayor número de células pequeñas. Además, en dicho tejido conjuntivo, en la superficie de la mucosa, en el mismo

(1) DAURIOS. *Loc. cit.*, p. 26 y 131.
(2) LABOULBÈNE. *Éléments d'Anat. pathol.*, p. 860 (fig. 249).
(3) CORNIL. *Leçons sur l'Anat. path. des Métrites*, etc. 1889, p. 78.

vértice de los pliegues del árbol de vida, y en las capas superficiales lo mismo que, con algo más de profundidad, entre las glándulas, aparecen **células gigantes** que son bastante voluminosas para poderse

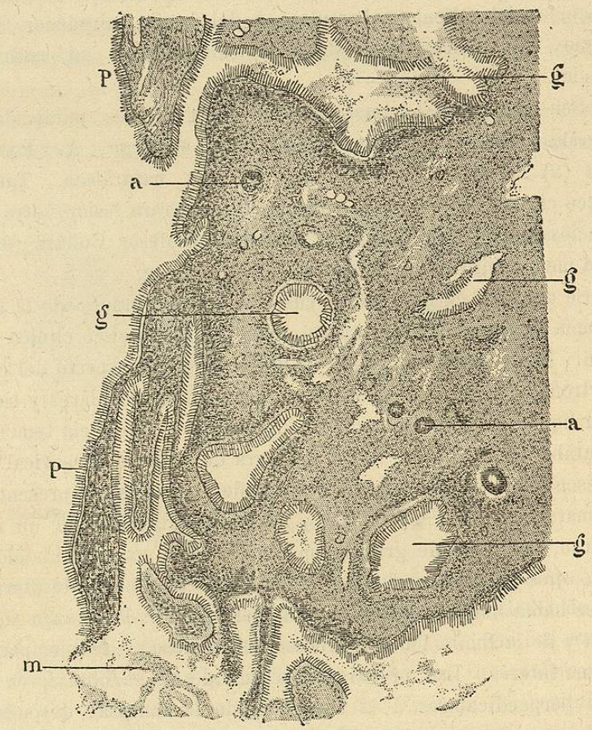

Fig. 55.—Tuberculosis del cuello uterino.—Corte de la superficie de la mucosa de la cavidad del cuello. (Aumento de 30 diámetros)

m. Moco situado en la superficie de la mucosa y en las depresiones que separan los pliegues del árbol de vida.—*p.* Proyecciones del árbol de vida y vellosidades cubiertas de epitelio cilíndrico. —*g. g. g.* Glándulas y depresiones situadas entre los pliegues del árbol de vida.—*a. a. a.* Células gigantes situadas en el tejido conjuntivo de la mucosa, en medio de folículos tuberculosos microscópicos (Cornil).

reconocer con este débil aumento. Largas células cilíndricas revisten la superficie de la mucosa y el fondo de sus repliegues y vellosidades, como también la cavidad de las glándulas. Con un aumento un poco mayor, en el tejido conjuntivo de la mucosa, infiltrado de multitud de pequeñas células, se ven (figs. 56 y 57) entre las glándulas, células gigantes completamente características, que parecen constituir por sí solas toda la lesión tuberculosa. Verdad es que el

tejido conjuntivo que las rodea se presenta más rico en células

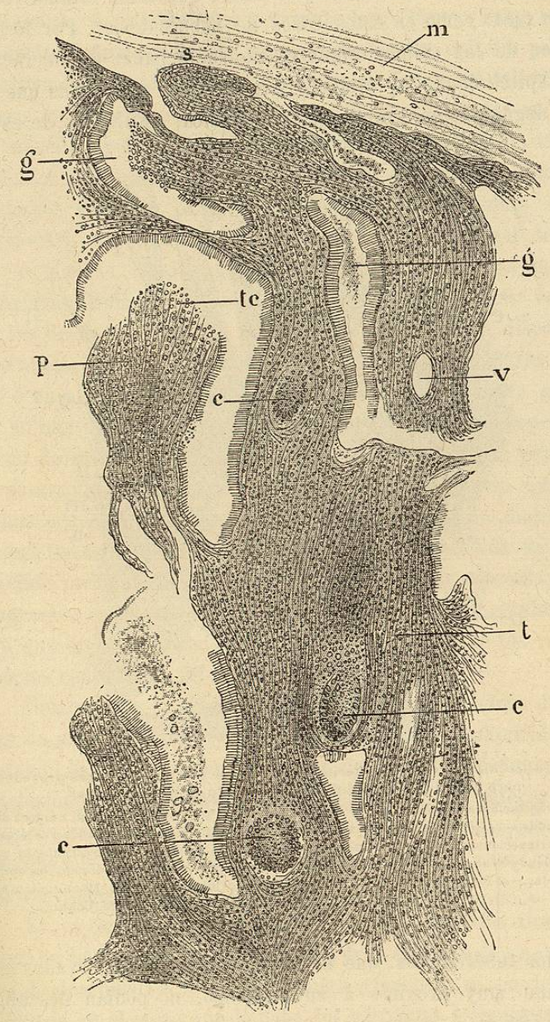

Fig. 56.—Tuberculosis del cuello uterino. El mismo corte, amplificado, de la figura precedente. (Aumento de 100 diámetros)

m. Moco.—*s.* Superficie de las vellosidades y papilas.—*g.* Glándulas mucosas tapizadas de epitelio cilíndrico.—*v.* Vaso.—*c.* Célula gigante situada en el tejido conjuntivo inflamado.—*p.* Papila bordeada en parte de su epitelio, cuyo tejido conjuntivo *t* está inflamado y presenta cantidad de pequeñas células (Cornil).

redondas que en el estado normal; pero también las contiene ya

en gran número en el estado fisiológico, de manera que basta una simple endometritis del cuello para hacer que estas células redondas abunden tanto como en estos casos de tuberculosis. Por lo demás, alrededor de las células gigantes no suele haber aglomeración de células epitelioides, ni tampoco acumulación de células que hayan sufrido degeneración granulosa ó necrósica, resultando de esto que

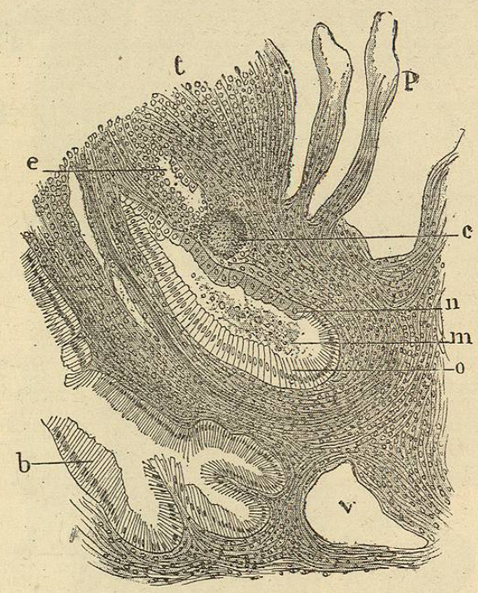

Fig. 57.—Tuberculosis del cuello uterino.—Igual corte que en las figuras precedentes, pero todavía más amplificado. (Aumento de 150 diámetros)

p. Papilas y vegetaciones superficiales.—*t*. Tejido conjuntivo que encierra un gran número de células redondas.—*e*. Hendidura en un tejido tuberculoso, en el que se descubren células epitelioides pertenecientes á un folículo tuberculoso —*c*. Célula gigante.—*n*. Revestimiento epitelial de una glándula al nivel de un folículo tuberculoso y presentando grandes células epiteliales aglomeradas.—*o*. Revestimiento epitelial formado de células largas.—*m*. Moco contenido en la glándula.—*b*. Células epiteliales de una glándula, muy alargadas.—*v*. Vaso (Cornil).

los folículos tuberculosos, que en este caso fueron observados en un período aun muy próximo á su comienzo, no podían descubrirse á simple vista.

En esta preparación, las producciones tuberculosas, que se habían desarrollado en la superficie de la mucosa que reviste exteriormente el hocico de tenca, es decir, en su porción vaginal, donde aquélla se presenta revestida de epitelio pavimentoso, ofrecían igual aspecto que los tubérculos de la mucosa de la faringe; en efecto los

folículos tuberculosos han tomado aliento en la superficie del corión mucoso; se ven en ella células gigantes en medio de un acúmulo de pequeñas células; en su comienzo y durante largo tiempo estas granulaciones están revestidas de las capas normales del epitelio pavimentoso estratificado. Por debajo de la mucosa se descubren folículos tuberculosos en número reducido, que se presentan alojados en medio de los hacecillos musculares entrecruzados. En un punto dado, estos fascículos musculares vienen á separarse y resultan entonces distanciados unos de otros por intercalación de tejido conjuntivo embrionario que forma un islote, en el centro del cual se destacan una ó muchas células gigantes cercadas de células epitelioides. Estas granulaciones tuberculosas resultan mucho más voluminosas que las de la superficie de la mucosa, ofreciendo una disposición del todo análoga á la que se observa en las capas musculares del intestino ó en el músculo lingual; en otras palabras, dichas granulaciones se han desarrollado en el tejido inter-fascicular, repeliendo, en virtud de su extensión, las fibras musculares hacia su periferie. De tal desarrollo es, pues, de esperar que, aun creyendo que se trata de una erupción tuberculosa ligera, superficial y de fecha reciente, la cual todavía no ha producido ulceración ni pérdida de sustancia, el tejido profundo de la mucosa y hasta la capa muscular serán en lo sucesivo invadidos por algunas granulaciones tuberculosas. Éstas, bien que en número reducido, siguen el trayecto de los vasos en los espacios conjuntivos inter-musculares.»

Siempre que el examen histológico, aun tratándose de tuberculosis de data reciente, revele que la lesión ha adquirido hacia lo profundo la extensión que acabamos de describir, deduciremos como conclusión, que no bastará que el médico procure atacarla echando mano de modificadores superficiales ó hasta del raspado, sino que á menudo la ablación total será el único recurso para arrebatar de una vez todas las partes tuberculizadas del útero.

En el caso tan característico que nos describe Cornil, dicho autor ha buscado en vano los **bacilos de la tuberculosis**; no le ha sido posible descubrirlos ni en las células gigantes, ni en los folículos, ni menos en el moco que llenaba los glándulas é inundaba la superficie de la mucosa. A pesar de esto la inoculación practicada en cobayas dió por resultado una tuberculosis bacilar.

Winter (1), por el contrario, ha conseguido descubrir la presencia de bacilos en células gigantes, no sólo en trozos de mucosa

(1) Winter. Soc. Gin. de Berlín, 24 de Junio 1887 (*Centralbl. f. Gyn.*, 1887, p. 498).

tomados del cuerpo, sino también en otras que procedían del cuello del útero. Tratábase de una joven tuberculosa á la cual SCHRŒDER, con motivo de una peritonitis tuberculosa, cinco años y medio antes había practicado la laparotomía seguida de introducción de yodoformo en el vientre, con cuya operación se obtuvo un éxito tal que la ascitis no se había reproducido y la enferma se había restablecido de un modo admirable. Sin embargo, después de una tregua tan larga manifestóse de nuevo la tuberculosis en los pulmones y en el aparato genital, las trompas resultaron afectadas tanto como el útero.

Alrededor de las lesiones tuberculosas y en toda la mucosa sobreviene, por efecto de aquéllas, un grado muy marcado de **endometritis del cuello**. Estos trastornos inflamatorios se extienden á la vez al revestimiento epitelial de la superficie y de las glándulas y al corión.

Si se compara la descripción que antecede con la de la tuberculosis incipiente de la trompa, que más adelante nos ocupará, se verá, según CORNIL (1), que existe íntima analogía entre los trastornos de la cavidad del cuello y los de la mucosa tubar. En ambas vemos que las células gigantes pasan á ocupar el mismo sitio, es decir, el vértice de los repliegues y de las vellosidades ó el tejido conjuntivo de aquéllos; en ambas aparecen iguales fenómenos inflamatorios, igual secreción mucosa, iguales modificaciones en las células epiteliales.

Es muy posible que por simple contacto pueda hacerse desde la mucosa del cuello la inoculación tuberculosa, sin erosión ni solución de continuidad. Así á lo menos ha tenido lugar con el conejillo de Indias, según se desprende de los experimentos practicados por CORNIL y DOBROKLOWSKY (2); estos hechos, empero, sólo con la mayor reserva se pueden aplicar á la especie humana.

Diagnóstico

Únicamente en los casos en los que estas lesiones coexisten con otros alteraciones pulmonares adelantadas, siendo estas últimas las que pondrán al clínico en la pista, podrá hacerse con visos de certeza el **diagnóstico** de las ulceraciones tuberculosas de la vulva, de la vagina ó del cuello uterino. Como signo patognomónico tiene únicamente valor el hallazgo de folículos tuberculosos y principalmente de bacilos en un fragmento de mucosa obtenido por medio

(1) CORNIL y TERRILLON. *Anatomie et Physiologie pathologiques de la Salpingite et l'Ovarite (Arch. de Physiol.*, 16 nov. 1887, p. 550).
(2) CORNIL. *Journ. des Connais. méd.*, 30 agosto 1888.

del raspado ó de la escisión; sin embargo, el resultado negativo no autoriza para negar la presencia de la tuberculosis. En los casos de lesiones primarias de los órganos genitales, es muy posible que se confunda con otra afección de mayor frecuencia; de esta manera fué como en un caso de ulceración del cuello PÉAN creyó que se trataba de un **cáncer** incipiente, el cual después de la histerectomía fué reconocido como tuberculosis.

Tratándose de tísicas en período avanzado se observará un **tratamiento** paliativo, mientras que deberá procederse enérgicamente en el caso contrario. Se harán cauterizaciones con el hierro candente, y se deberán tratar con yodoformo las ulceraciones de la vagina. En casos de trayectos fistulosos se harán extensas escisiones. Cuando se tenga seguridad en el diagnóstico no se vacilará en practicar la **histerectomía**, aún tratándose de una ulceración muy circunscrita del cuello. Tratamiento

Tuberculosis del útero

Anatomía patológica.—En el útero, la tuberculosis casi siempre es secundaria. Tres son las formas que, bien que algo teóricamente, se han dado de ella; 1.° Una **forma miliar aguda**, la cual, aparte de ser rara, clínicamente no ofrece ningún interés, no representando más que un epifenómeno en el curso de una infección general de la economía, con predominio de síntomas generales; 2.° Una **forma intersticial** de curso pesado, esencialmente crónica, igualmente rara y de diagnóstico imposible, la cual, empero, puede manifestarse súbitamente en virtud de algún accidente grave, tal como ruptura uterina, obstáculo al parto, etc.; producido por la alteración que los tubérculos intersticiales han determinado en el tejido uterino y por el estorbo que dichos tubérculos oponen á la acción fisiológica de este órgano; 3.° Una **forma ulcerosa**, que es la más frecuente y la de más importancia. En esta última forma las lesiones son muy parecidas á las de la endometritis, á las cuales se juntan además nódulos especiales y células gigantes que contienen bacilos. Más adelante vuélvense confluentes los folículos tuberculosos y toda la mucosa queda infiltrada por un tejido formado de células pequeñas; esta última presenta desde este momento una completa degeneración caseosa, es amarillenta y opaca en la profundidad de uno ó dos milímetros; debajo de ella suele presentarse hipertrofiada la túnica muscular. Á simple vista no es posible dis- Anatomía patológica Anatomía patológica