tomados del cuerpo, sino también en otras que procedían del cuello del útero. Tratábase de una joven tuberculosa á la cual SCHRŒDER, con motivo de una peritonitis tuberculosa, cinco años y medio antes había practicado la laparotomía seguida de introducción de yodoformo en el vientre, con cuya operación se obtuvo un éxito tal que la ascitis no se había reproducido y la enferma se había restablecido de un modo admirable. Sin embargo, después de una tregua tan larga manifestóse de nuevo la tuberculosis en los pulmones y en el aparato genital, las trompas resultaron afectadas tanto como el útero.

Alrededor de las lesiones tuberculosas y en toda la mucosa sobreviene, por efecto de aquéllas, un grado muy marcado de **endometritis del cuello**. Estos trastornos inflamatorios se extienden á la vez al revestimiento epitelial de la superficie y de las glándulas y al corión.

Si se compara la descripción que antecede con la de la tuberculosis incipiente de la trompa, que más adelante nos ocupará, se verá, según CORNIL (1), que existe íntima analogía entre los trastornos de la cavidad del cuello y los de la mucosa tubar. En ambas vemos que las células gigantes pasan á ocupar el mismo sitio, es decir, el vértice de los repliegues y de las vellosidades ó el tejido conjuntivo de aquéllos; en ambas aparecen iguales fenómenos inflamatorios, igual secreción mucosa, iguales modificaciones en las células epiteliales.

Es muy posible que por simple contacto pueda hacerse desde la mucosa del cuello la inoculación tuberculosa, sin erosión ni solución de continuidad. Así á lo menos ha tenido lugar con el conejillo de Indias, según se desprende de los experimentos practicados por CORNIL y DOBROKLOWSKY (2); estos hechos, empero, sólo con la mayor reserva se pueden aplicar á la especie humana.

Diagnóstico

Únicamente en los casos en los que estas lesiones coexisten con otros alteraciones pulmonares adelantadas, siendo estas últimas las que pondrán al clínico en la pista, podrá hacerse con visos de certeza el **diagnóstico** de las ulceraciones tuberculosas de la vulva, de la vagina ó del cuello uterino. Como signo patognomónico tiene únicamente valor el hallazgo de folículos tuberculosos y principalmente de bacilos en un fragmento de mucosa obtenido por medio

(1) CORNIL y TERRILLON. *Anatomie et Physiologie pathologiques de la Salpingite et l'Ovarite (Arch. de Physiol.*, 16 nov. 1887, p. 550).
(2) CORNIL. *Journ. des Connais. méd.*, 30 agosto 1888.

del raspado ó de la escisión; sin embargo, el resultado negativo no autoriza para negar la presencia de la tuberculosis. En los casos de lesiones primarias de los órganos genitales, es muy posible que se confunda con otra afección de mayor frecuencia; de esta manera fué como en un caso de ulceración del cuello PÉAN creyó que se trataba de un **cáncer** incipiente, el cual después de la histerectomía fué reconocido como tuberculosis.

Tratándose de tísicas en período avanzado se observará un **tratamiento** paliativo, mientras que deberá procederse enérgicamente en el caso contrario. Se harán cauterizaciones con el hierro candente, y se deberán tratar con yodoformo las ulceraciones de la vagina. En casos de trayectos fistulosos se harán extensas escisiones. Cuando se tenga seguridad en el diagnóstico no se vacilará en practicar la **histerectomía**, aún tratándose de una ulceración muy circunscrita del cuello. Tratamiento

Tuberculosis del útero

Anatomía patológica.—En el útero, la tuberculosis casi siempre es secundaria. Tres son las formas que, bien que algo teóricamente, se han dado de ella; 1.° Una **forma miliar aguda**, la cual, aparte de ser rara, clínicamente no ofrece ningún interés, no representando más que un epifenómeno en el curso de una infección general de la economía, con predominio de síntomas generales; 2.° Una **forma intersticial** de curso pesado, esencialmente crónica, igualmente rara y de diagnóstico imposible, la cual, empero, puede manifestarse súbitamente en virtud de algún accidente grave, tal como ruptura uterina, obstáculo al parto, etc.; producido por la alteración que los tubérculos intersticiales han determinado en el tejido uterino y por el estorbo que dichos tubérculos oponen á la acción fisiológica de este órgano; 3.° Una **forma ulcerosa**, que es la más frecuente y la de más importancia. En esta última forma las lesiones son muy parecidas á las de la endometritis, á las cuales se juntan además nódulos especiales y células gigantes que contienen bacilos. Más adelante vuélvense confluentes los folículos tuberculosos y toda la mucosa queda infiltrada por un tejido formado de células pequeñas; esta última presenta desde este momento una completa degeneración caseosa, es amarillenta y opaca en la profundidad de uno ó dos milímetros; debajo de ella suele presentarse hipertrofiada la túnica muscular. Á simple vista no es posible dis- Anatomía patológica Anatomía patológica

tinguir ni en la superficie de la mucosa, ni tampoco en el corte, granulaciones tuberculosas que recuerden la descripción clásica de las serosas. En ocasiones la cavidad del útero está repleta de un magma espeso y cuajado. En otros casos se halla transformada en una bolsa de pus por haberse obliterado el hocico de tenca (1).

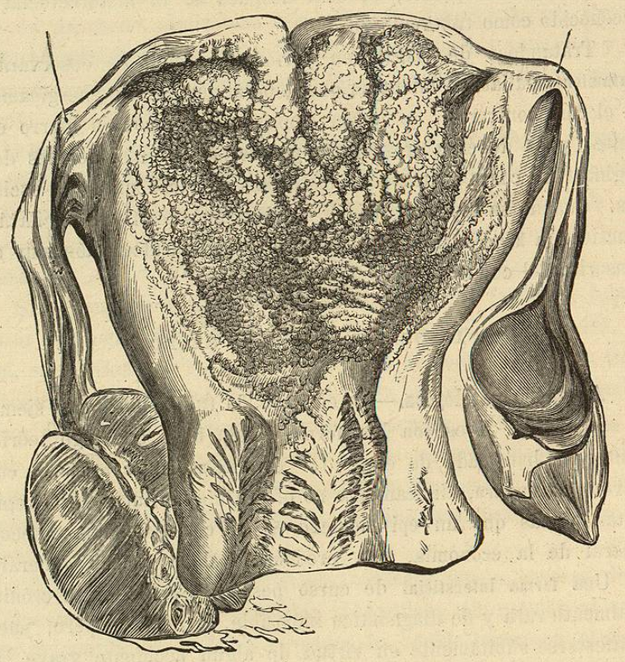

Fig. 58.—Tuberculosis del útero y de las trompas (Barnes)
El útero está representado en estado abierto; su superficie interna está revestida de un magma caseoso; el cuello se ha conservado sano

Comunmente la lesión se detiene en la parte superior del cuello, donde forma un límite perfecto, en cuyo caso el cuello queda intacto; dicho límite puede estar marcado por una ulceración que se presenta como tallada con un sacabocados. He aquí, según Cornil (2), las alteraciones que reveló el examen microscópico de una preparación que era un hermoso ejemplar de tuberculosis uterina:

«Las secciones perpendiculares á la superficie de la mucosa del cuerpo, previo endurecimiento con el alcohol, no presentaban

(1) Cornil. *Journ. des Connais. méd.*, 26 julio 1888, p. 234.
(2) Cornil. *Ibid.*, 19 julio 1888, p. 226.

ningún vestigio de la estructura normal; imposible reconocer epitelio, glándulas, ni vasos sanguíneos. Examinada al microscopio, toda la parte caseosa de la superficie, ofrecía á la vista una capa homógenea formada de pequeñas células mortificadas, vítreas, las cuales no se prestaban á la coloración; apenas se dejaban teñir de rosa sus núcleos por medio de picro-carmín. Las células se mantenían separadas unas de otras por medio de fibrillas muy sutiles que se entrecruzaban en todas direcciones.

Debajo de esta capa mortificada aparecía una zona que encerraba pequeñas células vivas y á trechos, entre éstas, algunas células gigantes. Seguían luego los planos musculares, en cuyas paredes también podían distinguirse algunos folículos tuberculosos. Los cortes que abarcaban toda la pared con inclusión del peritoneo ofrecían, en consecuencia, la siguiente disposición: hacia adentro, la infiltración caseosa reemplazando la mucosa, en la pared muscular algunos folículos tuberculosos y en el peritoneo granulaciones. «En vano he buscado, dice Cornil, en una decena de cortes de esta mucosa uterina degenerada, los bacilos de la tuberculosis.»

La infiltración caseosa acompañada de mortificación superficial, cuyos productos desprendidos constituyen el pus caseoso y cuajado que llena la cavidad del cuerpo uterino, es el tipo más característico de esta tuberculosis crónica. Esta lesión ha sido comparada por Cornil con la de igual naturaleza que suele presentarse con bastante frecuencia en la pelvis renal, cálices y uréteres. «Esta semejanza, dice el ilustrado profesor, salta á la vista. Lo mismo en el cuerpo uterino que en las vías excretorias de la orina, se trata de un engrosamiento con induración de la mucosa, la cual ofrece un color blanco-amarillento y opaco; esta membrana se presenta totalmente mortificada y de su superficie se desgajan fragmentos moleculares, cuyas partículas, mezclándose con el pus, imprimen á éste un aspecto grumoso. Igual vista nos ofrece el microscopio; la capa de la superficie caseosa se muestra más ó menos espesa y presenta un aspecto homógeneo, una infiltración uniforme de pequeñas células, pero no deja descubrir resto alguno de islotes tuberculosos distintos. Sólo con dificultad se logra distinguir de trecho en trecho alguna célula gigante manifiesta en la capa profunda todavía viva. En la tuberculosis crónica, con infiltración caseosa de los uréteres y de la pelvis renal, también resulta muy dificultoso y extremadamente prolijo el hallazgo de uno ó dos bacilos. Por lo que acabamos de decir acerca de la anatomía patológica de la tuberculización de la mucosa

de las trompas y del útero se desprende que, ordinariamente ni en el estado reciente ni en el crónico, se descubren á simple vista ni tampoco con el microscopio granulaciones tuberculosas evidentes, que respondan á las descripciones clínicas de los tubérculos. En efecto, como tipo se ha tomado la granulación de las serosas, y este tipo sólo en casos raros llega á encontrarse en la mucosa genital.»

La escasez de bacilos, en la tuberculosis uterina, no debe extrañarnos. Es cierto que existen, pero lo mismo que en la mayoría de las tuberculosis locales (tubérculos del testículo, lupus, etc.) existen en número insignificante, probablemente por ser antiguas las lesiones. Doyen los ha hallado en la autopsia de una joven muerta de fiebre puerperal, que presentaba también tubérculos en la mucosa y en el músculo uterino (1).

Síntomas y diagnóstico

Los **síntomas** al principio, son los de la **metritis** ordinaria con un aumento de volumen más pronunciado, y así suele acontecer que muy á menudo pasa desapercibida esta afección, á pesar de ser probablemente mucho más frecuente de lo que ordinariamente se cree (2). La naturaleza caseosa de las secreciones, acompañada de la presencia de otras lesiones en las trompas y en el pulmón, nos servirán de indicio para que podamos fijar el diagnóstico, tratando de descubrir las granulaciones y los bacilos que son los únicos signos característicos. Sin embargo, el **diagnóstico histológico** presenta graves dificultades, pues no debemos prometernos que hallaremos tan fácilmente el folículo tuberculoso en la mucosa uterina, como lo hallamos en las serosas (Cornil). Por otra parte puede suceder que sea difícil establecer diferencia entre la granulación elemental de Virchow, lesión constante de la tuberculosis, y un estroma, que si no está exclusivamente compuesto de elementos idénticos, ya es en sí mismo muy rico en ellos; por último la célula gigante, que al decir de ciertos autores puede descubrirse en la endometritis intersticial, no basta por sí sola para deslindar el diagnóstico. Con todo Paul Petit afirma que se podrá determinar con certeza casi absoluta la naturaleza tuberculosa de una endometritis, si en los cortes de los fragmentos que se han obtenido por el raspado se encuentran los caracteres siguientes: células intersticiales mortificadas ó atrofiadas de un modo difuso en trechos limitados, ó formando largas fajas; células gigantes en cantidad mayor ó menor; nódulos embrionarios que, sobresaliendo del estroma parecen haberse

(1) E. Doyen (de Reims). *Journ. des Conn. méd.*, 1888, p. 227.
(2) Jouin. *Répert. univ. d'Obst. et de Gyn.*, julio 1889, p. 319.

desarrollado alrededor de los vasos, cuya luz puede haberse ó no conservado; glándulas en gran cantidad, flexuosas, dilatadas, tapizadas de elementos epiteliales que han experimentado una elongación considerable ó que han sufrido transformación epitoliode (1). Para este objeto habrá que hacer el raspado explorador, el cual servirá además para evitar toda confusión con el **cáncer del cuerpo uterino.**

Tratamiento

Tratamiento.—Siempre que el estado del pulmón permita que se emprenda una operación radical, no habrá que perder tiempo en el tratamiento con la cucharilla, que es insuficiente, sino que habrá que proceder de frente á la **histerectomía vaginal** (2). Si el útero se presenta demasiado voluminoso y las trompas por su parte dan motivo de sospecha, no se vacilará en extirpar dichos órganos por medio de la **laparotomía**: estando el cuello intacto se practicará la histerectomía supra-vaginal, y si está alterado la histerectomía total.

Tuberculosis de los ovarios y de las trompas

Anatomía patológica

Anatomía patológica.—Raros son los casos en que sólo los ovarios son los afectados por la lesión; Klob (3) y Spencer Wells (4) han citado algunos casos, por el contrario son muy frecuentes las lesiones de las trompas. Terrillon (5) ha visto existir la lesión simultáneamente en la trompa y en el ovario, 3 veces por 6.

También se han observado lesiones tubáricas en la mayor parte de los casos de endometritis tuberculosa, y entonces es indudable que aquellas lesiones han sido el origen primitivo de la infec-

(1) La demostración de bacilos en los cortes exige mucho tiempo, y, por adiestrado que sea el investigador en esta clase de exámenes, no siempre logra descubrirlos. El examen debe practicarse en cortes muy finos y de reducida extensión. Aparte las numerosas modificaciones del procedimiento de Ehrlich, para las cuales remito al lector á los tratados especiales, se puede adoptar el procedimiento siguiente: se deja sumergido el corte durante medio minuto en el picro-carmín, un minuto en el alcohol á 70 grados mezclado con ácido clorhídrico á 0,75 por 100, ó se le guarda durante 24 horas en la solución de violeta de metilo de Ehrlich y después durante algunos minutos en una solución alcalina de ácido nítrico al 1 por 100; después se practica la deshidratación y se termina su preparación tratándolo con el bálsamo. Si el examen histológico no arroja ninguna certeza, se recurrirá, siguiendo el consejo de Cornil, á la siembra del líquido uterino en un tubo de gelosa glicerinada, ó mejor todavía, á la inoculación de este mismo líquido en la cavidad peritoneal del conejillo de Indias. Á los 12 días, según Daurios, se puede abrir el animal, y se tendrá el resultado del experimento (Paul Petit. *Nécessité d'un Diagnostic précis en Gynécologie*, en *Nouv. Arch. d'Obst. et de Gyn.*, 25 enero 1890, p. 4).
(2) Daurios (*Loc. cit.*) cita un éxito de Péan (histerectomía vaginal).
(3) Klob. *Path. Anat. der weib. Sexualorg.*, p. 572.
(4) Spencer Wells. *Traité*, etc., p. 64.
(5) Terrillon. *Arch. de Tocol.*, agosto 1889, p. 581.