de las trompas y del útero se desprende que, ordinariamente ni en el estado reciente ni en el crónico, se descubren á simple vista ni tampoco con el microscopio granulaciones tuberculosas evidentes, que respondan á las descripciones clínicas de los tubérculos. En efecto, como tipo se ha tomado la granulación de las serosas, y este tipo sólo en casos raros llega á encontrarse en la mucosa genital.»

La escasez de bacilos, en la tuberculosis uterina, no debe extrañarnos. Es cierto que existen, pero lo mismo que en la mayoría de las tuberculosis locales (tubérculos del testículo, lupus, etc.) existen en número insignificante, probablemente por ser antiguas las lesiones. Doyen los ha hallado en la autopsia de una joven muerta de fiebre puerperal, que presentaba también tubérculos en la mucosa y en el músculo uterino (1).

Síntomas y diagnóstico

Los **síntomas** al principio, son los de la **metritis** ordinaria con un aumento de volumen más pronunciado, y así suele acontecer que muy á menudo pasa desapercibida esta afección, á pesar de ser probablemente mucho más frecuente de lo que ordinariamente se cree (2). La naturaleza caseosa de las secreciones, acompañada de la presencia de otras lesiones en las trompas y en el pulmón, nos servirán de indicio para que podamos fijar el diagnóstico, tratando de descubrir las granulaciones y los bacilos que son los únicos signos característicos. Sin embargo, el **diagnóstico histológico** presenta graves dificultades, pues no debemos prometernos que hallaremos tan fácilmente el folículo tuberculoso en la mucosa uterina, como lo hallamos en las serosas (Cornil). Por otra parte puede suceder que sea difícil establecer diferencia entre la granulación elemental de Virchow, lesión constante de la tuberculosis, y un estroma, que si no está exclusivamente compuesto de elementos idénticos, ya es en sí mismo muy rico en ellos; por último la célula gigante, que al decir de ciertos autores puede descubrirse en la endometritis intersticial, no basta por sí sola para deslindar el diagnóstico. Con todo Paul Petit afirma que se podrá determinar con certeza casi absoluta la naturaleza tuberculosa de una endometritis, si en los cortes de los fragmentos que se han obtenido por el raspado se encuentran los caracteres siguientes: células intersticiales mortificadas ó atrofiadas de un modo difuso en trechos limitados, ó formando largas fajas; células gigantes en cantidad mayor ó menor; nódulos embrionarios que, sobresaliendo del estroma parecen haberse

(1) E. Doyen (de Reims). *Journ. des Conn. méd.*, 1888, p. 227.
(2) Jouin. *Répert. univ. d'Obst. et de Gyn.*, julio 1889, p. 319.

desarrollado alrededor de los vasos, cuya luz puede haberse ó no conservado; glándulas en gran cantidad, flexuosas, dilatadas, tapizadas de elementos epiteliales que han experimentado una elongación considerable ó que han sufrido transformación epitoliode (1). Para este objeto habrá que hacer el raspado explorador, el cual servirá además para evitar toda confusión con el **cáncer del cuerpo uterino.**

Tratamiento

Tratamiento.—Siempre que el estado del pulmón permita que se emprenda una operación radical, no habrá que perder tiempo en el tratamiento con la cucharilla, que es insuficiente, sino que habrá que proceder de frente á la **histerectomía vaginal** (2). Si el útero se presenta demasiado voluminoso y las trompas por su parte dan motivo de sospecha, no se vacilará en extirpar dichos órganos por medio de la **laparotomía**: estando el cuello intacto se practicará la histerectomía supra-vaginal, y si está alterado la histerectomía total.

Tuberculosis de los ovarios y de las trompas

Anatomía patológica

Anatomía patológica.—Raros son los casos en que sólo los ovarios son los afectados por la lesión; Klob (3) y Spencer Wells (4) han citado algunos casos, por el contrario son muy frecuentes las lesiones de las trompas. Terrillon (5) ha visto existir la lesión simultáneamente en la trompa y en el ovario, 3 veces por 6.

También se han observado lesiones tubáricas en la mayor parte de los casos de endometritis tuberculosa, y entonces es indudable que aquellas lesiones han sido el origen primitivo de la infec-

(1) La demostración de bacilos en los cortes exige mucho tiempo, y, por adiestrado que sea el investigador en esta clase de exámenes, no siempre logra descubrirlos. El examen debe practicarse en cortes muy finos y de reducida extensión. Aparte las numerosas modificaciones del procedimiento de Ehrlich, para las cuales remito al lector á los tratados especiales, se puede adoptar el procedimiento siguiente: se deja sumergido el corte durante medio minuto en el picro-carmín, un minuto en el alcohol á 70 grados mezclado con ácido clorhídrico á 0,75 por 100, ó se le guarda durante 24 horas en la solución de violeta de metilo de Ehrlich y después durante algunos minutos en una solución alcalina de ácido nítrico al 1 por 100; después se practica la deshidratación y se termina su preparación tratándolo con el bálsamo. Si el examen histológico no arroja ninguna certeza, se recurrirá, siguiendo el consejo de Cornil, á la siembra del líquido uterino en un tubo de gelosa glicerinada, ó mejor todavía, á la inoculación de este mismo líquido en la cavidad peritoneal del conejillo de Indias. Á los 12 días, según Daurios, se puede abrir el animal, y se tendrá el resultado del experimento (Paul Petit. *Nécessité d'un Diagnostic précis en Gynécologie*, en *Nouv. Arch. d'Obst. et de Gyn.*, 25 enero 1890, p. 4).
(2) Daurios (*Loc. cit.*) cita un éxito de Péan (histerectomía vaginal).
(3) Klob. *Path. Anat. der weib. Sexualorg.*, p. 572.
(4) Spencer Wells. *Traité*, etc., p. 64.
(5) Terrillon. *Arch. de Tocol.*, agosto 1889, p. 581.

ción (1). A simple vista se observan lesiones que recuerdan bastante las de la salpingitis supurada con dilatación quística ó sin ella. El pío-sálpinx puede alcanzar considerables proporciones y contener dos litros de pus (2). La adherencia y la difusión hacia las partes contiguas lo transforman en absceso pélvico (fig. 59).

Por poco antigua que sea la lesión suele muy pronto repercutir en el peritoneo, provocando la formación de falsas membranas y la

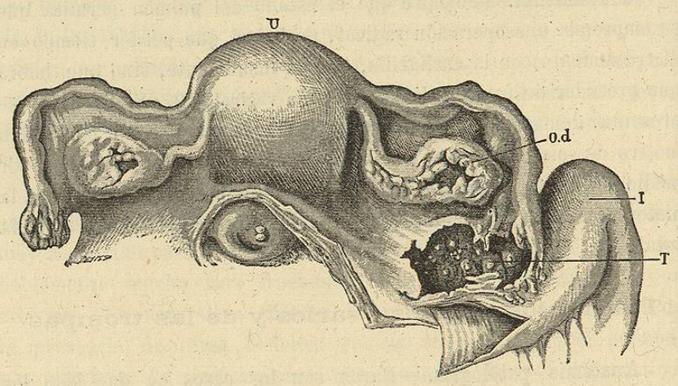

Fig. 59.—Tuberculosis primitiva de las trompas y de los ovarios

U. Útero visto por la cara posterior; en el labio posterior del cuello hay dos pequeños quistes mucosos.—O. d. Ovario derecho conteniendo masas caseosas reblandecidas que se han evacuado al arrancarse las adherencias.—T. Trompa derecha dilatada y adherente formando parte de un absceso pélvico tuberculoso, que también está limitado por el asa intestinal del ileón.—I. El ovario y la trompa del lado izquierdo son tuberculosos, lo mismo que la mucosa del útero. En este caso había además tuberculización (secundaria?) del pulmón derecho (Korschau).

producción de derrames serosos enquistados de peri-metro-salpingitis.

Fernet (3) también ha señalado, en algunos casos la invasión progresiva de la pleura y la producción de tuberculosis peritoneo-pleuríticas subagudas, que reconocían como punto de partida una lesión primordial de los órganos genitales. Esta invasión sigue la vía de los linfáticos que Hegar en un caso vió inyectados de materia caseosa. La comunicación linfática de la pleura con el peritoneo á través del diafragma explica muy bien su infección. A menudo se presentan también degenerados los ganglios mesentéricos.

Los tubérculos de la trompa, que se han desarrollado primitiva

(1) P. Ménétrier (*Bull. de la Soc. anat.*, julio 1889, p. 472) ha publicado un buen ejemplo.

(2) Werth. *Ueber Genitaltuberculose* (3.er Congreso de Ginec. alem. en Friburgo, 1889, en *Centralbl. f. Gyn.*, 1889, n.º 29, p. 499).

(3) Fernet. *Bull. et Mém. de la Soc. Méd. des Hôp.*, 1884, p. 444.

ó consecutivamente á la aparición de granulaciones en el peritoneo contiguo, se pueden reconocer á simple vista por el aumento del volumen del órgano, por las granulaciones semi-transparentes ó

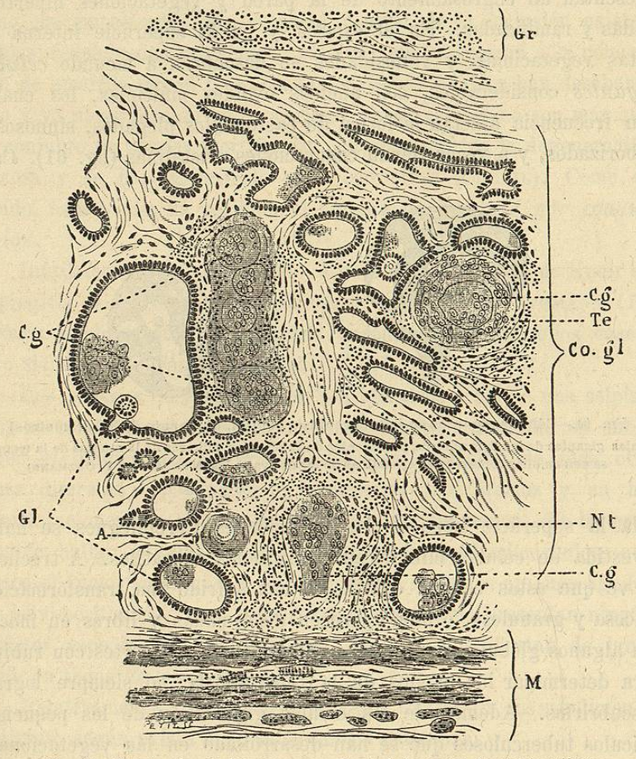

Fig. 60.—Tubérculos de las trompas.—Corte de la pared de un pío-sálpinx (Aumento de 150 diámetros)

Co. gl. Capa glandular: restos de la túnica mucosa, en los cuales se descubren glándulas dilatadas. —C. g. Célula gigante, situada en el centro de un tubérculo formado por un acúmulo de células epitelioides.—Nt. Nódulos tuberculosos con células gigantes.—A. Corte transversal de una arteriola.—Gl. Corte de tubos glandulares.—Gr. Capa interna de granulaciones —M. Capa muscular, al exterior (Muenster y P. Ortmann) (1).

amarillas que se forman en su superficie ó en su pared muscular, y por su contenido. Cuando se ha abierto la trompa en sentido longitudinal, se ve que está dilatada, que su pared se ha engrosado, y presentando islotes tuberculosos que suelen ser visibles á simple vista, y por último, que encierra un líquido más ó menos espeso,

(1) H. Muenster y P. Ortmann. *Ein Fall von Pyo-salpinx auf tuberkuloser Grundlage* (*Arch. f. Gyn.*, 1887, Bd. XXIX, p. 97).

puriforme, grumoso, caseoso, con todos los caracteres de la tuberculosis del cuerpo del útero (fig. 60).

Después de endurecidos con el alcohol, los cortes transversales presentan un engrosamiento de la pared y vegetaciones hipertrofiadas y ramificadas. En el espesor y en la superficie interna de estas vegetaciones y vellosidades se descubren á menudo *células gigantes* considerables, con núcleos ovoides múltiples, los cuales con frecuencia afectan la forma de bastoncillos plegados, sinuosos ó arborizados, y á veces tienen concreciones cristalinas (fig. 61). Casi

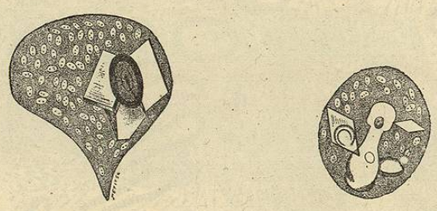

Fig. 61.—Células gigantes en la tuberculosis genital. (Aumento de 340 diámetros)
Células gigantes de muchos núcleos, procedentes de tubérculos miliares de la mucosa de la trompa se ven en ellas concreciones cristalinas de formas variadas (Muenster y P. Ortmann)

toda la superficie libre de las vellosidades y repliegues se halla revestida de células cilíndricas con cilíolos vibrátiles. A trechos, se ve que estas células epiteliales han sufrido una transformación mucosa y granulosa, ó bien aparecen descamadas y libres en moco, con algunos glóbulos de pus. La coloración de los cortes con rubina para determinar los bacilos de la tuberculosis, no siempre logran descubrirlos. Además de las células gigantes y de los pequeños folículos tuberculosos que se han desarrollado en las vegetaciones, pueden también hallarse en la pared fibro-muscular del conducto folículos más ó menos voluminosos, con contenido de células gigantes.

En los casos de alteraciones más antiguas, puede existir, en la superficie interna de los cortes de la bolsa purulenta formada por la trompa, una capa continua de tejido embrionario, sin proyecciones. Debajo de esta capa interna se encuentra un tejido fibroso que está sembrado de folículos tuberculosos muy bien marcados, algunos de los cuales encierran células gigantes multinucleares. También se presentan algunos folículos tuberculosos en la pared de la trompa, que á la vez está infiltrada de pequeñas células. En la capa de tejido fibroso que llena el espacio entre la pared y la capa embrio-

naria, vense inclusiones de epitelio que provienen de las células epiteliales del revestimiento de la mucosa de la trompa y presentan la forma de glándulas en tubos. En su periferia se observan células de epitelio cilíndrico que están dispuestas con regularidad, formando como una empalizada. En la parte central de la inclusión existen células redondeadas ú ovoides, pálidas, que se prestan á la coloración de amarillo por el picro-carmín, pero sus núcleos han desaparecido y ya no es posible reconocerlas. Estas células no son más que un conjunto de células mortificadas, que han sufrido la degeneración mucosa y se han aglutinado unas con otras (Cornil). Como es sabido, esta lesión ha recibido el nombre de *necrosis por coagulación*.

Inútilmente se han buscado á menudo los **bacilos de Koch** en salpingitis evidentemente tuberculosas; únicamente Orthmann (1), Werth y algún otro han logrado encontrarlos en algunos casos, pero siempre en pequeña cantidad.

Síntomas

Los **síntomas** de esta afección son idénticos á los de una salpingitis no tuberculosa, y así en los más de los casos sólo es dable hacer el diagnóstico de probabilidad por exclusión de toda otra causa diferente, apoyándolo en accidentes hereditarios y en las manifestaciones que puedan coexistir en los pulmones. Se ha pretendido hallar un signo característico en la disposición nudosa que ofrece el tumor salpíngico y en la frecuencia de los ataques agudos de pelvi-peritonitis; pero estas exacerbaciones no presentan ningún carácter especial que las distinga, pues se manifiestan de igual modo en todos los pío-sálpinx.

Tratamiento

Relativamente al **tratamiento**, hay que distinguir dos condiciones distintas, según exista ó no tuberculosis pulmonar.

Cuando los pulmones se han conservado sanos, se procurará hacer la extirpación completa de las dos trompas y de los ovarios por la laparotomía. En cambio, si la mujer está tísica, el tratamiento deberá limitarse á paliativos. En el número de estos últimos medios entra la abertura del foco por la vía vaginal ó abdominal, seguida de una esmerada desinfección por medio del taponamiento y la gasa yodofórmica.

Cuando las lesiones pulmonares se mantienen poco intensas, la regla de conducta que deberá seguir el cirujano deberá ser la misma que la que observaría si se tratase de cualquier otro foco diferente de tuberculosis local.

(1) Orthmann. Soc. de gin. de Berlín, 13 julio 1888 (*Centralbl f. Gyn.*, 1888, p. 754).

Hegar aconseja que en la tuberculosis primitiva se intervenga inmediatamente después de quedar establecido el diagnóstico, y principalmente cuando parezca que el proceso no va á quedar limitado. En la tuberculosis secundaria deberá intervenirse si, presentando los pulmones un estado estacionario, la lesión genital muestra tendencia á agravarse. La peritonitis tuberculosa no constituye ninguna contra-indicación: muy al contrario, se han observado casos en que la laparotomía desplegó una influencia benéfica contra esta afección (1).

En 1886, Hegar contaba 1 caso de muerte por 6 operadas. Según parece los resultados remotos fueron bastante satisfactorios. Una mujer operada tres años atrás se conservaba en bastante buen estado, á pesar de haber tenido una recidiva; otra á los cuatro meses de la operación, fué atacada de pleuritis grave, pero se restableció del todo y se conserva curada desde hace un año. Las otras enfermas contaban todavía muy poco tiempo después de la operación, para que merezcan tenerse en cuenta los resultados. Terrillon ha obtenido también varios éxitos que animan á la operación.

(1) F. Schwarz. *Wien. med. Wochenschr.*, 1887, n.os 13-16, p. 385 y siguientes.

LIBRO V

HEMATOCELE PÉLVICO INTRA- Y EXTRA-PERITONEAL

Definición. División.—I. Hematocele pélvico intra-peritoneal.—Sinonimia. Reseña histórica.—Etiología.—Patogenia: ruptura varicosa; desórdenes de la ovulación; reflujo á través de las trompas; apoplejía ovárica; paqui-peritonitis, ruptura del embarazo extra- uterino.—Anatomía patológica.—Síntomas.—Curso.—Diagnóstico.—Pronóstico.—Tratamiento. Incisión vaginal. Laparotomía sub- peritoneal. Laparotomía trans-peritoneal.—II. Hematocele extra-peritoneal.—Sinonimia. — Etiología. — Patogenia. — Anatomía patológica. — Síntomas. — Diagnóstico.— Tratamiento.

Definición. División.—Es preciso no confundir con el **hematocele** el derrame de sangre ó **hemorragia intra-pélvica.** Aquella palabra de significación á la vez anatómica y clínica, debemos reservarla para las colecciones sanguíneas enquistadas. Conforme vamos á ver, la efusión sanguínea únicamente reviste este carácter cuando concurren condiciones patogénicas especiales, que, no sólo motivan la larga duración de la lesión, sino que la convierten por esta misma causa en una entidad morbosa distinta (1). Definición División

Dos sitios diferentes puede ocupar la sangre extravasada, á saber:

1.° Puede alojarse en el interior del peritoneo, en cual caso suele estancarse detrás del útero: es el **hematocele intra-peritoneal,** forma cuya historia clínica fué la que primero se trazó de un modo claro.

2.° Puede producirse por debajo de la serosa, en los ligamentos anchos y hasta en el tejido celular peri-vaginal; en estos casos forma verdaderos **trombus,** siendo éste el nombre con que le designaban los antiguos autores (2). Si bien es verdad que el nombre de

(1) Atendidas estas consideraciones, no cabe aplicar el nombre de hematocele al derrame sanguíneo que con frecuencia tiene lugar á través del pedículo mal ligado de un quiste ovárico (Spencer-Wells). Este derrame intra-peritoneal da lugar, en efecto, á algunos trastornos, pero se reabsorbe sin formar tumor.

(2) Deneux. *Thrombus des Ligaments larges.* París, 1835.