saber, la *coloración equimótica de la vagina*. También, aunque en casos rarísimos, se ha visto la equimosis de la pared abdominal (1).

Diagnóstico

No siempre es fácil hacer el **diagnóstico diferencial** entre los **hemataceles intra- y extra-peritoneal.** Para ello habrá que fijarse principalmente en la etiología, en la situación francamente lateral y en las conexiones del tumor.

Tratamiento

Tratamiento.—La **expectación** vale también en este hematocele como regla ordinaria. Si la gravedad de los accidentes obliga al cirujano á intervenir, casi nunca podrá optar por la vía vaginal, por el peligro que correría de herir los grandes vasos ó el uréter. La **laparotomía sub-peritoneal** es el procedimiento que á mi ver debe elegirse. MARTIN preconiza la **laparotomía trans-peritoneal,** el lavado del foco y la sutura de la bolsa, practicada por encima de un tubo en cruz para el desagüe, cuyo tubo debe salir por la vagina. De este modo ha obtenido 9 éxitos en 10 operaciones.

(1) A. WESSINGER (*Med. Age,* 1886, n.º 21) refiere un caso de equimosis abdominal, y dice que J. BARTLETT observó otro caso semejante que comunicó á la Soc. ginecol. de Chicago.

LIBRO VI

EMBARAZOS EXTRA-UTERINOS

Definición. — Patogenia. Etiología. — División. — Anatomía patológica. Embarazo tubar. Embarazo intersticial. Embarazo tubo-abdominal y tubo-ovárico. Embarazo ovárico. Embarazo abdominal. Embarazo en un cuerno rudimentario. Estado del útero en el embarazo extra-uterino. Modificaciones anatómicas consecutivas de la muerte del feto. Litopediones.—Síntomas. — Diagnóstico diferencial, 1.º entre el embarazo extra-uterino antes del 5.º mes y: embarazo normal; aborto; cuerpo fibroso; hidro-, hemato- y pío-sálpinx; retroversión del útero grávido; embarazo en un cuerno rudimentario. 2.º entre el embarazo extra-uterino después del 5.º mes y el embarazo normal. Diagnóstico de la variedad. Diagnóstico entre el parto frustrado y la ruptura. Diagnóstico entre el huevo muerto y un cuerpo fibroso del útero; hematocele pélvico; quiste dermoide del ovario; cáncer del peritoneo. Diagnóstico de las fístulas. Diagnóstico de las complicaciones.—Pronóstico.—Tratamiento. Inyecciones de morfina. Electricidad. Extracción del feto: 1.º Embarazo extra-uterino antes del 5.º mes sin ruptura. 2.º Embarazo extra-uterino antes del 5.º mes después de ruptura. 3.º Embarazo extra-uterino después del 5.º mes, feto vivo. 4.º Embarazo extra-uterino después del 5.º mes, feto recién muerto. 5.º Embarazo extra-uterino después del 5.º mes, feto muerto desde mucho tiempo. 6.º Quiste fetal antiguo supurado. 7.º Embarazo en un cuerno rudimentario.—Técnica de la laparotomía. Conservación del saco (marsupialización). Ablación total del saco. — Técnica de la extracción del feto por la elitrotomía.—Extracción de restos fetales por la uretra dilatada y por la talla vaginal.—Extracción del feto por la vía perineal y por la vía pélvica.

Definición

El **embarazo extra-uterino** ó **ectópico** (BARNES) es el desarrollo del óvulo fecundado fuera de la cavidad uterina normal.

Patogenia
Etiología

Patogenia. Etiología.—Todas las circunstancias que en el momento de la puesta pueden impedir que la trompa se aplique contra el ovario, pueden también ser causa de que la fecundación ocurra en un punto anormal. En efecto, los espermatozoides, como es sabido, pueden penetrar en el peritoneo, y vivir en esta serosa, y asimismo el ovario puede caer en esta cavidad y, sin que su vitalidad resulte comprometida, llevar á cabo en la misma migraciones bastante largas (1). Constituyen las causas más frecuentes de estos accidentes las adherencias de los anejos que se forman después de accesos de peritonitis parcial, la frecuente repetición de salpingitis,

(1) LEOPOLD. *Die Ueberwanderung der Eier (Arch. f. Gyn.,* 1880, Bd. XVI, p. 24).

la desaparición del epitelio vibrátil ó la presencia de un pequeño pólipo intra-tubar (1), circunstancias todas que sirven de obstáculo á la migración del óvulo. También se ha invocado como causa toda emoción viva en el acto de la concepción.

Esta afección es rara: por sesenta mil mujeres que durante siete años se observaron en las clínicas de Carl Braun y de Spæth, en Viena, sólo se contaron 5 casos (2). Esta cifra parece muy pequeña; Fasola (3) ha contado 5 casos en 1,565 embarazos en mujeres que ya habían tenido hijos, pero que desde mucho tiempo eran estériles.

También se ha señalado en una misma mujer la **recidiva** del embarazo extra-uterino (4).

División

División.—Muchas son las divisiones y sub-divisiones anatómicas que se han hecho de esta preñez, sin que dicha multiplicación reuna gran interés. La inmensa mayoría de los quistes fetales toma por asiento la trompa y constituye los llamados **embarazos tubares.** Según el desarrollo del huevo evolucione exclusivamente en este conducto, ó según lo haga en parte también en las paredes uterinas ó en la cavidad abdominal, resultan las variedades conocidas por **embarazo tubar propiamente dicho, embarazo tubo-uterino ó intersticial** y **embarazo tubo-abdominal,** del cual todavía se distingue otra sub-variedad, es á saber, el **embarazo tubo-ovárico.** Si durante el desarrollo del quiste la trompa sufre ruptura y el feto continúa creciendo en la cavidad peritoneal, el embarazo se llama **abdominal secundario;** este último, según opinan muchos autores, puede ser también **primitivo** en algunos casos. Cuando la ruptura tiene lugar en el borde adherente de la trompa, el feto puede continuar su desarrollo en el espesor del ligamento ancho, en cual caso se habla de **embarazo sub-peritoneo-pélvico** (5). Por último, por más que su número sea mucho más reducido de lo que antes se creyera, existen algunos casos bien comprobados de desarrollo del huevo en la superficie del ovario, **embarazo ovárico,** cuyos caracteres anatómicos son muy distintos de los del embarazo abdominal.

El **embarazo en un cuerno rudimentario del útero** es tan diferente del

(1) Th. Wyder (*Arch. f. Gyn.*, 1886, Bd. XXVIII, p. 362) encontró una vez un pequeño pólipo de la trompa y demostró la ausencia de epitelio vibrátil.

(2) Bandl. *Loc. cit.*, p. 72.

(3) Fasola. *Ann. di Ost.*, Florencia, 1888, t. X, p. 145. (Se trata de los casos observados en la Clínica de Florencia desde 1883 á 1885).

(4) L. Meyer (*Hosp. Tidende*, 1890, t. VIII, p. 677) ha señalado 10 casos, uno de los cuales le es personal.

(5) Dezeimeris (*Journ. des Conn. médico-chir.*, enero 1837, t. V, p. 1) creó este nombre para una de las trece diferentes formas que establecía.

embarazo normal y tan parecido á los quistes fetales, que merece ser descrito á continuación de la preñez extra-uterina, de la cual no se puede distinguir sino muy difícilmente. Por esta razón la denominación de **embarazo ectópico** sería preferible á la de **embarazo extra-uterino.**

Anatomía patológica Embarazo tubar propiamente dicho

Anatomía patológica.—Embarazo tubar propiamente dicho.—En la estadística que abraza 122 casos, Hennig (1) ha encontrado 77 veces el huevo implantado en medio de la trompa; los demás casos estaban distribuídos como sigue: 10 veces cerca del útero,

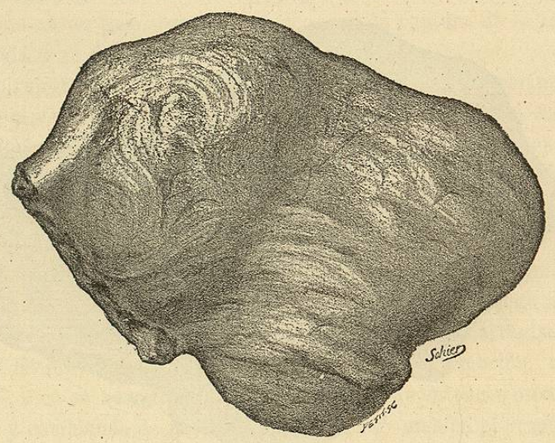

Fig. 64.—Embarazo tubar de 2 meses y $^1/_2$; la bolsa se halla intacta (Bouilly)

17 veces casi en la mitad de la trompa, 5 veces en su tercio externo, 5 veces en su cuarto externo.

Después que el óvulo queda ingertado, la mucosa de la trompa sufre una transformación que la asemeja á la caduca uterina; Rokitansky ha dado una buena descripción del aspecto felpudo de la mucosa, cuyas vellosidades se enredan con las del corión; hasta el momento de formación de la placenta la adherencia no es muy fuerte; el orificio uterino de la trompa puede permanecer abierto, en cuyo caso la transformación de la mucosa puede extenderse también á la del útero.

Durante los tres primeros meses, el pequeño tumor que se descubre al abrir el vientre no presenta nada que lo distinga de un

(1) C. Hennig. *Die Krankheiten der Eileiter und die Tubenschwangerschaft*, Stuttgart, 1876.