Finalmente, el feto puede vivir hasta su completo desarrollo; este caso suele principalmente ocurrir cuando la trompa está dilatada, ó rota del lado del ligamento ancho, cuyas hojillas separadas han servido para proteger el quiste fetal incluído contra una ruptura en la cavidad abdominal (embarazo llamado **sub-peritoneo-pélvico**). Entonces, al llegar el término sobrevienen los curiosos síntomas llamados síntomas del *parto frustrado*, en cual caso si el arte no interviene á secundar la naturaleza, es inevitable la muerte del

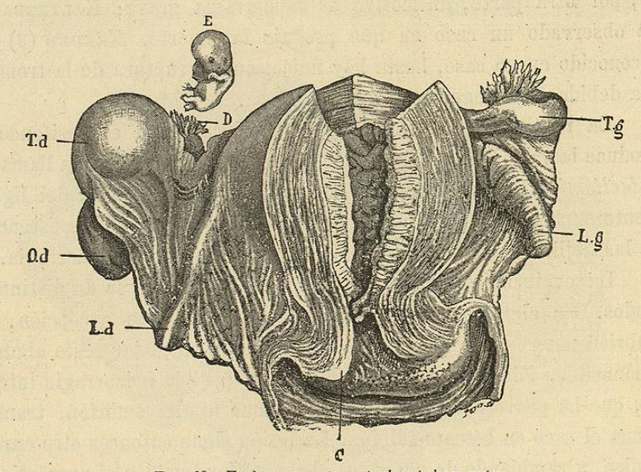

FIG. 66.—Embarazo extra-uterino tubar, roto

T.d. Trompa derecha en la que se descubre un desgarro D debajo del embrión E. O. d. L. d. Ovario y ligamento redondo del lado derecho. T.g. L.g. Ovario y ligamento redondo del lado izquierdo. C. Cuello del útero. (Feto de casi dos meses: la mujer murió por hemorragia interna dentro muy pocas horas. Preparación perteneciente al profesor v. HOFMANN, guardada en el Museo de medicina legal de Viena).

niño. Si la mujer sobrevive á éste, tiene luego que pasar por una infinidad de fenómenos comunes á todos los embarazos ectópicos llegados á término, de los cuales me ocuparé más adelante.

Embarazo intersticial

Embarazo tubo-uterino ó intersticial.—En este embarazo, el huevo se desarrolla en la reducida porción de la trompa que se insinúa por entre las paredes del útero. En una extensión de su superficie, que está separada por falsas membranas de la cavidad peritoneal, el huevo queda libre. Estos casos son muy raros y han sido recogidos por BAART DE LA FAILLE (1). Cuando se efectúa la ruptura del quiste fetal, puede haber hemorragia á través de las

(1) J. BAART DE LA FAILLE. *Verhandl. ueber Graviditas tubo-uterina (Monatschr. f. Geburtsh.*, 1868. Bd. XXXI, p. 208).

vías naturales. La placenta y hasta el feto pueden ser arrastrados hacia afuera ó caer en el peritoneo. La duración ordinaria de esta variedad es en general más prolongada que la de la precedente; puede llegar á término (1), pero á veces termina también por hemorragia mortal, antes del cuarto mes. Según SCHULTZE (2), esta variedad debe ser muy frecuente y pasar por alto á menudo. Numerosos abortos de pretendido embarazo normal, no reconocen otro origen.

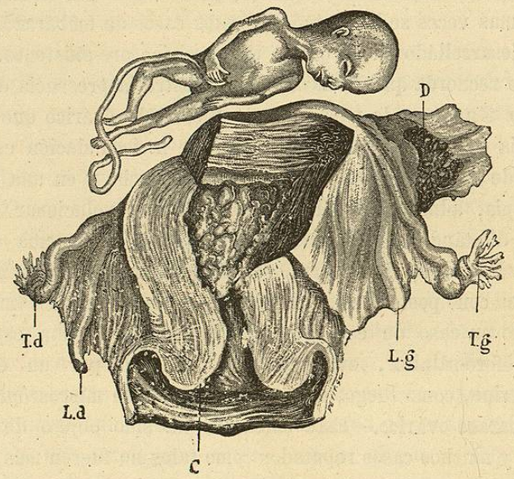

FIG. 67.—Embarazo extra-uterino intersticial, roto

D. Desgarro. C. Cuello del útero. T.d. L.d. Trompa y ligamento redondo del lado derecho. T.g. L.g. Trompa y ligamento redondo del lado izquierdo. (Feto de casi cuatro meses; la noche anterior tuvo la enferma vómitos y murió al día siguiente de hemorragia interna. Preparación del profesor v. HOFMANN depositada en el Museo de medicina legal de Viena).

Embarazo tubo-abdominal y tubo-ovárico

Embarazo tubo-abdominal.—El huevo se desarrolla en la extremidad externa de la trompa, la cual sólo le proteje en parte, y la porción externa del saco está formada por falsas membranas; se halla adherido á las partes contiguas, ligamentos anchos, ovarios, epiploón, intestinos, vejiga, útero, y si el quiste alcanza bastante desarrollo, llega hasta á ponerse en contacto con el bazo, los riñones y el hígado. La placenta toma ordinariamente asiento en la pelvis menor. El ovario puede ser aplastado por el quiste y fusionarse y confundirse entonces de tal modo con las paredes del saco, que en

(1) SPIEGELBERG. *Arch. f. Gyn.*, 1878, Bd. XIII, p. 73.—LEOPOLD, *Ibid.*, 1882, Bd. XIX, p. 210.

(2) SCHULTZE. *Verhandl. des 2ten Kongresses der deutschen Gesellsch. f. Gyn.*, p. 231.

algunos casos ha motivado que se diera á esta preñez el nombre de **embarazo tubo-ovárico.** La extensión que el quiste puede alcanzar hacia el lado de la cavidad abdominal, con motivo de accesos sucesivos de peritonitis, junto con la formación de falsas membranas, nos explican perfectamente que la ruptura, en algunos casos, se retarde hasta el término.

Por otra parte es muy posible que muchos casos tenidos por embarazos tubo-ováricos, y hasta por ováricos, requieran una explicación totalmente especial. VULLIET (1) pretende, no sin visos de razón, que algunas veces se ha tratado en estos casos de embarazos, que se habían desarrollado en un quiste tubo-ovárico pre-existente. A este propósito recuerda que BURNIER (2) demostró la presencia de folículos de DE GRAAF en la pared de un quiste tubo-ovárico que SCHRŒDER había extirpado, y deduce de ahí que la fecundación es posible al nivel de estos quistes. Apoyado en este hecho y en una observación propia, admite que el embarazo puede evolucionar en estos quistes, dilatándolos del mismo modo que lo haría una colección líquida. PALTAUF, SCHÆFFER, VON ROSTHORN y LIHOTZKY (3) han publicado con posterioridad hechos confirmativos. Yo mismo he observado un caso de este género. Tratábase de una especie de hémato-oóforo-sálpinx, evidentemente causado por un embarazo extra-uterino, como luego lo demostró el examen microscópico.

Embarazo ovárico

Embarazo ovárico.—Este embarazo ha sido objeto de muchos debates, y muchos casos reputados como tales no fueron más que verdaderos embarazos tubo-abdominales, que habían adquirido adherencias íntimas, bien que secundarias, con el ovario. Como quiera que sea, no deja de ser posible que llegue á verificarse la fecundación en el folículo de DE GRAAF, una vez roto, insertándose la placenta en el tejido ovárico; pero estos casos son muy raros. BANDL (4) sólo ha podido encontrar un ejemplar fehaciente de embarazo ovárico en la rica colección del Museo de Viena y todavía no lo considera exento de duda. Es verdad que PUECH (5) cita numerosos ejemplos de esta preñez; pero ya antes he hecho notar, que no basta demostrar la

(1) VULLIET. *Arch. f. Gyn.*, 1883, Bd. XXII, p. 427.

(2) H. BURNIER. *Ueber Tubo-ovarialcysten (Zeitschr. f. Geburtsh. u. Gyn.*, 1880, Bd. V, p. 357).

(3) PALTAUF. *Arch. f. Gyn.*, 1887, Bd. XXX, p. 456.— SCHÆFFER. *Zeitschr. f. Geburtsh. u. Gyn.*, 1889, Bd. XVII, p. 13. — A. v. ROSTHORN. *Wien. klin. Wochenschr.*, 1890, n.° 22, p. 417 y *Verhandl. der deutschen Gesellsch. f. Gyn.*, 4.ª sesión, Bonn, 1891, p. 155.— G. LIHOTZKY. *Drei Fœlle von Graviditas extra-uterina (Wien. klin. Wochenschr.*, 1891, p. 184, obs. II).

(4) BANDL. *Die Krankh. der Tuben.*, etc., p. 51, y Soc. obst. y gin. de Viena, 1.° mayo 1888 *(Centralbl. f. Gyn.*, 1889, n.° 5, p. 80).

(5) PUECH. *De la Grossesse de l'ovaire (Annal. de Gyn.*, 1878, t. X, p. 1).

presencia de tejido ovárico en las paredes del quiste, para establecer un diagnóstico anatómico fehaciente (1), toda vez que la íntima adherencia del ovario puede ser muy bien un epi-fenómeno ulterior.

Para explicarse el modo de formación del embarazo ovárico se pueden admitir, con HUEPPE (2), los procesos siguientes: la fecundación tiene lugar en el ovario; entonces, ó bien se vuelve á cerrar el desgarro del folículo, y el feto, á manera de quiste, se desarrolla en el interior del ovario; ó bien el folículo queda sin cicatrizarse, y el feto en su desarrollo sale fuera del mismo, en tanto que la placenta permanece en el ovario.

Además de estos dos modos de embarazo ovárico, HUEPPE admite todavía otro tercero, es á saber, el embarazo ovárico externo; en este caso, la formación de la placenta, debe ser análoga á la de los embarazos abdominales, que antiguamente, al decir de HUEPPE, se confundían á menudo con el embarazo ovárico externo.

PATENKO (3) observó un caso de embarazo extra-uterino, que se había desarrollado á expensas del ovario derecho; los caracteres que este autor da para esta forma ovárica son los siguientes: 1.° disminución de las dimensiones del ovario derecho (longitud de este ovario, 16 milímetros; del ovario izquierdo, 35 mil.; latitud del ovario derecho, 19 mil.; del ovario izquierdo, 18 mil.); 2.° transformación de parte del ovario en cavidad quística; 3.° al examen microscópico, la textura de la pared de esta cavidad resultó igual á la del ovario; por último, en la propia cavidad se descubrieron restos de feto y un vestigio de placenta.

HEINEKEN (4) considera únicamente como embarazo ovárico aquel en que la placenta se halla en el interior mismo del ovario, y el saco fetal fuera de éste en la cavidad peritoneal. ZMIGRODZKY (5), después de haber hecho un minucioso análisis de las opiniones que han sido emitidas acerca de las varias formas del embarazo ovárico, admite dos variedades: según sea el ovario el terreno único y primitivo del desarrollo del óvulo, ó según, á medida que va evolucio-

(1) COHNSTEIN. *Arch. f. Gyn.*, 1877, Bd. XII, p. 355.—F. PATENKO. *Graviditas ovarialis von kurzer Dauer (Arch. f. Gyn.*, 1879, Bd. XIV, p. 156).— J. COLLET Y GURGUÍ. *Die Ovarialschwangerschaft vom pathologisch-anatomischen Standpunkte*, Stuttgart, 1880. —WERTH. *Beitræge zur Anatomie und operativen Behandlung der Extra-uterinschwangerschaft*, Stuttgart, 1888.

(2) HUEPPE. *Die Bedingungen der Ovarial- und Abdominalschwangerschaft.* Disert. inaug., Berlin, 1876.

(3) PATENKO. *Loc. cit.*

(4) HEINEKEN. *Ueber Extra-uterinschwangerschaft mit Berueksichtigung eines Falles von Laparotomie bei Graviditas ovaria.* Halle, 1881.

(5) C. ZMIGRODZKY. *Étude sur la Grossesse extra-utérine.* San Petersburgo, 1886 (Anal. en *Centralbl. f. Gyn.*, 1888, p. 146).

nando el embarazo, se forme ulteriormente una íntima unión de la placenta con el tejido del ovario. Ordinariamente, dice, el punto de adherencia de la placenta es uno de los factores capitales en la clasificación de las preñeces extra-uterinas. La simple adherencia del saco fetal con el ovario debe distinguirse de las conexiones órganicas de la placenta con el tejido ovárico.

WERTH (1) analiza las particularidades que caracterizan el embarazo ovárico, y afirma que en último resultado sólo hay una que pueda llamarse positiva, pero que es de valor altamente importante para el diagnóstico anatómico; esta particularidad tiene lugar cuando el saco fetal procede evidentemente de los anejos y cuando además el estado de la trompa de FALLOPIO por su parte excluye toda posibilidad de que esta última tome parte en la formación del saco fetal.

MOURATOFF, SÆNGER, LEOPOLD y MACKENRODT (2) han publicado observaciones completamente demostrativas de embarazo ovárico.

Embarazo abdominal

Embarazo abdominal.—Cuando el óvulo cae en la cavidad peritoneal y es fecundado en la misma, puede recorrer todas las fases de su desarrollo; en tales casos lo más frecuente es que dicho óvulo se rodee de un saco pseudo-membranoso que puede engrosarse en alto grado por la adjunción de capas sucesivas, y que se adhiera firmemente á los órganos contiguos. Raras veces, por el contrario, se reduce todo el envoltorio del feto á una membrana delgada y transparente, pero entonces tiene lugar la formación de una vascularización muy rica en las vísceras que se hallan en contacto con el huevo. En esta forma de embarazo no hay nada que recuerde la presencia de una caduca como en el embarazo tubar.

La placenta no afecta ninguna forma regular y puede alcanzar proporciones enormes. GAILLARD THOMAS (3) cuenta que, durante el curso de una laparotomía que tuvo que practicar con motivo de un embarazo ectópico, uno de sus ayudantes le preguntó, si era el hígado el cuerpo que estaba extrayendo, cuando efectivamente era la placenta; tal era la semejanza entre estas dos vísceras.

Si no interviene durante el desarrollo del huevo ninguna com-

(1) WERTH. *Loc. cit.*

(2) MOURATOFF. *Étude sur la Grossesse ovarienne (Ann. de Gyn.*, febrero 1890, t. XXXIII, p. 81).—M. SÆNGER. *(Centralbl f. Gyn.*, 1890, p. 522).—LEOPOLD. Congreso internacional de Ciencias médicas, tenido en Berlín, agosto 1890 *(Berl. klin. Wochenschr.*, 1890, p. 762).—MACKENRODT, *Centralbl. f. Gyn.*, 1891, p. 1004.

(3) GAILLARD THOMAS. *A system of Gynecology (edited by* MANN). Filadelfia, 1888, t. II, p. 181.

presión que lo estrangule, su crecimiento puede ser completo y sin rupturas ni hemorragias que vengan á interrumpirlo.

Se conocen casos en que la circulación de la placenta ha continuado después de la muerte del feto, causando á veces una hemorragia mortal (1). Por lo común, sin embargo, suele cesar poco á poco esta circulación, de manera que queda completamente abolida á los dos meses de haber muerto el embrión (2).

Se ha sostenido (3) que el embarazo abdominal es en todos los casos **secundario** y consecutivo á la ruptura de un embarazo tubar. Es muy posible, en efecto, que este origen sea el más frecuente; con todo, se conocen algunos casos bien averiguados (4) que prueban la realidad del **embarazo abdominal primitivo.**

Embarazo en un cuerno rudimentario

Embarazo desarrollado en un cuerno uterino rudimentario.—KUSSMAUL (5) ha demostrado con toda evidencia que á menudo han sido mal interpretados los casos de esta naturaleza, habiéndose atribuído equivocadamente á embarazos tubares. El primer caso que ha sido bien observado pertenece á DIONIS. SÆNGER (6) ha reunido todos los casos que hasta 1884 se habían publicado, que juntos suman 29, de los cuales 23 terminaron con ruptura acaecida dentro de los primeros seis meses y 3 por incrustación calcárea. En 4 de ellos se practicó la laparotomía. BANDL, LANDAU y WYDER (7) han publicado también casos parecidos.

A veces es difícil, hasta en la autopsia (8), reconocer si el quiste se ha desarrollado en la trompa (variedad intersticial) ó bien en un cuerno rudimentario del útero. Con mucha más razón resul-

(1) HART y BARBOUR. *Manual of Gynecology*, trad. al franc., París, 1886, p. 648.

(2) L.-TAIT *(Brit. med. Journ.*, 13 Junio 1891) ha comprobado en un caso de laparotomía que la placenta puede continuar su desarrollo después de la muerte del feto. Es evidente que este caso es excepcional.

(3) MAYRHOFER. *Von der Unfruchtbarkeit des Weibes.* Stuttgart, 1878.

(4) SCHLEGTENDAL *(Frauenarzt*, 1887, n.º 2, anal. en *Centralbl. f. Gyn.*, 1887, n.º 27, p. 438) ha tenido ocasión de observar un quiste fetal abdominal del tamaño del puño, situado en medio de asas intestinales soldadas al bazo. Las trompas habían quedado intactas, lo cual prueba que el quiste no podía provenir de la ruptura de un embarazo tubar.—ZMIGRODSKY *(Loc. cit.*, p. 146) ha reunido todos los casos de embarazo ectópico publicados desde 1878 á 1888, hallando entre los mismos muchos casos bien comprobados de embarazo abdominal primitivo en los cuales las trompas y los ovarios se habían conservado intactos y la inserción de la placenta se hallaba lejos de estos órganos. En su trabajo cuenta 198 casos de embarazo tubar, 18 de ovárico y 120 casos de embarazo abdominal.

(5) KUSSMAUL. *Von dem Mangel, der Verkuemmerung und Verdoppelung der Gebærmutter.* Wirzburgo, 1859.

(6) SÆNGER *Ueber Schwangerschaft im rudimentæren Nebenhorn bei Uterus duplex (Gesellsch. f. Geburtsh. und Gyn. in Leipzig*, en *Centralbl. f. Gyn.*, 1883, p. 324) y *Arch. f. Gyn.*, 1884, Bd. XXIV, p. 332.

(7) BANDL. *Loc. cit.*, p. 53.—L. LANDAU. *Deutsche med. Wochenschr.*, 1890, n.º 35, p. 594.—Este operador curó á su enferma por medio de la laparotomía.—TH. WYDER *(Arch. f. Gyn.*, 1891, Bd. XLI, p. 183) perdió su enferma á consecuencia de hemorragia.

(8) TURNER. *Edinb. med. Journ.*, mayo 1886, t. XXI, p. 971.

tará imposible el diagnóstico en el vivo. Contribuye á aumentar la dificultad el estar separado del resto del útero por una especie de pedículo el tumor desarrollado de este modo en un cuerno rudimentario (fig. 68).

Por medio de un atento examen se logra siempre reconocer las relaciones características que la trompa y el ligamento redondo guardan con el quiste fetal. En el embarazo tubar se presenta la trompa muy disminuída y reducida á su segmento uterino; el liga-

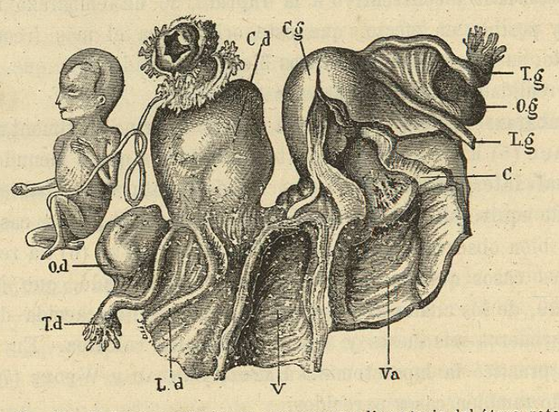

Fig. 68.—Embarazo ectópico en un cuerno rudimentario del útero, roto

C.d. Cuerno derecho cerrado por el lado de la vagina, asiento del embarazo; en la parte superior de este cuerno se nota el desgarro. O.d Ovario derecho. T.d. Trompa derecha. L.d. Ligamento redondo derecho. C.g. O.g. L.g. Cuerno uterino, ovario, trompa y ligamento redondo del lado izquierdo. Va. Vagina. V. Vejiga. (Feto de 3 meses y 1/2; la mujer murió en seis horas á consecuencia de hemorragia interna. Preparación del profesor v. Hofmann, depositada en el Museo de medicina legal de Viena).

mento redondo se halla situado en la *parte interna* del saco. Al contrario cuando el embarazo se ha producido en el cuerno uterino rudimentario, la trompa conserva toda su longitud, y su inserción, lo mismo que la del ligamento redondo, se halla en la *parte externa* del saco.

Estado del útero en el embarazo extra-uterino

Estado del útero en el embarazo extra-uterino.—Uno de los caracteres más curiosos del embarazo extra-uterino consiste en los cambios notables que sufre el útero durante el tiempo en que, fuera de este órgano, se verifica el trabajo de gestación. Sobreviene en dicho órgano una hipertrofia general que aumenta su cavidad; al propio tiempo, según se desprende de las investigaciones de Ercolani y de Langhans, se modifica su mucosa de un modo completamente análogo al del útero grávido; el cuello uterino se pre-

senta también obliterado por un tapón mucoso. Cuanto más cerca del útero se halla el huevo, tanto más marcadas se presentan las alteraciones citadas. Es evidente que estos cambios son de naturaleza mixta y debidos á la vez á fenómenos tróficos de orden reflejo ó simpático, como los que se producen simultáneamente en las mamas, y al aumento general de la circulación pélvica. Sin embargo, Hennig ha señalado algunas excepciones.

La situación del útero varía á tenor de la del huevo: en el tercero ó cuarto mes, suele el huevo ocupar el fondo de saco de Douglas, y el útero es repelido hacia adelante y más ó menos á un lado, pudiéndose de esta suerte limitar su periferie por medio de la palpación abdominal.

El ovario perteneciente al lado en que se halla situado el embrión suele contener ordinariamente un gran cuerpo amarillo, que ha sido causa de muchas discusiones.

También se citan casos en que el embarazo normal ha acompañado la preñez extra-uterina (1).

Modificaciones anatómicas consecutivas á la muerte del feto

Modificaciones anatómicas consecutivas á la muerte del feto.—El quiste fetal puede romperse muy temprano, y, ó bien provocar accidentes mortales, ó bien constituirse en punto de partida de un hematocele retro-uterino, en el cual á veces dentro de poco tiempo ya no se puede reconocer más la presencia del embrión. Si el feto alcanza su completo desarrollo, continúa aún viviendo más allá del límite natural, durante un tiempo más ó menos corto después del cual muere. Dos son los casos que entonces pueden presentarse; ó bien no es tolerado por el organismo de la madre, y provoca con este motivo accidentes que ora terminan con la muerte de la enferma, ora con la expulsión de los restos fetales; ó bien el cuerpo extraño es tolerado, y sufre entonces metamórfosis, gracias á las cuales se vuelve todavía más tolerable para los tejidos (degeneración grasienta, calcificación). Estos son los fetos, que, infiltrados de sales calcáreas y datando á veces de una época bastante remota, han recibido el nombre de **litopediones** (2). Litopediones

Síntomas

Síntomas del embarazo ectópico.—Como los síntomas que pue-

(1) R. Worrell (*Brit. med. Journ.*, 28 marzo 1891) ha publicado un caso interesante de esta clase.

(2) Sobre el litopedión consúltense los trabajos siguientes: Kuechenmeister (*Centralbl. f. Gyn.*, 1880, n.º 22, p. 515 y *Arch. f. Gyn.*, 1881, Bd. XVII, p. 153), donde están consignados todos los casos antiguos y clásicos del *feto lapideo* de Rousset (1590).—Sappey. *Comptes rendus de l'Acad. des Sciences*, 22 agosto 1887.—Virchow. *Gesammelte Abhandl.*, 1856, p. 790.—Gaches Sabraute. *Étude microscopique d'un Lithopédion.* Tesis de París, 1884.—W. H. Fales. *Lithopœdion; history of a case with notes on eleven others (Annals of Gynæc.*, Boston, octubre 1887, t. I, p. 14).