# CAPITULO II

## TUMORES DE LA VAGINA

QUISTES.—CUERPOS FIBROSOS Y PÓLIPOS.—CÁNCER PRIMITIVO

---

### Quistes

Quistes. Definición. Quistes propiamente dichos y paquivaginitis quística. Anatomía patológica. Patogenia. Etiología. Anatomía patológica. Síntomas. Diagnóstico. Tratamiento.—Cuerpos fibrosos y pólipos. Anatomía patológica. Etiología. Síntomas y diagnóstico. Tratamiento. — Cáncer primitivo. Anatomía patológica. Etiología. Curso y síntomas. Diagnóstico. Tratamiento.

Definición Quistes propiamente dichos y paquivaginitis quística

**Definición.**—Con frecuencia han confundido los autores bajo un solo nombre y descrito además en un mismo capítulo, dos afecciones muy diferentes entre sí: 1.° una lesión crónica, estacionaria, de interés anatómico, pero sin importancia quirúrgica, caracterizada por pequeñas lagunas, cuyo volumen no suele ser mayor que el de un grano de mijo ó de cañamón, que se presentan diseminadas en gran número por toda la superficie de la vagina; 2.° una lesión que produce graves desórdenes y reclama una activa intervención, representada por quistes de paredes bien definidas y con muy pocas bolsas, cuyo volumen varía entre el de una avellana y el de un huevo ó todavía mayor, los cuales, si no interviene la cirugía, muestran cierta tendencia á aumentar de volumen.

Estas dos afecciones esencialmente distintas por la anatomía patológica, el curso, los síntomas é indicaciones terapéuticas, han sido, sin embargo, reunidas artificialmente. En realidad, la primera representa sencillamente una variedad de vaginitis crónica, una *colpohiperplasia quística*, según la denominación que le ha designado WINCKEL (1). Al tratar de la vaginitis del embarazo ya hice

(1) F. WINCKEL. *Ueber die Cysten der Scheide, insbesondere eine bei Schwangeren vorkommende Colpohyperplasia cystica (Arch. f. Gyn.*, 1871, Bd. II, p. 383).



méritos de ella. El contenido de estas lagunas unas veces es líquido, otras gaseoso (conteniendo trimetilamina), de ahí el nombre de *vaginitis enfisematosa* que se le ha aplicado (1).

Eliminaré, por lo tanto, del estudio de los quistes de la vagina propiamente dichos, esta *paquivaginitis quística* de patogenia todavía muy oscura, de sintomatología casi nula y cuya terapéutica se confunde con la de la vaginitis crónica.

Patogenia

**Patogenia.**—Se han emitido las teorías más diversas acerca del origen de los quistes de la vagina.

En una Memoria que ha valido mucho tiempo como clásica, HUGUIER (2) les atribuía un *origen glandular*, y los dividía en superficiales y profundos, según fuera el asiento de las dos clases de glándulas que describía en las paredes vaginales; pero tales glándulas no existen y sólo anatómicamente pueden ser simuladas por criptas ó lagunas, las cuales, en virtud de la obliteración de su orificio angostado, representan el mismo papel patológico. VIRCHOW (3), A. GUÉRIN (4) y PREUSCHEN (5) se han acogido á esta teoría de quistes glandulares ó pseudo-glandulares; POUPINEL (6) la admite también para cierto número de casos.

Otros autores, entre los cuales debemos citar á EUSTACHE (7), á TILLAUX (8) y á su discípulo THALINGER (9), se muestran más inclinados á tomarlos por **higromas ó bolsas serosas accidentales** (COURTY las clasifica de *profesionales*, porque cree haber notado su frecuencia en las prostitutas).

Por una hipótesis análoga se pronuncia W. THORN (10); en cuanto á los quistes observados en mujeres que han tenido hijos, este autor cree descubrir en ellos un **derrame traumático de serosidad**, análogo á los que han sido descritos en otras regiones por MOREL-LAVALLÉE.

(1) ZWEIFEL. *Vaginitis emphysematosa (Arch. f. Gyn.*, 1877, Bd. XII, p. 33).—*Ueber Vaginitis emphysem. und den Nachweis des Trimethylamin in der Vagina (Ibid.*, 1881, Bd. XVIII, p. 359).—LEBEDEFF. *Ueber die Gascysten der Scheide (Ibid.*, 1881, Bd. XVIII, p. 132). Este último autor ha observado estos quistes gaseosos, fuera del estado grávido.

Consúltese, para la parte histórica y la anatomía patológica de esta afección, á JACOBS, hijo (de Bruselas). *Des Kystes vasculaires du vagin (Arch. de Physiol. norm. et path*, 1888, t. II, p. 261).

(2) HUGUIER. *Mém. Soc. de Chir.*, 1847, t. I, p. 241.

(3) VIRCHOW. *Die krankhaften. Geschwuelste*, 1863, Bd. I, p. 247.

(4) A. GUÉRIN. *Maladies des Organes génitaux externes de la femme*, 1864, p. 429.

(5) PREUSCHEN. *Centralbl. f. Med.*, 1871, p. 773.

(6) POUPINEL. *Bull. de la Soc. anat.*, 1888, p. 224.

(7) EUSTACHE. *Arch. de Tocol.*, 1878, t. V, p. 191.

(8) TILLAUX. *Gaz. des Hôp.*, 1885, p. 505.

(9) THALINGER. *Des Kystes du vagin, en particulier des Kystes de la paroi anterieure.* Tesis de París, 1885.

(10) W. THORN. *Zur Ætiologie der Vaginalcysten (Centralbl. f. Gyn.*, 1889, n.° 38, p. 657).

Veit (1) ha emitido una teoría que se apoya en hechos muy demostrativos, es á saber, la que señala como origen de los quistes de la vagina los **rudimentos del canal de** Wolff, los cuales llevan el nombre de **canal de** Gartner en ciertos animales, en que son muy aparentes.

También se ha atribuído la formación de ciertos quistes de la vagina á la independencia de los **canales de** Mueller y á la existencia de una cavidad vaginal lateral cegada por su parte inferior, resultado de una bifidez abortada. Estas cavidades que, á mi entender, abusivamente se han relacionado con los quistes, deben ser consideradas como dependientes del hematocolpos ó del piocolpos. En ocasión del diagnóstico volveré á ocuparme de ellas.

¿Deben ser considerados como resultado de una **ectasia linfática** algunos quistes voluminosos, como lo son tal vez las lagunas gaseosas de la paquivaginitis quística? Esta teoría, defendida al principio por Klebs, ha sido aceptada por otros autores para ciertos casos (2).

En resumen, echando una mirada general y de conjunto sobre las varias teorías que se han emitido y que todavía se sustentan sobre la patogenia del grupo clínico, por demás complejo, que constituye los quistes de la vagina, se ve que los autores aun insisten en referirlos á diversos orígenes, pero ninguna de estas teorías corresponde á un tipo anatómico definido. Únicamente existe una sola patogenia que parece fuera de duda para cierta clase de quistes; ésta es la del **origen wolffiano**, caracterizada en los casos más marcados por la presencia de muchos quistes arrosariados ó por una prolongación superior hacia el ligamento ancho. Todos los demás orígenes son puramente hipotéticos y se fundan en remotas analogías. Creo que todos los **grandes quistes** que pasan del volumen de una avellana reconocen este origen embrionario. Como se puede observar, dichos quistes suelen ser con frecuencia únicos, ó cuando más, muy poco numerosos y dispuestos en serie vertical, como si proviniesen de la ectasia moniliforme de un cordón rectilíneo. En

(1) J. Veit. *Krankh. der weibl. Geschlectsorgane*, en Virchow's *Handb. der spec. Path. und Ther.*, 1887, Bd. VI, p. 544;—*Ueber einen Fall von der grossen Scheidencyste (Zeitschr. f. Geburtsh. und Gyn.*, 1882, Bd. VIII, p. 471). — C. Rieder. *Ueber die* Gartner'*schen Kanœle beim menschlichen Weibe* (Virchow's *Arch.* 1884, Bd. XCVI, Heft 1, p. 100).— W. Fischel. *Ueber das Vorkommen von Resten des* Wolff'*schen Ganges in der Vaginalportion (Arch. f. Gyn.*, 1884, Bd. XXIV, p. 119).

(2) Klebs. *Cystenbildung*, en *Handb. der path. Anat.*, 1876, Bd. I, p. 964.— Fischel. *Kasuistischer Beitrag zur Lehre von den Scheidencysten (Arch. f. Gyn.*, 1888, Bd. XXXIII, p. 219).—W. Kuemmel. *Ueber cystische Bildungen in der Vagina und im Vestibulum Vaginæ* (Virchow's *Arch.*, 1888, Bd. CXIV, p. 407).



cuanto á los **pequeños quistes** que, sin orden y por grupos, se presentan diseminados en gran número por toda la superficie de la vagina ó en una región limitada de ésta, estoy dispuesto á admitir su *formación pseudo-glandular* por obliteración de criptas ó de lagunas, en cuyo fondo al principio hubo acumulación de epitelio, que más tarde debió sustituirse por una exhalación líquida. La lectura de las observaciones publicadas sobre esta lesión nos pondrá en el estado de poder reconocer fácilmente la realidad de estos dos tipos anatómicos y clínicos.

Sin que pretenda negar en absoluto los demás orígenes, creo que son excesivamente raros; con motivo de esta rareza he de mencionar un caso único de **quiste hidatídico** de las paredes vaginales, observado por Porak (1).

**Etiología.**—En todas las edades se presentan á nuestra observación los quistes de la vagina, lo mismo en las vírgenes que en las mujeres con hijos: ¿hemos de ver en los excesos del coito una influencia real en la producción de estos quistes, según opina Courty? Esto es muy dudoso. En cambio, hay que confesar que el parto parece ejercer cierta acción, no como consecuencia del traumatismo de la vagina, sino por el exceso de actividad nutritiva que el embarazo imprime á todo el aparato genital, y que puede repercutir ya en los residuos fetales que persisten anormalmente, ya en el epitelio que reviste los pliegues y las criptas de la mucosa. Etiología

**Anatomía patológica.**—Los quistes de la vagina suelen presentarse comunmente solitarios. Entre 128 casos recogidos por Poupinel (2), sólo 28 veces se presentaron muchos á la vez, ó sea casi 22 veces por 100. Poupinel observó 15, que estaban aglomerados en una región reducida, formando un solo tumor; probablemente se trataba en estos casos de quistes pseudo-glandulares. Los quistes que parecen originarse del cuerpo de Wolff, suelen presentarse aislados ó, bien que muy raras veces, múltiples y dispuestos en fila, unos á continación de otros, esto es, en forma de rosario (Johnston) (3). Su volumen varía entre el tamaño de un guisante y el de un huevo de pava. Veit ha visto uno que alcanzaba el volumen de la cabeza de un feto (4). Su sitio de predilección es el tercio superior de la pared anterior ó posterior. En un caso de Anatomía patológica

(1) Porak. *Arch. de Tocol.*, 1884, p. 163.

(2) Poupinel. *Des Kystes du vagin (Revue de Chir.*, julio, agosto, 1889, p. 553 y 657).

(3) Johnston. *A contribution to the study of Cysts of the vagina (Amer. Journ. of Obstetr.*, 1887, t. XX, p. 1144).

(4) J. Veit. *Zeitschr. f. Geburtsh. und Gyn.*, 1882, Bd. VIII, p. 471.

Bastelberger (1), el himen se hallaba comprendido en la pared quística. Alguna que otra vez la bolsa presenta una prolongación superior. En un caso, que se cita á menudo, de Watts (2), al introducir la sonda en el quiste á través de una incision, fué á hundirse hasta penetrar en la dirección del ligamento ancho. Boursier (3) vió un pedículo sólido que se dirigía profundamente hacia arriba. También Reboul (4) observó un caso análogo, pero el pedículo se presentaba en parte hueco. Es evidente que estos casos de quistes deben referirse al origen wolffiano.

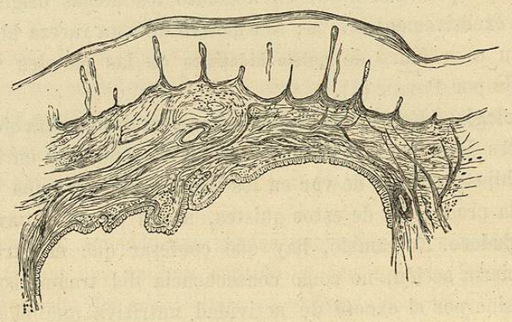

Fig. 72.—Corte de la pared de un quiste de la vagina (Schrœder)
En la parte superior, epitelio pavimentoso de la vagina; en la inferior, epitelio cilíndrico del quiste

Un tejido conjuntivo finamente fibrilar forma la pared de estos quistes; á veces, empero, entran también en dicha formación fibras musculares, que no parecen tener, sin embargo, la significación patognomónica que pretende atribuirles Poupinel, según el cual dichas fibras caracterizan estos quistes como procedentes del canal de Gartner. Ordinariamente la mucosa vaginal reviste el quiste, pero en algunos casos acontece que el mismo desarrollo de éste desgasta y adelgaza aquella membrana hasta el punto de provocar por la parte anterior la fusión de la misma con la pared quística, que desde este momento pasa á ser transparente. Por otra parte también puede verificarse este desgaste por la parte posterior y producir una perforación en la vejiga, como en un caso único estudiado por Veit (5).

(1) Bastelberger. *Arch. f. Gyn.*, 1884, Bd. XXIII, p. 427.
(2) Watts. *Cyst of anterior vaginal wall developed from* Gartner *canal (Amer. Journ. of Obstetr.*, 1881, t. XIV, p. 848).
(3) Boursier (de Burdeos). *Leçons de Clin. chir.*, p. 237.
(4) Reboul. *Annal. de Gyn.*, 1889, t. XXXII, p. 126.
(5) Veit. *Loc. cit.*—El orificio de comunicación daba libre acceso al dedo meñique; el contenido del quiste era dermoide, sin pelos ni dientes, su pared estaba tapizada de epitelio pavimentoso.



Generalmente una capa de epitelio cilíndrico reviste la superficie interna del quiste (Ruge), pero también se ha visto aparecer epitelio pavimentoso en la citada cavidad ó en otras (Meyer, Lebedeff, Ruge, Baumgarten, etc.) (1). En ciertos casos, el epitelio cilíndrico adquiere un aspecto aplastado y casi pavimentoso en virtud de la compresión excéntrica que sufre con la expansión de la bolsa (Max Græfe) (2).

Raras veces se ha podido observar epitelio con cilíolos vibrátiles (6 veces en 52 observaciones, según Poupinel).

En 4 casos publicados (Verneuil, Ladreit de la Charrière (3), Lebedeff) faltaban completamente al parecer la pared interna y el revestimiento epitelial. Estos son los casos que han prestado cierto apoyo á la teoría del higroma. Sin embargo, suponiendo que el examen haya sido practicado en las debidas condiciones, pueden muy bien intervenir otras varias causas, á las cuales tal vez hay que referir la destrucción del revestimiento interno.

En la superficie interna se han descubierto algunas veces proeminencias papilares (Kaltenbach (4), M. Græfe). Kleinwæchter (5), ha visto la degeneración adenoide de la pared quística.

El contenido de los quistes presenta variedad de consistencia y de color. Comunmente suele ser viscoso, transparente ó de tinte de caramelo; puede contener pus ó sangre alterada.

Chéron (6) ha descrito un quiste de la vagina que se había abierto en la uretra y encerraba un cálculo; es muy probable que en este caso se tratara de un simple uretrocele mal diagnosticado. Por lo demás, Breisky no cree imposible, que una bolsa de uretrocele se aisle en virtud de la obliteración de su orificio, de suerte que pueda constituir un pseudo-quiste.

**Síntomas.**—En su comienzo el quiste pasa desapercibido. El primer signo que suele indicar su presencia consiste en el **prolapso de la vagina**, la cual es arrastrada por la salida creciente del tumor; la enferma traduce este fenómeno como un *descenso de matriz*. Síntomas

(1) P. Baumgarten. *Ueber Vaginalcysten* (Virchow's *Arch.*, 1887, Bd. CVIII, p. 528).
(2) M. Græfe. *Zehn Fœlle von Vaginalcysten (Zeitschr. f. Geburtsh. und Gyn.*, 1882, Bd. VIII, p. 460).
(3) Ladreit de la Charrière. *Arch. gén. de Med.*, 1858, t. I, p. 528.
(4) Kaltenbach. *Zusammengesetzte Cyste der Scheide (Arch. f. Gyn.*, 1873, Bd. V, p. 138).
(5) L. Kleinwæchter. *Ein Beitrag zu den Vaginalcysten (Zeitschr. f. Geburtsh. und Gyn.*, 1889, Bd. XV, Heft 1, p. 36). Este trabajo se funda en el estudio de 9 casos inéditos.
(6) Chéron. *Volumineux Calcul développé dans un Kyste du vagin ouvert dans l'urèthre, chez une femme de 67 ans (Gaz. des Hôp.*, 30 abril 1887, p. 429).

En otros casos, la lesión es descubierta fortuitamente por el reconocimiento que el médico debe practicar con motivo de un embarazo, de una blenorragia, etc. El **tumor** aparece redondeado, liso, sesil, ó con tendencia á pediculizarse; la mucosa que lo reviste conserva su color normal; no más que en raros casos se presenta adelgazada y transparente. Cuando el quiste es pequeño y afecta un estado de tensión, á menudo es difícil percibir la fluctuación, á veces se descubre ésta, si se coge el tumor entre dos dedos, ó bien combinando los tactos rectal y vaginal.

Si se exige de la enferma que haga un esfuerzo, se verá como el tumor aparece en la vulva y, si su asiento radica en la parte inferior de la vagina, sobresale de aquélla lo mismo que un cistocele.

Cuando el quiste ha adquirido cierto grado de volumen, la mujer experimenta una sensación de peso y de *dificultad en la marcha*. La mucosa que queda expuesta al aire cuando el tumor es procidente, es afectada de irritación y puede entonces provocar **leucorrea.**

En un caso de mi observación, con el quiste único, que era voluminoso, coexistía un entabicado vertical de la vagina, lo cual parecía hablar en favor de su origen embrionario.

Raramente adquieren los quistes tan gran volumen, que se conviertan en grave obstáculo para la excreción de la orina ó para el parto. Este último podría también, en algunos casos, provocar la ruptura del quiste, y seguirse más adelante recidiva (1).

Diagnóstico

**Diagnóstico.**—Ya he hecho méritos de la distinción que hay entre el quiste de la vagina y la **paquivaginitis quística**, que se caracteriza por la presencia de numerosas y muy pequeñas cavidades practicadas en el espesor ó en la superficie de la mucosa engrosada. Sólo quiero aquí recordar que esta afección ocurre sobre todo, aunque no exclusivamente, en el estado grávido, y que las pequeñas cavidades están llenas de gas, que á veces se escapa con cierto ruido al pincharlas.

En la gran mayoría de los casos los grandes quistes de la vagina forman un tumor único, que motiva que la pared anterior ó la posterior del canal forme relieve á modo de **cistocele, uretrocele** ó **rectocele**, siempre que dicho tumor ha tomado asiento en el tercio

(1) Durante el curso del embarazo se ha visto romperse espontáneamente un quiste. MAGNIN, *Kyste du vagin; rupture spontanée au 7e mois d'une grossesse; pas d'accident (Journ. de Méd. et de Chir. prat.*, 1883, p. 184).



inferior de dicho canal. Para evitar toda confusión con los citados tumores basta combinar el cateterismo ó el tacto rectal con el tacto vaginal.

En rigor podrían confundirse con quistes de la vagina ciertos **quistes peri-uretrales** del vestíbulo, que se forman en las criptas que rodean el meato urinario. Esta clase de quistes raras veces tienen mayor volumen que el de una lenteja, bien que PREUSCHEN quiere haber observado uno grande como una avellana. No fuera extraño que los tales provinieran también del canal de GARTNER (1), en su extremidad terminal. SKENE (2) los hace derivar de dos glándulas particulares, peri-uretrales, de las cuales ha dado la descripción, pero cuya existencia dista mucho de ser demostrada.

A primera vista no se pueden distinguir fácilmente los quistes del tercio superior de la vagina de los tumores que ocupan el fondo de saco de DOUGLAS, **ovarios en prolapso** quísticos ó no quísticos, **trompas inflamadas, núcleos de peri-salpingitis.**

El examen minucioso, previa cloroformización de la mujer si fuere necesaria, solventará las dudas.

A veces ha ocurrido confundir con quistes de la vagina colecciones esencialmente distintas, formadas en una cavidad vaginal accesoria, como resultado del estado bífido del órgano, por no haberse fundido completamente los canales de MUELLER. Cuando esta bifidez, como suele ordinariamente acontecer, llega hasta la vulva, resultan dos vaginas, una de las cuales suele estar á menudo más ó menos atrofiada; pero en los casos excepcionales, en que la segunda vagina termina por su parte inferior en fondo de saco, en vez de permanecer abierta, resulta entonces una cavidad cerrada, en la cual por la parte superior se abre el segundo hocico de tenca, que resulta de la bifidez simultánea del útero. Este estado puede permanecer latente hasta la época de la pubertad; entonces llenándose la bolsa con la sangre menstrual, origina un **hematocolpos lateral**, ó, si la cavidad supura, un **pío-colpos lateral.** Permaneciendo todavía enmascarada la bifidez del cuello, no se sospecha inmediatamente la naturaleza particular de esta colección vaginal, y puede muy bien ocurrir que se tome por un quiste, hasta que al abrirla, se descubre

(1) J. KOCKS. *Ueber die* GARTNER'*schen Gœnge beim Weibe (Arch. f. Gyn.*, 1882, Bd. XX, p. 487).—KLEINWÆCHTER. *Ein Beitrag zur Anat. und Path. des Vestibulum Vaginæ (Prag. med. Wochenschr.*, 1883, n.º 9).—Esta opinión ha sido combatida por DOHRN. *Arch. f. Gyn.*, 1883, Bd. XXI, p. 328.—Véase el resumen de estos debates en WINCKEL. *Lehrb. der Frauenkr.*, 2.ª edición, 1890, p. 147.

(2) A.-J.-C. SKENE. *The Anatomy and Pathology of two important Glands of the female Urethra (Amer. Journ. of Obstetr.*, 1880, t. XIII, p. 265).

el segundo hocico de tenca en la parte superior. En mi práctica he tenido un caso de este género con supuración de la bolsa pseudo-quística, la cual se había hecho fistulosa (1).

En algunos casos los **quistes hidatídicos** (2) de la pelvis menor han llegado á formar relieve en la vagina, ora en el tabique vésico-vaginal, ora en el recto-vaginal, simulando entonces quistes propiamente dichos.

Tratamiento

**Tratamiento.**—En estas lesiones cabe muy bien aplicar las diversas operaciones que se han preconizado para otros quistes sub-mucosos, por ejemplo para la ranilla. La punción ó la incisión por sí solas no constituyen en estos casos un tratamiento suficiente. Con la **punción** seguida de **inyecciones cáusticas** se correría riesgo de provocar una inflamación intensa, capaz de propagarse á la vegija ó al peritoneo, porque no hay que olvidar, que pueden existir conexiones ó prolongaciones de la cavidad quística no sospechadas. La elección del cirujano deberá ser más bien entre la **extirpación completa** y la **parcial**. La primera será preferible, cuando el tumor se puede atacar fácilmente, como es el caso cuando su asiento se halla cerca de la vulva. Sin embargo, aun en estas condiciones, resulta muy difícil la disección, á causa de la adherencia de la uretra y de la vejiga con el plano profundo y con las partes inmediatas. Puede hasta suceder que dicha disección sea casi imposible, si se produce la ruptura del quiste durante la operación. Para zanjar estos inconvenientes tuve en cierto caso que acudir al procedimiento que describí, hace bastante tiempo, para facilitar la disección de ciertas bolsas quísticas (3). Después de haber vaciado el tumor, lo llené de esperma de ballena, en la cual, por una aplicación de hielo, produje la **solidificación**, pudiendo luego después disecar el tumor con toda facilidad. La herida resultante debe ser reunida incontinenti por una sutura continua de capas superpuestas, hecha con catgut.

La **escisión parcial** deberá reservarse para los quistes que ocupen el tercio superior de la vagina hacia la pared posterior; se ensartará el tumor con un tenáculo, y con un solo tijeretazo se

(1) Es de notar que esta inflamación no provenía del acúmulo de las reglas, que al parecer tampoco tenían lugar en la porción atrofiada del útero, correspondiente á la pequeña vagina, que terminaba en fondo de saco. La supuración reconocía como origen una blenorragia de la vagina principal, que sin duda se había propagado á la segunda vagina accesoria, por intermediación del cuello del útero, donde el tabique no debía ser completo.

(2) Schatz. *Beitræge mecklemb. Aerzte zur Lehre von der Echinococcenkrankheit*, Stuttgart, 1885.

(3) S. Pozzi. *Procédé pour favoriser la Dissection et l'Ablation de certains Kystes à contenu liquide ou demi-liquide (Bull. et Mém. de la Soc. de Chir.*, 1878, p. 715).



arrebatará un segmento de la bolsa junto con la mucosa que la reviste. Schrœder recomienda que en seguida se suture el borde seccionado de la mucosa vaginal con el borde recortado de la bolsa, á fin de evitar que se cierre la abertura. Creo inútil esta precaución, y considero suficiente practicar el taponamiento del fondo del quiste con gasa yodofórmica, pues la parte profunda, que no ha sido extirpada, se exfoliará espontáneamente.

## Cuerpos fibrosos y pólipos

Anatomía patológica

**Anatomía patológica.**—Los cuerpos fibrosos de la vagina pueden tener su punto de partida en el útero, desde cuyo punto descienden poco á poco hacia aquélla, desdoblando á este efecto el tabique recto-vaginal; existen, empero, tumores que parten de la misma vagina.

Su **estructura** (1) es análoga á la de los cuerpos fibrosos del útero; en su constitución entra tejido conjuntivo mezclado con fibras musculares lisas. Un solo ejemplo se conoce de tumor, que esté compuesto exclusivamente de tejido fibroso, tumor que ha sido descrito por Paget (2).

La parte superior de la pared anterior de la vagina es el **sitio** de predilección de estos tumores. Pueden estar fuertemente adheridos á la uretra (3) y ganar terreno sobre la vulva (4). Su **volumen** suele ser pequeño, sin embargo, se citan algunos que pesaban más de 2 libras (5); pueden pediculizarse y adquirir la forma de **pólipos**;

(1) Se han descrito pólipos mucosos (Beigel, Klob), como resultado de una hiperplasia parcial de la mucosa vaginal (Breisky. *Die Krankh. der Vagina*, 1886, p. 162). Algunas de estas producciones, que por lo demás suelen ser muy raras, parece que encierran dilataciones linfáticas considerables, lo cual justificaría la comparación que de ellas se ha hecho con el *molluscum pendulum* de la vulva, y no menos la denominación de *elephantiasis mollis*, que ha adoptado Meinert en la descripción que ha hecho de una preparación presentada á la Soc. gin. de Dresde (12 abril 1888).

(2) J. Paget. *Lectures on surg. Path.*, t. II, p. 115.

(3) Tillaux. *Fibro-myome de l'Urèthre (Annal. de Gyn.*, setiembre 1889, t. XXXII, p. 161). En esta observación se trata evidentemente de un cuerpo fibroso de la vagina, adherido á la uretra.—Griffith (Soc. obst. de Londres, 6 junio 1889, en *Centralbl. f Gyn.*, 1889, n.º 50, p. 877), ha observado un caso de fibroma adherente á la uretra, enteramente análogo.

(4) E. Frænkel. *Orangengrosses breitbasiges Fibromyom der Vagina und Vulva. Enucleation. Heilung. (Bresl. ærztl. Zeitschr.*, 1887, t. IX, p. 59).

(5) R. Hastenpflug (*Ueber vaginale Myome*, Disert. inaug., Jena, 1888) ha publicado una observación de la clínica de Schultze, en que el cuerpo fibroso de la vagina había alcanzado extraordinarias dimensiones. Arrancando de la pared anterior de la vagina, á la izquierda del hocico de tenca, el tumor llenaba por completo el canal y por un extremo llegaba hasta la vulva, extendiéndose por el otro hasta la distancia de una mano de ancho del ombligo, y levantaba de paso el útero; en parte se había gangrenado.

Para otros ejemplos de grandes fibromas, véanse los trabajos siguientes: A. Lewers. *Fibroïd tumor of the Vagina (Transact. obstetr. Soc. of London*, 1887, t. XXIX, p. 299).