BIBLIOTECA FAC. DE MED. UANL

CAPITULO V

Quistes y abscesos de las glándulas de Bartholin

Etiología y patogenia generales.—Quistes. Síntomas. Quistes superficiales y profundos. Diagnóstico diferencial entre los quistes de las glándulas de Bartholin é: hidrocele de la mujer; epiploceles y enteroceles irreductibles; ovario herniado. Tratamiento.—Abscesos. Síntomas. Fístulas. Inflamación crónica. Diagnóstico diferencial entre el absceso de las glándulas de Bartholin y: absceso estercoráceo; flemón del labio mayor; furúnculos; chancro simple. Tratamiento. Incisión. Extirpación de la glándula.

Etiología y patogenia generales

Etiología y patogenia generales.—Las glándulas de Bartholin (1), que Huguier ha propuesto llamar *vulvo-vaginales*, se han designado también con los nombres de *glándulas de* Duverney, *glándulas de* Cowper: esta última denominación tiene la ventaja de señalar la analogía que tienen estas glándulas con las de igual nombre en el hombre. Tienen el tamaño de una habichuela y están situadas á bastante profundidad en la parte interna del labio mayor, en cuyo punto se pueden descubrir por el tacto en las mujeres flacas. Su conducto excretor mide 2 centímetros de longitud y se abre inmediatamente delante del himen, hacia la parte media de la altura del orificio vulvar; en dicho conducto halla cabida la cánula de una jeringuilla de Pravaz.

Casi se puede decir que la patología de estas glándulas data de Huguier (2). Posteriormente á este autor, no es de mucha importancia lo que se ha añadido á la descripción que hizo de las mismas, pero se ha reconocido que todas las lesiones de estas glándulas, su inflamación y sus quistes, probablemente obedecen á un origen común, á la blenorragia (3). Breton (4) fué el que primero demostró que esta enfermedad, después de haber abandonado la vagina, puede permanecer mucho tiempo localizada en el conducto excretor de la glándula, saliendo de nuevo de ella para producir nuevos ataques;

(1) G. Bartholin. *De ovariis mulierum et generationis historiâ*, Leyde, 1675—J.-G. Duverney (*Mém. Acad. des Sciences*, 1701, p. 184) las había estudiado antes de él, pero únicamente en la vaca.

(2) Huguier. *Mém. de l'Acad. de Méd.*, 1850, t. XV, p. 527.—*Journ. des Conn. méd.-chir.*, 1852, n.os 6 y 8, p. 141 y 197.—*Ann. des Sciences natur.*, abril 1850, 3.ª serie, t. XIII, p. 239.

(3) Sænger, citado por Labusquière. *Ann. de Gyn.*, febrero 1890, t. XXXIII, p. 136.

(4) Breton. *De la Bartholinite.* Tesis de Estrasburgo, 1861.

estos datos han sido confirmados por Zeissl (1). Durante la vaginitis, no falta nunca supuración en el canal excretor de esta glándula, como se puede fácilmente demostrar, si después de bien enjugada la lesión se ejerce una presión en dicho punto: inmediatamente se ve surgir una gotita de pus fuera del conducto. Su orificio se presenta además rodeado de una aureola de color rojo-púrpura, del tamaño de una lenteja, y recuerda una picadura de pulga, que ha sido llamada por Sænger **mácula gonorréica.** Para curar esta inflamación del canal hay que incindirlo con el bisturí de Weber, que sirve para el desbridamiento de los puntos lagrimales, y cauterizarlo luego con el lápiz de nitrato de plata ó con una solución débil (1/50°) de cloruro de zinc.

La infección intensa que se extiende á toda la glándula ó á algunos de sus *ácinos*, es causa del **absceso de la glándula**; la obliteración ó la estrechez del canal excretor sirve de punto de origen á los **quistes**, entre los cuales con sobrada arbitrariedad y sin prueba anatómica eficiente se han distinguido los **quistes del canal excretor**, más superficiales, más pequeños y más transparentes, y los **quistes de la glándula.** Estas denominaciones son tan impropias como la de **absceso del canal excretor**, aplicada á la simple supuración de este conducto, de la que ya he hablado como fenómeno inicial de todas estas lesiones.

Quistes de las glándulas de Bartholin

Síntomas

Síntomas.—La bolsa ya se presenta sola ó unilocular, ya multilocular, unas veces está formada á costas del conjunto de la glándula, otras la constituye tan sólo uno de los lóbulos de ésta, y los *ácinos* restantes se hallan repelidos á un lado. Tiene la forma ovóidea y la superficie lisa; raras veces es transparente. Su contenido es viscoso, incoloro ó amarillo más ó menos subido, con mezcla de sangre y color achocolatado en ocasiones. El volumen varía entre el de una nuez y el de un huevo de oca. El tumor es ordinariamente unilateral, ocupa preferentemente el lado izquierdo, se extiende en sentido del eje del labio mayor, coge la mitad posterior de dicho labio, y se halla más próximo de la mucosa que de la piel. Por la presión se muestra menos fluctuante que elástico y depresible.

Estos quistes dificultan algún tanto la marcha y se convierten

(1) Zeissl. *Allg. Wien. med. Zeit.*, 1865, n.º 45, p. 265 y n.º 46, p. 273.

en grave obstáculo durante el coito. Tienen marcada tendencia á la inflamación y á la supuración.

Quistes superficiales y quistes profundos

Todos los autores, á partir de HUGUIER, distinguen dos clases de quistes de la glándula de BARTHOLIN con los nombres algo arbitrarios de **quiste del canal excretor** y **quiste de la glándula.** Por falta de disección demostrativa hemos de confesar que ignoramos completamente la parte con que realmente contribuyen los diversos segmentos del órgano á la formación de la bolsa quística. Pero, considerando estos quistes á la luz de la clínica, nos consta que existen efectivamente dos tipos muy diferentes de esta afección.

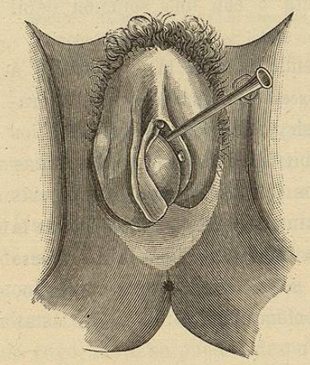

FIG. 153.—Quiste de la glándula de BARTHOLIN
(En la uretra hay introducida una sonda)

En el pretendido **quiste del canal excretor**, que más sencillamente debería llamarse **quiste superficial**, ordinariamente se presenta el tumor más pequeño, alcanzando el tamaño de una avellana ó todo lo más el de una nuez. Ocupa la base misma del labio menor desplegándolo, forma relieve en la mucosa de la vagina, y parece que está inmediatamente situado debajo de la mucosa, la cual se desliza encima del quiste; con bastante frecuencia se puede descubrir en él transparencia. En algunos casos queda permeable el orificio del conducto, pudiendo introducirse en el mismo un estilete fino, ó bien por medio de la presión se puede hacer destilar de él un líquido muy viscoso; esto parece indicar, que la alteración que ha sufrido la calidad de la secreción contribuye tanto á la producción del quiste, cuanto la obstrucción temporal ó la estrechez del conducto.

En el pretendido **quiste de la glándula**, que yo prefiero llamar **quiste profundo**, el tumor suele ser ordinariamente más voluminoso, toma su asiento detrás del labio mayor, entre la entrada de la vagina y la rama ascendente del isquión, y levanta juntamente el labio mayor y el menor. En esta variedad, el conducto no es permeable y el líquido se presenta á menudo teñido por antiguas extravasaciones sanguíneas. El caso que ha publicado HŒNING (1), en que el tumor se extendía hasta la pelvis, creo que no debe rubri-

(1) HŒNING *Monatschr. f. Geburtsh.*, 1869, Bd. XXXIV, p. 130.

carse como quiste del labio mayor, sino como quiste de la vagina; de origen positivamente wolffiano; dicho quiste se había desarrollado en la entrada de la vagina y con su crecimiento llegó á propagarse por el labio mayor.

Diagnóstico diferencial entre los quistes de las glándulas de BARTHOLIN

Diagnóstico.—Ante todo deben eliminarse aquí los **tumores reductibles.** Luego hay que preguntarse si se trata de un **tumor sólido** ó de uno **líquido.** En estos quistes, la fluctuación y la transparencia no pueden de ningún modo indicar, como en las colecciones del escroto, la naturaleza líquida y serosa del contenido; aparte de algunas excepciones, suele faltar la transparencia en los quistes profundos de los labios mayores. Cuando el tumor es muy tenso, puede tambien faltar la fluctuación ó ser ésta simulada por el reblandecimiento parcial de un tumor sólido, de un fibroma, por ejemplo (1). Para salir de dudas en estos casos se practica una punción con el aspirador, si es que no se prefiere aguardar hasta el momento de la incisión exploradora, la cual debe constituir el primer tiempo de la extirpación, que tanto en un caso como en otro está indicada.

Hidroceles de la mujer

Una vez determinada la naturaleza líquida del tumor, débese precisar todavía su localización exacta. Los **hidroceles de la mujer** ó quistes del labio mayor independientes de la glándula de BARTHOLIN, que han motivado tantas discusiones teóricas (2), se hallan situados, más bien que cerca de esta glándula, en la mitad superior del labio mayor. Estas colecciones líquidas, unas veces serosas, otras hemáticas (véase el capítulo TUMORES DEL LIGAMENTO REDONDO), se reducen clínicamente á un corto número de variedades. Para deslindar el diagnóstico basta recordar sus caracteres principales: 1.° quistes pequeños, del volumen de una avellana ó de una almendra, pudiendo penetrar en el canal inguinal más ó menos dilatado y abandonarlo con toda facilidad y por una ligera presión llegar hasta á insinuarse completamente en la cavidad abdominal, para volver á salir inmediatamente fuera de ella; estos tumores son los **quistes saculares** ó sacos herniarios no ocupados por vísceras, obliterados y llenos de líquido; 2.° quistes más voluminosos, no reductibles, alojados en la parte superior del labio mayor y conteniendo un líquido seroso ó pardusco y hemático, que ha motivado que se les confiriera el nombre de hematoceles; á veces tienen un

(1) ODEBRECHT. Soc. obst. y gin. de Berlín, 24 enero 1890 (*Centralbl. f. Gyn.*, 1890, n.° 10, p. 165).

(2) Véase sobre esta materia PICQUÉ *Encycl. intern. de Chir.*, edic. franc., t. VII, p. 787.—KOPPE. *Zur Genese und klin. Deutung der Vulvarcysten* (*Centralbl. f. Gyn.*, 1887, n.° 40, p. 639).—HENNIG. *Ueber Hydrocele muliebris* (*Arch. f. Gyn.*, 1885, Bd. XXV, p. 103).

FAC. DE MED. LIMA BIBLIOTECA

pedículo que se extiende dentro del canal inguinal: para algunos autores estos tumores son hidroceles ó **quistes del canal de** NUCK (1); para otros son **quistes** nacidos en el propio espesor **del ligamento redondo** (2), y para otros, en fin, son también **quistes saculares** en antiguos sacos herniarios no ocupados por vísceras; 3.° en casos muy excepcionales, puede desarrollarse también un quiste seroso delante de una hernia reducida por un vendaje, viniendo á constituir una especie de **higroma** ocasionado por el frote; pero estos casos son tan raros que no pueden servir de fundamento al clínico.

Epiploceles y enteroceles irreductibles

Todavía quedan los **tumores sólidos**, y entre éstos deben citarse en primera línea los **epiploceles irreductibles.** Basta descubrir que la naturaleza del tumor es pastosa y lobulada, para sospecharlos. El mejor medio de diagnóstico, sin embargo, consiste en demostrar si existe ó no pedículo. Para poder sentir este último, hay que atraer, cuanto se pueda, el tumor hacia abajo, colocando el dedo por encima del anillo. Si en este punto no se percibe el menor pedículo que junte el tumor con la cavidad abdominal, no se trata de hernia; el diagnóstico resulta todavía más confirmado, si, ni junto al anillo, ni al tumor, se logra percibir la ola de empuje que produce la tos. Acerca los **enteroceles irreductibles** hay que observar que son eminentemente raros en esta región y que la percusión descubre en ellos una sonoridad característica. Únicamente la presencia de líquido en el saco puede ser causa de dificultad en el establecimiento del diagnóstico. Asimismo débese tener presente, que la hernia puede coincidir con un tumor del labio mayor, circunstancia que dificulta sobremanera el diagnóstico. Se conocen casos en que

Ovario herniado

el **ovario herniado** ha descendido hasta insinuarse en el labio mayor, pero lo general es que no pase del canal inguinal, donde queda incarcerado. Ordinariamente dicha glándula sigue conservando su forma y su sensibilidad normales, y la presión ejercida en la cara anterior del útero desde la vagina determina un movimiento de retroceso en el tumor. Pero, cuando alrededor del ovario más ó menos atrofiado y repelido contra las paredes de la bolsa se ha acumulado una capa de líquido, que ha quedado encerrada en el saco herniario, entonces el diagnóstico diferencial resulta casi imposible (3).

(1) R. KOPPE. *Hæmatocele Processus vaginalis Peritonei (Centralbl. f. Gyn.*, 1886, n.° 12, p. 179).

(2) S. GOTTSCHALK. *Hæmatoma Ligamenti rotundi Uteri (Centralbl. f. Gyn.*, 1887, n.° 21, p. 329).—E.-H. WEBER pretende contra KŒLLIKER, que el ligamento redondo no es sólido, sino efectivamente hueco en el feto.

(3) P. TILLAUX. *Traité de Chirurgie clinique*, París, 1889, t. II, p. 472.

Tratamiento

Tratamiento.—La mera evacuación del contenido no constituye ningún tratamiento suficiente, porque el quiste vuelve á reproducirse. Es necesario, pues, modificar profundamente la bolsa quística, destruirla ó extirparla. Varios y numerosos son los procedimientos que á este objeto se han propuesto. Se han obtenido buenos resultados de la inyección de 10 á 20 gotas de solución de **cloruro de zinc** al 10° con una jeringuilla de PRAVAZ, sin vaciar el quiste y previa la simple aspiración de una cantidad equivalente de su contenido (1). Sin embargo, la inflamación que de este modo se provoca, puede llegar á ser muy intensa y determinar la supuración. Es un medio seguro, pero excesivamente largo, el de la **vasta incisión** seguida de un taponamiento con gasa yodofórmica hasta producir la exfoliación de la bolsa. El procedimiento preferible en todos los casos es la **extirpación** del quiste, seguida de la reunión inmediata de la herida por medio de una sutura de planos superpuestos, hecha con catgut. Para facilitar la disección, que resultaría muy laboriosa si ocurriera el menor rasguño que hiciese reventar la bolsa, he aplicado á esta operación mi procedimiento de inyección preliminar con esperma de ballena (2). Primero se punciona el quiste con un trocar de los que sirven para el hidrocele, después se le vacía y limpia con agua caliente para retirar todo el líquido viscoso que contiene, y por último se vierte en su interior espermaceti disuelto en el baño-maría, á una temperatura relativamente baja. Una vez obtenida de este modo la expansión de la bolsa, se la rodea con hielo machacado, y al cabo de pocos minutos queda transformada en una masa dura, que se puede extirpar con suma rapidez, mediante la simple anestesia por el frío y las inyecciones de cocaína.

Abscesos de las glándulas de BARTHOLIN

Síntomas

Síntomas.—La supuración de la glándula de BARTHOLIN puede presentarse de frente ó ser consecutiva á la inflamación de un quiste. La **tumefacción** y el edema periférico que la acompañan son muy considerables y se extienden á toda la parte posterior de la región vulvar y también hasta el ano; los **dolores** son vivos y lancinantes; siempre existe cierto grado de fiebre y en algunos casos retención

(1) ED. DUVERNOY. *Traitement des Kystes des glandes vulvo-vaginales par les Injections de Chlorure de zinc (Ann. de Gyn.*, 1880, t. XIII, p. 251).

(2) S. POZZI. *Bull. et Mém. de la Soc. de Chir.*, 1878, p. 715.

de orina. La **fluctuación** comienza á manifestarse en la cara interna del labio mayor, y la colección purulenta explota por uno ó muchos agujeros situados debajo del orificio del canal excretor. El pus suele ser muy abundante y comunmente muy fétido, como el de cualquier región situada cerca de alguna de las cavidades naturales. Se ha podido demostrar en él la presencia del *gonococo*.

Fístulas

Los efectos de la inflamación acaban poco á poco por disiparse del todo, pero dejan tras sí la presencia de **fístulas**, que persisten durante mucho tiempo, yendo á parar en algunos casos á distintos focos que corresponden á los diversos lóbulos de la glándula (*abscesos granulosos* de HUGUIER). Pero todavía es más frecuente que la supuración invada en masa toda la glándula juntamente con el tejido celular periférico (*absceso parenquimatoso* de HUGUIER), en cuyo caso las multiples fístulas que resultan de la evacuación van á parar á una cloaca común. En casos excepcionales pueden abrirse en el periné ó en el recto, dando lugar á fístulas recto-vulvares (1). Si en este punto el tegumento ha sido destruído, existe una vasta ulceración en la superficie interna del labio mayor.

Inflamación crónica

Consecutiva á la forma aguda, puede establecerse una **inflamación crónica** de la glándula vulvo-vaginal, que en algunos casos ya se presenta desde un principio; es una forma clínica del todo distinta, que HAMONIC (2) y FAUVEL (3) han descrito muy bien como localización rebelde de la gonorrea. Ya HUGUIER la había indicado claramente con el nombre de *hipersecreción purulenta*. En estos casos no existen verdaderos signos inflamatorios, ni tampoco ningún tumor bien distinto, sino únicamente una simple **induración** hipertrófica de la glándula, la cual, al ser comprimida, deja escapar por su conducto excretor un pus verdusco ó lactescente, que también mana por los orificios fistulosos que determina la evacuación espontánea. Esta forma crónica constituye el último refugio de la blenorragia, y es un manantial frecuente y poco sospechado de contagio en el hombre, pudiendo dicho manantial servir también de punto de partida para una nueva infección ascendente del canal genital de la mujer después del parto ó del aborto.

Diagnóstico diferencial entre el absceso de las glándulas de BARTHOLIN y: Absceso estercoráceo

Diagnóstico.—El **absceso estercoráceo** nacido en la margen del ano y propagado á la parte posterior del labio mayor, se distingue

(1) CHEVALIERAS, citado por ST. BONNET. *Kystes et Abcès des glandes vulvo-vaginales* (*Gaz. des Hôp.*, 16 junio 1888, p. 637).

(2) HAMONIC. *Ann. de Dermat.*, 1883, p. 427.

(3) R. FAUVEL. *De l'Inflammation chronique et des Fistules de la glande vulvo-vaginale.* Tesis de París, 1886;—*Arch. de Tocol.*, 1886, p. 337.

por la mayor intensidad de los síntomas locales del lado del ano y por su mayor difusión.

Flemón del labio mayor

El **flemón del labio mayor**, de origen las más veces angioleucítico, y cuya evolución ha escapado á la observación, suele más bien ocupar la cara externa cutánea, mientras que el absceso vulvo-vaginal sobresale en la cara interna mucosa.

Furúnculos

Los **furúnculos** están situados en la piel, presentan un aspecto acuminado y sufren una evolución especial.

Chancro simple

No es fácil confundir la ulceración, que puede resultar de la mortificación parcial de la pared del foco, con la ulceración de un **chancro simple**; bastan los solos conmemorativos para disipar todo error.

Tratamiento

Tratamiento.—Al aparecer los primeros signos de inflamación se practicará una gran **incisión** en la bolsa; se introducirá el bisturí en la unión de la piel y de la mucosa, ahondando en el borde libre del labio mayor: hay que poner toda la atención en no dejar subsistir ninguna gazapera, ni fondo de saco, sino que deberán éstos desbridarse en toda su extensión; la introducción de tubos de desagüe en estos casos sería enteramente insuficiente. Es una práctica muy loable, que después de la incisión se haga inmediatamente la **extirpación de la glándula** en el fondo de la herida, escindiendo rápidamente toda la superficie interna de la bolsa con tijeras curvas. Después se lava la herida con una solución fenicada fuerte y se practica el taponamiento con gasa yodofórmica. Si se nos presentaren fístulas antiguas, procedentes de una evacuación espontánea, también deberá practicarse la extirpación de la glándula, pues este es el único medio de curar la supuración inagotable de estas fístulas, que sin cesar continúan cerrándose y abriéndose de nuevo. Entonces se podrá hacer la reunión inmediata de la herida por medio de la sutura perdida de planos superpuestos, hecha con catgut.

Incisión

Extirpación de la glándula