muchos casos, que sin ella difícilmente encontrarían explicación satisfactoria.

Es de notar que esta teoría sobre el origen del himen es contraria á la que se acepta comunmente (1). Generalmente se admite desde BLANDIN, en Francia, y HENLE, en Alemania, que el himen constituye una simple proeminencia de la vagina. BUDIN hasta compara la manera como la extremidad anterior de la vagina penetra en el canal vulvar, con la proeminencia que en la vagina forma el cuello del útero (2).

Himen infantil

Himen infantil.—En el acto del nacimiento todo el *aparato del himen* en la niña presenta un gran desarrollo, ofreciéndose muy marcadas las tres partes de que está compuesto. Además, el volumen del himen es en la época citada tan considerable, que algunos observadores inexpertos lo han tomado por los labios menores, considerando estos últimos como los mayores; en algunos casos esta confusión ha sido causa de que se haya admitido la falta del himen, ó bien su destrucción total. Como se concibe, este error puede tener suma trascendencia en medicina legal (3). A menudo el himen suele afectar la forma de un collarín proeminente, el cual se muestra sobre todo muy pronunciado en su segmento inferior *en forma de gorguera*, ó en forma de vejiga plegada como el *bolso* usado en Francia para el *tabaco de fumar*.

Sin embargo, la forma más común es la *labiada* (BROUARDEL). Una hendidura ántero-posterior separa dos valvas que van por delante desde el bulbo de la vagina hacia la parte posterior. En la

(1) LEDRU. *De la membrane appelée Hymen.* Tesis de París, 1855.—F. ROZE. *De l'Hymen.* Tesis de Estrasburg, 1865.—J. HENLE. *Handb. der Eingeweidelehre,* 1886, p. 444.—BUDIN. *Recherches sur l'Hymen et l'Orifice vaginal (Progr. méd.,* 1879, p. 677, 697, 717 y 737 y *Bull. de la Soc. de Biologie,* 1880, p. 265).

(2) Una prueba, á mi entender perentoria, de la independencia de la vagina y del himen, es la existencia repetidas veces demostrada de esta membrana, en los casos de falta total de la vagina. En efecto, ¿cómo podría existir esta parte, faltando el todo? Es muy cómodo y no menos injusto recusar, como lo hace DOHRN *(Die Bildungsfehler des Hymens* en *Zeitschr. f. Geburtsh. u. Gyn.,* 1881, Bd. XI, p. 1), la observación de HOFMANN *(Handb. der gerichtl. Med.,* p. 115), referente á un himen provisto de tres orificios, descubierto en un caso de falta total de la vagina, lo mismo que mi propia observación de un caso semejante, en que el himen circular estaba perfectamente desarrollado *(Bull. de la Soc. de Biologie,* 16 febr. 1884).—Desde entonces se han publicado otros muchos casos. Consúltese: GROHE's *Institut* (Greifswald), citado por WINCKEL. *Lehrb. der Frauenkrankh.,* 1886, p. 80.—BRUNS. *Centralbl. f. Gyn.,* 1888, p. 366.—ZWEIFEL. Soc. obst. y gin. de Leipzig, 21 enero 1889 *(Ibid.,* 1889, n.º 25, p. 441).—LAS CASAS DOS SANTOS. *Zeitschr. f. Geburtsh. und Gyn.,* 1888, Bd. XIV, Heft I, p. 151 y 153. Este último autor ha visto, en la clínica de SCHRŒDER, tres casos de falta total de la vagina con un himen bien conformado. Actualmente no se puede prescindir de estos numerosos casos, como lo hizo DOHRN con las dos primeras observaciones de esta clase. Por último, según veremos más adelante, también se ha encontrado el himen en el hipospadias masculino, y sus conexiones con la brida sub-penina, resultado de la aplasia del cuerpo esponjoso, demuestran á las claras sus verdaderas conexiones.

(3) A. DORAN. *Handbook of gynec. Operations,* 1887, p. 4.

recién-nacida, esta abertura permite el paso á una bujía de $0^m,009$ de diámetro. Esta forma puede conservarse durante toda la vida. En las niñas de 7 años deja penetrar una bujía de $0^m,01$ de diámetro y en las muchachas núbiles puede introducirse en la misma el dedo con toda facilidad.

Por delante del labio derecho del himen puede existir una proeminencia de la parte posterior del labio izquierdo, en cuyo caso se produce un entrecruzamiento análogo al de los pilares del diafragma, resultando de esta disposición en diferentes planos un surco que penetra oblicuamente en el orificio del himen, dirigiéndose de atrás adelante y de derecha á izquierda.

BROUARDEL (1) ha dado á conocer observaciones que ha recogido, referentes al himen de las niñas, observaciones que son de mucha importancia en el terreno de la medicina legal. Si el examen de las niñas se practica con las piernas separadas, la membrana adquiere tal tensión que no deja penetrar el dedo; pero practicándolo con los muslos unidos, el himen se repliega y alechuga como una sobaquera y la valva posterior se baja, con lo cual el orificio presenta mayor dimensión y más fácil distensión. Entonces se puede penetrar en él sin ninguna dificultad, siendo de notar que esta penetración puede haber sido tan fácil al pene del inculpado como al dedo del experto.

Con frecuencia acontece una detención de desarrollo en los brazos de la media-luna representada por la membrana en cuestión, los cuales en su crecimiento van á fijarse más ó menos cerca de la columna anterior de la vagina; en tales casos el borde libre de los mismos presenta escotaduras. Sobre todo son muy frecuentes dos de estas últimas, que en disposición casi simétrica están situadas generalmente en la unión del tercio superior con los dos tercios inferiores de dichos brazos, alcanzando algunas veces una extensión de dos ó tres milímetros. En alguno que otro caso, sólo existe una escotadura en una de las ramas de la media-luna, quedando intacta la otra. Más raras veces se descubren hasta cuatro escotaduras dispuestas como sigue: dos ocupando simétricamente la parte posterior en la unión del tercio inferior con los dos tercios superiores y otras dos dispuestas como arriba, de manera que la membrana del himen queda definitivamente constituída por un relieve posterior mediano, otros dos relieves laterales en su parte media y dos pequeños relieves

(1) BROUARDEL. *Causes d'erreur et Règles d'expertise dans les affaires d'Attentat à la Pudeur* (*Gaz. des Hôp.,* 1887, p. 880);—*Membrane Hymen; son examen, ses differentes formes (Ibid.,* p. 901).

anteriores. El sitio ocupado por estas escotaduras junto con la integridad de su borde, que al desplegarlas aparece libre, permitirán establecer una distinción entre la suspensión de desarrollo natural y los desgarros accidentales.

No son constantes las deformaciones del himen debidas al coito, porque éste puede tener lugar sin causar desgarro alguno en dicha membrana, sobre todo si se practica con consentimiento de la joven. Budin ha visto subsistir 13 veces la integridad del himen en 75 primíparas.

Brouardel y Laugier han demostrado en una observación fehaciente que han publicado, que pocos días después de la desfloración los desgarros del himen pueden cicatrizarse. Sin embargo, con un escrupuloso examen siempre se logra descubrir, en estos casos, una cicatriz blanca y fibrosa.

Por otra parte, se conocen repetidos casos en que médicos poco prácticos han tomado surcos normales por desgarros antiguos. Para *evitar* este error, basta introducir el índice y buscar con el pulpejo del dedo los vestigios de la cicatriz.

En las muchachas pueden además existir otras varias particularidades morfológicas de origen congénito, que el médico forense debe conocer perfectamente *si no quiere incurrir* en errores muy graves. Así, de ningún modo deben considerarse como signos de *manoseo*, como se ha pretendido, los pequeños puntos blancos parecidos á simientes de cáñamo, que, sobresaliendo en los labios menores, proceden de una hipertrofia de las glándulas sebáceas. En algunas niñas puede también ocurrir cierta disposición particular de la vulva, que se preste á la incertidumbre. Dolbeau ha descrito en muchachas jóvenes una deformación especial producida por las tentativas de coito en las vías genitales, cuando éstas son muy estrechas. Ha dado el nombre de **canal vulvar** al infundíbulo ó falsavía que se abre el miembro viril por encima de la horquilla. Es de notar que existe naturalmente un aspecto muy análogo al indicado por este autor en los casos en que el *canal vestibular* no ha completado su desarrollo normal, constituyendo á veces este estado una conformación de familia. Brouardel cuenta haber visto en una muchachita un canal vulvar, en el cual se podía introducir el dedo pulgar. La madre acusaba á su marido de haber abusado de una de sus hijas, aprovechando el tiempo en que ella se hallaba ausente con otra hija. Brouardel examinó á esta última y descubrió en ella igual conformación que

en la primera, lo cual constituía evidentemente un carácter de familia.

Anomalías de sitio

Anomalías de sitio.—En la niña recién-nacida el himen está situado á mayor profundidad, por hallarse más hundido el vestíbulo (Budin); todavía se presenta más marcada esta disposición en la raza negra (1). En casos anormales el himen puede ocupar en la adulta un sitio bastante alto. Krimer (2) lo ha encontrado en una joven de 20 años á 2 centímetros de profundidad, pareciendo á primera vista que el orificio vulvar estaba desprovisto de dicha membrana.

Anomalías de número

Anomalías de número.—La ciencia ofrece algunos casos de pretendidos hímenes dobles. Una parte de ellos no son más que oclusiones membraniformes de la vagina, que se presentan en las recién-nacidas á consecuencia de adherencias de las paredes de este conducto, con acumulación de moco encima de las mismas (3); otros, que se han observado algunas veces en adultas (4), puede que sean únicamente vestigios de una lesión análoga, que sobrevino durante la vida embrionaria ó durante la niñez. En otros casos tal vez pueda reconocerse en esta doble formación una anomalía reversiva, que, como lo indicaré más adelante, reproduce una disposición que se presenta normalmente en muchos animales. En un caso, Fristo (de Metz) (5) encontró cinco membranas himeniformes en una mujer grávida, en la cual durante la pubertad habia debido practicarse la incisión del himen por retención del flujo mensual.

Anomalías de forma

Anomalías de forma.—Si aceptamos la teoría arriba expuesta acerca el origen del himen, no podrá sorprendernos que esta membrana se presente afectando excesivas variedades en la forma y en las proporciones. En efecto, no se trata de un órgano, por decirlo así, fijo, sino de un vestigio ó residuo embrionario del *órgano del cuerpo esponjoso* (6) que, completamente desarrollado en el hombre,

(1) Turnipseed. *Amer. Journ. of Obstetr.*, 1877, t. X.—Según Bischoff (*Abhandl. der k. Bayer. Akad.*, 1879 y *Canstatt's Jahresb.*, 1879, t. I, p. 4), los simios antropomorfos carecen de himen y presentan un vestibulo excesivamente profundo.

(2) Krimer. *Missbildung der weiblichen Geschlechtstheile* (Hufeland's *Journ.*, sept. 1834, p. 48).

(3) Breisky. *Die Krankh. der Vagina* (*Deutsche Chirurg.*, Lief. 60, 1886).

(4) Sænger (*Arch. f. Gyn.*, Bd. XXXVI, Heft 3) ha observado la obliteración de la vagina en su tercio inferior por una membrana situada á 4 centímetros por encima del himen, en la cual con mucha dificultad se podia descubrir un pequeño orificio; la mujer estaba embarazada de 7 meses. Se practicó la escisión de dicha membrana, después de lo cual el embarazo siguió su curso sin accidente alguno (*Centralbl. f. Gyn.*, 1889, p. 440, y C. Heyder. *Arch. f. Gyn.*, 1889, Bd. XXXVI, p. 502).

(5) Fristo. *Gaz. des Hôp.*, 1861, n.º 96, p. 382.

(6) El cuerpo esponjoso de la uretra se forma por la erectilización de la capa profunda de la mucosa uretral. Ahora bien, teniendo presente la homología antes expuesta entre los órganos genitales del hombre y de la mujer, y el modo de demostrar esta homo-

ha abortado en la mujer, quedando en ésta en estado membraniforme, excepto en su parte más externa, la cual resulta erectilizada para formar el bulbo de la vagina. Esta extrema variabilidad tiene una explicación tan natural, como la del *cuerpo de* ROSENMUELLER en la mujer, ó la del *órgano de* GIRALDÉS en el hombre.

De todos modos, en la adulta se presenta una forma de esta

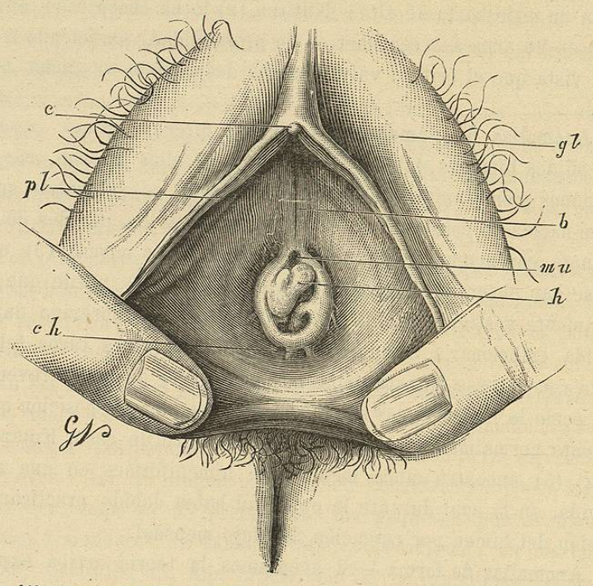

FIG. 169.—Anomalía del himen. Himen carnoso y abollonado en una joven virgen
c. Clitoris; gl. Labios mayores; pl. Labios menores; b. Brida masculina del vestíbulo: mu. Meato urinario; h. Himen

membrana mucho más frecuente que las demás formas, es á saber la **anular**; se dice que el himen es **circular** cuando su orificio cae completamente en el centro; **semi-lunar**, cuando dicho orificio se acerca más al borde superior, con cuya disposición la membrana adquiere la forma de una media luna, y **falciforme**, cuando el orificio es muy

logía, hendiendo y elevando el miembro viril, se verá fácilmente que la mucosa de la porción penina de la uretra masculina debe extenderse en la mujer desde el meato urinario al clitoris. Precisamente el sitio de la *brida del vestíbulo* se puede considerar muy exactamente como el homólogo de la parte superior de la porción penina de la uretra en el hombre, de la cual además posee la estructura fibro-elástica. He adoptado la expresión de *órgano del cuerpo esponjoso*, á fin de poder aplicar un nombre común á los órganos que sirven de punto de partida para la formación del tejido erectil del cuerpo esponjoso masculino y del bulbo femenino, órganos que son similares en ambos sexos. Sería de sumo interés para esta clase de estudios la determinación, en el embrión femenino, del modo como los bulbos de la vagina se erectilizan y la demostración de sus conexiones primitivas con el himen.

grande y no deja en su parte inferior más que un pequeño repliegue (1).

Estas distintas variedades han sido descritas con los nombres más diversos:

El himen **abollonado** ó **fileteado** *(denticulatus)* ordinariamente carnoso y grueso (fig. 169), constituye un estado persistente del tipo infantil. En el examen médico-legal es necesario desplegarlo, para asegurarse de que no está desgarrado, como podrían inducir á creer sus pliegues irregulares.

El himen **carenado** y **linguliforme** representa una variedad de la especie precedente.

El himen **franjeado** ó **fimbriado** es una variedad mucho más rara (2).

El himen **infundibuliforme**, invertido hacia adelante como el cáliz de una flor, reproduce el tipo infantil.

Himen **hipertrófico**, es el nombre que puede aplicarse á la variedad anterior, cuando alcanza su mayor grado. Esta disposición suele asociarse á menudo con un vicio más grave de conformación genital.

El himen **seccionado por tabiques** *(septus* ó *biseptus)* presenta dos orificios separados por una fajita, que ordinariamente se ensancha en la parte posterior. Esta disposición del himen, excesivamente rara, es la que invocan como prueba decisiva los partidarios del origen muelleriano de esta membrana. Aparte de que esta prueba carece de todo valor, bastarían para destruirla completamente los casos de imperforación total (3).

Á menudo no ofrecen ninguna regularidad los dos orificios, y el himen afecta entonces la forma de **dos aberturas** ó **ventanas** desiguales *(hymen bifenestratus)*.

También puede hallarse toda la membrana acribillada de pequeños agujeros, constituyendo el **himen cribiforme.**

El **himen de columnas** *(hymen columnatus)* es el que presenta un engrosamiento en la cara posterior, en forma de pilastra. Es un

(1) J. HEITZMANN. *Abnorme Bildungen des Hymens (Wien. med. Presse,* 1884, t. XXV, p. 242).—DOHRN. *Die Bildungsfehler des Hymens (Zeitschr. f. Geburtsh. und Gyn.,* 1884, Bd. XI, Heft 1, p. 1).—COURTY *(Loc. cit.,* p. 112) ha reproducido muchas figuras de las tesis de ROZE y LEDRU.

(2) LUSCHKA. *Der Hymen fimbriatus (Zeitschr. f. rat. Med.,* 1866, Bd. XXVI, p. 300).

(3) Todavía hay otras observaciones que son más convincentes, las cuales demuestran la independencia de los conductos de MUELLER y del himen, aun en los casos de tabicamiento de este último. BREISKY ha visto restos de un tabique vaginal enteramente separado del himen.—L. CORAZZA (SCHMIDT'S *Jahrb.,* 1870, t. IV, p. 148), en un caso de vagina doble, observó un himen único situado delante del tabique á un milímetro de distancia.—WINCKEL *(Lehrb. der Frauenkrankr.,* 1886, p. 246) cita un caso análogo.

vestigio de las columnas de la vagina y más frecuentemente de la columna posterior; en el feto se prolongan éstas en la cara profunda de la membrana, del mismo modo que los pliegues de la mucosa vaginal (fig. 170). En efecto, el himen está constituído por una doble laminilla que siempre se puede distinguir claramente, al quinto mes (1). La externa de ellas es una dependencia de la vulva, es la membrana fundamental del himen; la interna no es más que un revestimiento procedente del interior de la vagina: las dos laminillas se fusionan más adelante y la cara posterior se vuelve lisa por

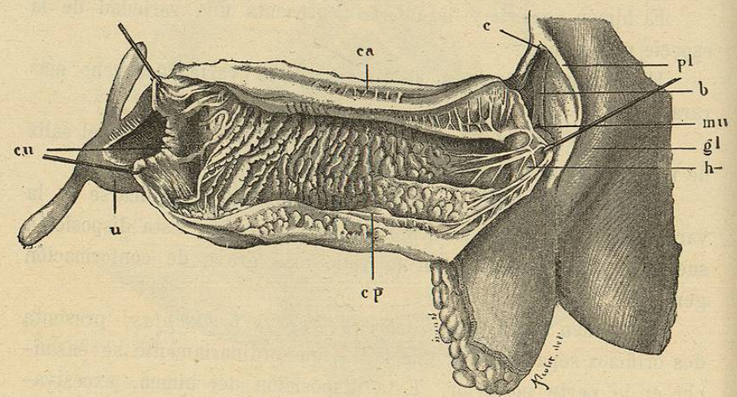

Fig. 170.—Vulva y vagina de un feto de 8 meses (abiertos por el lado)
En esta figura se ve como los pliegues de la vagina se continúan en la superficie del cuello y en la cara interna del himen. ca. Columna anterior de la vagina; cp. Columna posterior; c. Clítoris; b. Brida masculina del vestíbulo; pl. Labios menores; gl. Labios mayores; mu. Meato urinario; h. Himen; cu. Cuello uterino; u. Útero.

la desaparición de los pliegues de la vagina, mientras que el epitelio del vestíbulo reviste la cara anterior siempre desprovista de relieves.

Atresia del himen

Atresia del himen.—Siempre que se encuentra la vagina cerrada por una membrana delgada, se siente inclinado el clínico á considerar esta última como representando el himen. En la mayor parte de los casos, sin embargo, se trata de una imperforación terminal de la vagina, ó de una adherencia de las paredes de este canal, y el himen, repelido por la colección que sigue al acúmulo de las reglas, queda simplemente adosado á una membrana con la cual parece confundirse, pero después de la evacuación del hematocolpos se vuelve á separar de la misma. Con frecuencia, en estos casos,

(1) O. Schæffer. *Bildungsanomalien der weibl. Geschlechtsorgane (Arch. f. Gyn.*, 1890, Bd. XXXVII, Heft 2, p. 199).

Matthews Duncan (1), que da la figura de un magnífico ejemplo de esta clase, ha logrado demostrar el himen circular, que se creía obturado. Schrœder (2) hace notar expresamente este error, y en dos diferentes ocasiones pudo observar la abertura de este repliegue en la cara inferior de la membrana obturadora que había sido tomada por el himen. Sin embargo, existen casos evidentes en que el himen forma un tabique continuo: en una observación de Godefroy (3), la masa que estaba acumulada en la vagina de una niña de dos meses estaba constituída por moco y ejercía compresión en la uretra y en el recto.

Se han publicado hechos de gran interés que demuestran perfectamente la solidaridad de las diversas partes del aparato del himen, y especialmente del himen vulvar y del marco ó rodete que encierra el meato urinario. En el estado normal, con mucha frecuencia suele haber una prolongación en forma de úvula ó de válvula, la cual, partiendo del borde superior del himen, cubre en parte el orificio de la uretra. En conformidad con esta disposición, se han descrito casos en que un himen muy marcado y provisto de franjas rodeaba el meato (4), y se conocen otros todavía más demostrativos, en los cuales en niñas recién-nacidas el himen cubría enteramente este orificio (5), siendo causa de retención de orina. Esta disposición no es más que una atresia superficial, que podría llevar el nombre de *imperforación del himen uretral* (6). No debe confundirse esta conformación con la aplasia total ó parcial de la uretra, la cual ya puede existir por sí sola, ya coincidir en la recién-nacida con la persistencia y la permeabilidad del uraco, permitiendo la evacuación de la orina (7).

(1) M. Duncan. *Trans. obstetr. Soc.*, Londres, 1883, t. XXIV, p. 212.

(2) Schrœder. *Mal. des Org. gén. de la femme.* Trad. al franc., 1886, p. 46.

(3) Godefroy. *Gaz. des Hôp.*, 1856, p. 142.—Es un hecho conocido que en la vida fetal la vagina está llena de restos epiteliales.

(4) Véase la figura de un caso de Luschka, en Gallard (*Leçons clin. sur les Maladies des femmes*, 1879, p. 113) y la de un caso de Ledru, en Courty (*Traité prat. des Mal. de l'utérus*, 1879, p. 112).

(5) P. A. Bœhmer. *Observ. anat. rar.*, Halle, 1756, fasc. II.—M. N. Tucker. *Die regelwidr. Geb.*, 1826, p. 235.—Ch. Robin, art. Membrane en el *Dict. de* Nysten (ediciones publicadas desde 1855).

(6) Las conexiones constantes que el himen guarda con el cerco del meato urinario y con la brida que se dirige al clítoris y atraviesa verticalmente el vestíbulo, fueron ya indicadas en 1884 en las comunicaciones antes citadas que dirigí á la *Société de Biologie* y al Congreso de Copenaga. De nuevo ha vuelto á encontrarlas O. Schæffer (*Loc. cit.*), quien, según parece, desconocía mis trabajos sobre esta materia, toda vez que publica su observación como nueva. Con razón deduce el citado autor que el himen es una producción ectodérmica, apoyando esta opinión en interesantes consideraciones sobre la estructura y el desarrollo de esta membrana.

(7) Cabrol operó, en 1555 en Beaucaire, á una joven que presentaba esta anomalía. Se ha publicado un caso curioso de esta clase por Middleton. *Amer. Journ. of med. Sciences*, enero 1868, p. 79.

Anomalías de estructura

Anomalías de estructura.—Ordinariamente el himen suele ser delgado y membraniforme, pareciendo estar simplemente constituído por el adosamiento de dos laminillas revestidas de epitelio pavimentoso, que á menudo se fusionan y sólo en algunos casos se pueden distinguir parcialmente. Las variaciones que por razón de su estructura presenta el himen son: 1.° el mayor grado de **espesor**, que sin aumentar su tenacidad lo vuelve carnoso; 2.° la **rigidez** particular, que le da una consistencia esclerosa, y que en algunos casos ha hecho necesaria su sección con instrumento cortante, sin cuya intervención hubiera sido imposible la desfloración. Esta rigidez del himen es considerada por Budin (1) en muchos casos como el principal factor del desgarro posterior del periné, á causa del obstáculo que opone á la dilatación progresiva de la vulva; en sentido contrario, puede llegar á tal grado la elasticidad del himen que únicamente se presentan fisuras muy ligeras después de un parto normal (2); hasta se ha hallado enteramente intacta la membrana después de un aborto del sexto mes (3); 3.° la **vascularidad** excesiva de la membrana, la cual ha producido en el acto de la desfloración graves hemorragias, que algunas veces han llegado á ser mortales (4). Estos casos, tan difíciles de comprender, si se admite que el himen no es más que un repliegue de la mucosa vaginal, se vuelven muy claros, cuando se le considera como un resto del *órgano de los cuerpos esponjosos* (mucosa uretro-penina del hombre), que ha quedado en estado embrionario, pudiendo presentar por anomalía tejido erectil en la mujer, como en su homólogo en el hombre. Por lo demás Henle ha puesto fuera de duda este hecho, habiendo encontrado excepcionalmente tejido erectil en el himen (5).

(1) Budin. *Semaine méd.*, 9 marzo 1889.

(2) Budin. *Deux petites Fissures de l'Hymen chez una primipare, après accouchement d'un gros enfant (Progrès méd.*, 1887, t. VI, p. 460).

(3) Obs. de Tolberg, citado por Dohrn. *Loc. cit.*

(4) Winckel. *Lehrb. der Frauenkrankh.*, 1883, p. 80.—L. Ascher. *Ein Fall von hochgradiger Blutung nach dem ersten Coitus (Prag. med. Wochenschr.*, 1889, t. XIV, p. 25). La hemorragia en cascada, que era muy copiosa, fué detenida por el taponamiento. Era causada por un simple desgarro del himen, que interesaba ligeramente el labio menor izquierdo y la fosa navicular.

(5) Lo que podría llamarse *órgano del cuerpo esponjoso* del embrión, que en el hombre se erectiliza en su totalidad, permanece en la mujer fibro-elástico y únicamente sufre transformación vascular en su porción marginal y profunda. Débese á esta transformación parcial el *bulbo* de la vagina (el cual reunido con el himen representa el homólogo del bulbo de la uretra y del veru montanum del hombre) y el *retículo intermediario de* Kobelt, que desde el bulbo de la vagina se dirige al clítoris, doblando la brida masculina (el cual, junto con esta brida, constituye el homólogo del cuerpo esponjoso de la uretra del hombre). Esta última particularidad, que viene á completar y á robustecer mis observaciones, ha sido puesta de relieve por Gunard. *Comparaison des Organes génit. externes dans les deux sexes.* Tesis de agreg., 1886.—Yo mismo ya había modificado algunas de mis primeras conclusiones demasiado absolutas, referentes al bulbo de la vagina, poco tiempo después de haberlas publicado (Congreso intern. de Ciencias méd., en Copenaga, 1884, t. I, p. 67-69).

Falta congénita

Falta congénita.—Deben acogerse con desconfianza las observaciones antiguas de falta total del himen, siendo muy probable que en muchos casos obedecen á los errores que antes he indicado y cuyas causas he expuesto. Devilliers (1), Tardieu y Brouardel (2) no han encontrado un solo ejemplo en el número considerable de niñas que se han presentado á su examen bajo el punto de vista médico-legal.

Hermafrodismo

Hermafrodismo (3).—El verdadero hermafrodismo (Ἑρμῆς y Ἀφροδίτη) sería aquel en que los órganos de ambos sexos se hallasen reunidos en un mismo individuo, pudiendo ejercer cada uno de dichos órganos sus propias funciones. Más adelante tendré ocasión de discutir los presuntos casos de hermafrodismo verdadero y de demostrar su falta de fundamento. La apariencia de un doble sexo puede presentarse, sin embargo, en varias circunstancias, en virtud de vicios de conformación de los órganos genitales, cuyo desarrollo ha sufrido suspensión en su fase embrionaria en el hombre, ó que han tenido un desarrollo excesivo en algunas de sus partes en la mujer. Los individuos de la primera categoría son mucho más numerosos que los de la segunda, de manera que la mayor parte de los pseudo-hermafroditas que se han descrito y representado han sido hombres hipospadíacos. La presencia ó la falta de testículos ó de ovarios sirve de criterio para determinar el sexo en estos casos complejos, y en ciertas circunstancias la principal dificultad consiste en la imposibilidad que hay en el vivo de poder fijar la naturaleza de la glándula genital alojada en los canales inguinales ú oculta en el vientre.

Para presentar un cuadro sinóptico del hermafrodismo, considero necesario establecer las divisiones siguientes, que más bien obedecen á un punto de vista práctico que á una clasificación teórica:

1.° **Pseudo-hermafrodismo parcial**; en esta clase únicamente existen algunas particularidades de uno de los sexos, con predominio marcado del otro. Comprende dos variedades: los **ginandros** y los **andróginos**, según pertenezca el individuo al sexo femenino ó al masculino. 2.° **Pseudo-hermafrodismo propiamente dicho**, debido al *hipospa-*

(1) C. Devilliers. *Nouvelles recherches sur la Membrane Hymen et les Caroncules hyménales (Revue méd.*, 1840, t. II, p. 180).

(2) Brouardel. *Causes d'erreur et règles d'expertises dans les affaires d'Attentat à la Pudeur (Gaz. des Hôp.*, sept. 1887, p. 881);—*Membrane Hymen; son examen, ses différentes formes (Ibid.*, p. 901).

(3) Sería más correcta, pero es menos usada, la palabra *hermafroditismo*.