Anomalías de estructura

Anomalías de estructura.—Ordinariamente el himen suele ser delgado y membraniforme, pareciendo estar simplemente constituído por el adosamiento de dos laminillas revestidas de epitelio pavimentoso, que á menudo se fusionan y sólo en algunos casos se pueden distinguir parcialmente. Las variaciones que por razón de su estructura presenta el himen son: 1.° el mayor grado de **espesor**, que sin aumentar su tenacidad lo vuelve carnoso; 2.° la **rigidez** particular, que le da una consistencia esclerosa, y que en algunos casos ha hecho necesaria su sección con instrumento cortante, sin cuya intervención hubiera sido imposible la desfloración. Esta rigidez del himen es considerada por Budin (1) en muchos casos como el principal factor del desgarro posterior del periné, á causa del obstáculo que opone á la dilatación progresiva de la vulva; en sentido contrario, puede llegar á tal grado la elasticidad del himen que únicamente se presentan fisuras muy ligeras después de un parto normal (2); hasta se ha hallado enteramente intacta la membrana después de un aborto del sexto mes (3); 3.° la **vascularidad** excesiva de la membrana, la cual ha producido en el acto de la desfloración graves hemorragias, que algunas veces han llegado á ser mortales (4). Estos casos, tan difíciles de comprender, si se admite que el himen no es más que un repliegue de la mucosa vaginal, se vuelven muy claros, cuando se le considera como un resto del *órgano de los cuerpos esponjosos* (mucosa uretro-penina del hombre), que ha quedado en estado embrionario, pudiendo presentar por anomalía tejido erectil en la mujer, como en su homólogo en el hombre. Por lo demás Henle ha puesto fuera de duda este hecho, habiendo encontrado excepcionalmente tejido erectil en el himen (5).

(1) Budin. *Semaine méd.*, 9 marzo 1889.

(2) Budin. *Deux petites Fissures de l'Hymen chez una primipare, après accouchement d'un gros enfant (Progrès méd.*, 1887, t. VI, p. 460).

(3) Obs. de Tolberg, citado por Dohrn. *Loc. cit.*

(4) Winckel. *Lehrb. der Frauenkrankh.*, 1883, p. 80.—L. Ascher. *Ein Fall von hochgradiger Blutung nach dem ersten Coitus (Prag. med. Wochenschr.*, 1889, t. XIV, p. 25). La hemorragia en cascada, que era muy copiosa, fué detenida por el taponamiento. Era causada por un simple desgarro del himen, que interesaba ligeramente el labio menor izquierdo y la fosa navicular.

(5) Lo que podría llamarse *órgano del cuerpo esponjoso* del embrión, que en el hombre se erectiliza en su totalidad, permanece en la mujer fibro-elástico y únicamente sufre transformación vascular en su porción marginal y profunda. Débese á esta transformación parcial el *bulbo* de la vagina (el cual reunido con el himen representa el homólogo del bulbo de la uretra y del veru montanum del hombre) y el *retículo intermediario de* Kobelt, que desde el bulbo de la vagina se dirige al clítoris, doblando la brida masculina (el cual, junto con esta brida, constituye el homólogo del cuerpo esponjoso de la uretra del hombre). Esta última particularidad, que viene á completar y á robustecer mis observaciones, ha sido puesta de relieve por Gunard. *Comparaison des Organes génit. externes dans les deux sexes.* Tesis de agreg., 1886.—Yo mismo ya había modificado algunas de mis primeras conclusiones demasiado absolutas, referentes al bulbo de la vagina, poco tiempo después de haberlas publicado (Congreso intern. de Ciencias méd., en Copenaga, 1884, t. I, p. 67-69).

Falta congénita

Falta congénita.—Deben acogerse con desconfianza las observaciones antiguas de falta total del himen, siendo muy probable que en muchos casos obedecen á los errores que antes he indicado y cuyas causas he expuesto. Devilliers (1), Tardieu y Brouardel (2) no han encontrado un solo ejemplo en el número considerable de niñas que se han presentado á su examen bajo el punto de vista médico-legal.

Hermafrodismo

Hermafrodismo (3).—El verdadero hermafrodismo (Ἑρμῆς y Ἀφροδίτη) sería aquel en que los órganos de ambos sexos se hallasen reunidos en un mismo individuo, pudiendo ejercer cada uno de dichos órganos sus propias funciones. Más adelante tendré ocasión de discutir los presuntos casos de hermafrodismo verdadero y de demostrar su falta de fundamento. La apariencia de un doble sexo puede presentarse, sin embargo, en varias circunstancias, en virtud de vicios de conformación de los órganos genitales, cuyo desarrollo ha sufrido suspensión en su fase embrionaria en el hombre, ó que han tenido un desarrollo excesivo en algunas de sus partes en la mujer. Los individuos de la primera categoría son mucho más numerosos que los de la segunda, de manera que la mayor parte de los pseudo-hermafroditas que se han descrito y representado han sido hombres hipospadíacos. La presencia ó la falta de testículos ó de ovarios sirve de criterio para determinar el sexo en estos casos complejos, y en ciertas circunstancias la principal dificultad consiste en la imposibilidad que hay en el vivo de poder fijar la naturaleza de la glándula genital alojada en los canales inguinales ú oculta en el vientre.

Para presentar un cuadro sinóptico del hermafrodismo, considero necesario establecer las divisiones siguientes, que más bien obedecen á un punto de vista práctico que á una clasificación teórica:

1.° **Pseudo-hermafrodismo parcial**; en esta clase únicamente existen algunas particularidades de uno de los sexos, con predominio marcado del otro. Comprende dos variedades: los **ginandros** y los **andróginos**, según pertenezca el individuo al sexo femenino ó al masculino. 2.° **Pseudo-hermafrodismo propiamente dicho**, debido al *hipospa-*

(1) C. Devilliers. *Nouvelles recherches sur la Membrane Hymen et les Caroncules hyménales (Revue méd.*, 1840, t. II, p. 180).

(2) Brouardel. *Causes d'erreur et règles d'expertises dans les affaires d'Attentat à la Pudeur (Gaz. des Hôp.*, sept. 1887, p. 881);—*Membrane Hymen; son examen, ses différentes formes (Ibid.*, p. 901).

(3) Sería más correcta, pero es menos usada, la palabra *hermafroditismo*.

dias perineo-escrotal, los órganos genitales externos guardan la disposición embrionaria, por consiguiente, femenina; la demostración de los testículos solventará la duda. 3.° **Pretendido hermafrodismo verdadero.**

Pseudo hermafrodismo parcial Ginandria

I. **Pseudo-hermafrodismo parcial.**—A. **Ginandria.**—Los órganos externos de la mujer se parecen de un modo grosero á los del hombre siempre que hay hipertrofia del clítoris y del prepucio con soldadura de los labios mayores y á veces también de los menores, que simulando el escroto enmascaran el orificio vaginal (fig. 171). Todavía es mayor la semejanza cuando en el ano ó en el labio mayor se halla un ovario herniado (1).

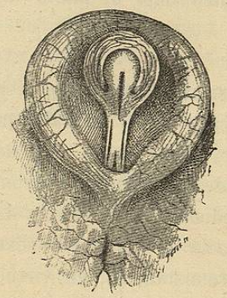

Fig. 171. — Pseudo-hermafrodismo parcial en la mujer, por hipertrofia del clitoris (Ginandria).

Órganos genitales externos de una niña de tres semanas (tamaño natural; preparación depositada por el profesor Hofmann en el Museo de medicina legal de Viena); los tegumentos conservan las señales de una larga maceración en el alcohol. — La proeminencia que forman los labios mayores sirve de marco al clitoris y oculta el orificio vulvar. La brida del vestíbulo es muy voluminosa.

Con frecuencia se ha observado esta hipertrofia del clítoris en mujeres entregadas al onanismo.

En algunos casos es posible, en las recién-nacidas, destruir la soldadura de los labios (2) por medio de la tracción ejercida con los dedos ó con un instrumento romo, del mismo modo que se practica el desprendimiento del prepucio, que en el fímosis se halla adherido al glande. En caso necesario se podrá recurrir á un instrumento cortante, pero antes hay que cerciorarse de que existe el conducto vaginal detrás del puente cutáneo que se va á dividir. De este modo se pondrán al descubierto el citado canal y el meato urinario, como en un caso operado por Huguier.

(1) Eschricht. Mueller's *Arch. f. Anat.*, 1836, Heft II, p. 139.—Observación de Bouillaud y Manec (con autopsia). *Journ. univ et hebd. de Méd. et de Chir. prat. et des Inst. méd.*, Paris, 1833, t. X, p. 467.—Observación de Debout, en Le Fort. *Vices de conformation de la Vulve et du Vagin.* Tesis de agreg., Paris 1863.—Es dudoso el caso de Joseph Marzo, cuya observación ha sido publicada en *Annal. d'Hygiène et de Méd. légale*, 1866, 2.ª serie, t. XXV, p 180.- J. Simpson *(Collected Works*, t. II, p. 407) ha descrito los órganos genitales de una niña, de apariencia masculina, observada por Ramsbotham *(Med. Gaz.*, 1834, t. XIII, p. 184), con autopsia demostrativa. De estos órganos genitales dan una figura Hart y Barbour. *Manuel de Gynéc.*, trad. al franc., 1886, p. 584.—E. Hofmann *(Wien. med. Jahrb.*, 1877, p 293 y sig.) ha publicado un caso análogo al reproducido en la fig. 172. Esta última, cuyo dibujo debo á la reconocida amabilidad de este distinguido profesor, procede de una preparación del Museo de medicina legal de Viena, donde figura bajo la rúbrica de «desarrollo excesivo del clitoris.» El individuo llevaba por nombre Henriette Rupp; era una niña raquítica que murió, á la edad de tres semanas, de bronquitis capilar. Los órganos genitales internos eran normales; en el resto del cuerpo no se manifestaba ninguna otra deformidad.

(2) Sænger. *Conglutinatio labiorum* (Soc. obstétr. de Leipzig, 20 julio 1891, en *Centralbl. f. Gyn.*, 1891, n.° 50, p. 1022).

La hipertrofia del clítoris no le imprime ninguna forma nueva, únicamente exagera sus dimensiones con las de su capuchón. En algunos casos el clítoris ha llegado á alcanzar la longitud de 4 y 5 centímetros (observación de Huguier). En la preparación que reproduzco se puede observar la considerable hipertrofia de la brida masculina del vestíbulo, dirigiéndose al himen.

En ocasiones ofrecen una conformación irregular los órganos genitales internos femeninos (1).

Androginia

B. **Androginia.** — Los individuos de esta clase son hombres monórquidos ó criptórquidos, que presentan algunos caracteres exteriores de la mujer, entre otros el desarrollo exagerado de las mamas. En ellos existe marcado el tipo masculino de los órganos genitales externos, toda vez que el escroto está soldado y presenta en su parte superior un pene con balano perforado. Sin embargo, el individuo presenta un aspecto femenino, gracias al conjunto de los caracteres siguientes: ausencia de testículos en las bolsas, poco desarrollo del pene, depresibilidad mediana del escroto que simula dos labios mayores yuxtapuestos, volumen de las mamas, que pueden ser tan desarrolladas como en la mujer, y por fin, como en un caso de mi observación (fig. 172), presencia de vestigios de los labios menores, formando una cresta en el rafe escrotal (2). El desarrollo de las mamas, que en el hombre se presenta como corolario frecuente de las suspensiones de desarrollo de los órganos de la generación, es un fenómeno de *simpatía orgánica* que hasta ahora ha quedado absolutamente inexplicado, pero que merece relacionarse con lo que la fisiología enseña acerca la solidaridad de estos órganos. La hipertrofia de las mamas se convierte en rasgo dominante del pseudo-hermafrodismo, cuando se manifiesta en casos en los cuales la deformidad genital no llega á reproducir el aspecto de la vulva.

Pseudo-hermafrodismo propiamente dicho

II. **Pseudo-hermafrodismo propiamente dicho** (3).—Los casos

(1) Jeannel *(Bull. et Mém. de la Soc. de Chir.*, 1887, p. 505) comunica una observación de un útero bicorne en que al propio tiempo existía un desarrollo exagerado del clitoris.

En la autopsia practicada por Manec *(Loc. cit.)* de la enferma de Bouillaud, se habla de la presencia de una próstata, alrededor de la uretra, en la cual iba á abrirse la extremidad inferior y estrechada de la vagina que no se abría separadamente en la vulva. Esta disposición es esencialmente masculina; sin embargo, la falta de examen microscópico permite ciertas dudas acerca de la naturaleza de esta pretendida próstata. Por otra parte la interpretación de este caso resulta algún tanto defectuosa en otro punto. No es la vagina la que entonces se abre en la uretra, sino que son la uretra y la vagina que se abren juntas en un canal vestibular, restos del seno uro-genital (véase la fig. 166).

(2) S. Pozzi. *Note sur deux nouveaux cas de Pseudo-hermaphrodisme (Mém. de la Soc. de Biologie,* 1885, p. 21-29, 1.ª obs.).

(3) Con el nombre de *hermafrodismo transverso* se han descrito los casos en que los órganos genitales externos pertenecen á un sexo (casi constantemente el femenino) y los órganos genitales internos al otro sexo. Casi siempre se trata de casos de hipospadias perineo-escrotal, en el hombre.