BIBLIOTECA FAC. DE MED. U.A.N.L.

CAPITULO III

Accidentes de retención consecutivos á las atresias congénitas

(HEMATÓMETRA. HEMATOCOLPOS. HIDRÓMETRA. PIÓMETRA. PIOCOLPOS. HÉMATO-SÁLPINX)

Etiología y síntomas. Hematocolpos. Hematómetra. Piocolpos. Piómetra.—Diagnóstico. Hematocolpos lateral y hematómetra lateral.—Pronóstico.—Tratamiento. 1.º Hematocolpos total y hematómetra parcial. (Atresia himenal ó retro-himenal). 2.º Hematocolpos parcial y hematómetra parcial ó total. (Atresia de una gran parte ó de la totalidad de la vagina). 3.º Hematómetra total. (Atresia del cuello uterino). 4.º Hematocolpos lateral y hematómetra lateral. (Atresia de una parte del canal genital desdoblado). Indicaciones de la histerectomía. 5.º Hémato-sálpinx. Indicaciones de la salpingotomía.

Etiología
Síntomas

Etiología y síntomas.—Ya he indicado en otro lugar las condiciones en las cuales el canal genital puede presentarse cerrado por atresias situadas en diversos puntos de su trayecto, desde el himen hasta la porción estrechada de un cuerno rudimentario. Según hemos visto, esta oclusión puede obstruir enteramente el canal, cerrar del todo una de las mitades resultantes de su desdoble, ó secuestrar únicamente un divertículo procedente de la mala conformación de las partes. En cualquiera de estos estados, si en el acto de la pubertad la condición de los ovarios y de la mucosa tubo-uterina permite la producción de los fenómenos menstruales, la sangre que se derrama á la vez en las trompas y en el útero no encuentra franca salida al exterior, acumulándose, por lo tanto, en el espacio cerrado que le está reservado, el cual sufre una consiguiente dilatación en sus varias partes.

Hematocolpos

El **hematocolpos** aparece en las imperforaciones del himen ó de la parte inferior de la vagina, en forma de un tumor que comprime el recto y la vejiga, haciendo sobresalir por el lado de la vulva la membrana que lo limita. El útero repelido hacia arriba queda situado en la parte superior del tumor, figurando como un botón de consistencia más dura. Al principio la dilatación interesa únicamente la cavidad del cuello, mientras que el cuerpo resiste durante mucho tiempo. Practicando la palpación bi-manual ayudada del tacto rectal, se descubre fluctuación. El pequeño tumor duro situado arriba de la

bolsa, el cual está formado por el cuerpo, no dilatado, del útero, es causa frecuente de vacilaciones en el diagnóstico (fig. 191).

Cuando falta la parte inferior de la vagina, el hematocolpos queda limitado á la porción remanente del canal y al cuello del útero. Tampoco en estos casos hay, al principio, dilatación del cuerpo del útero, y si ésta sobreviene, sólo tiene lugar después de pasado mucho tiempo. Cuando se ha abierto la colección sanguínea, no se descubre con el dedo ninguna demarcación entre la vagina y el cuello dilatados.

Hematómetra

Para que la **hematómetra** pueda efectivamente producirse, es

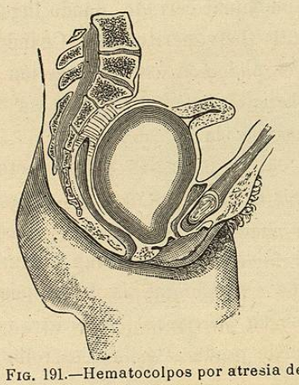

Fig. 191.—Hematocolpos por atresia del himen (Schrœder)

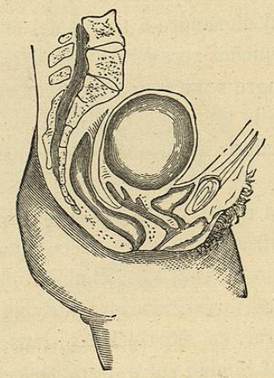

Fig. 192.—Hematómetra por obliteración del orificio interno del cuello

necesario que la cavidad del útero sea el único lugar en que la sangre pueda acumularse, como es el caso cuando falta la vagina por entero ó cuando está atresiado el orificio del cuello (1). Entonces toda la matriz se transforma en una bolsa, de paredes á menudo gruesas, en la que se confunden cuerpo y cuello. Si la atresia afecta el nivel del orificio interno, únicamente se dilata el cuerpo, y el cuello conserva sus dimensiones (fig. 192). En todos los casos de hematómetra y en muchos de hematocolpos, las trompas se dilatan en **hémato-sálpinx**. La acumulación de la sangre en las trompas no se verifica por rebosamiento del útero, como lo prueba muy bien por una parte la circunstancia de que no puede haber comunicación entre la colección uterina y la colección tubar (2) y que puede

(1) Excepcionalmente se ha observado hematómetra en casos de simple imperforación del himen. Gelbke. Soc. gin. de Dresde, 6 abril 1891 (*Centralbl. f. Gyn.*, 1892, p. 103).

(2) Gosselin. *Gaz. des Hôp.*, 1867, n.º 57, p. 225.—Desde este trabajo se han publicado numerosos casos análogos.

existir esta última y faltar la primera. En estos casos es fuerza admitir que la sangre del hémato-sálpinx no procede de otro punto, sino que ha sido derramada en el mismo lugar que ocupa en virtud de la exhalación de la mucosa de las trompas, la cual coincide con la del útero durante la menstruación. El reducido espesor de la pared de los oviductos es causa de que éstos se distiendan cuando hay aumento de presión en el interior del canal genital por oclusión de la parte inferior de la vagina; la túnica muscular del útero, por el contrario resiste, mayor tiempo, gracias á su mayor espesor.

Los tumores tubares, abollados y retorcidos, pueden adquirir un volumen enorme. A veces llega á infiltrarse una pequeña cantidad de sangre á través del orificio abdominal cerrado, dando lugar á pequeños accesos de **peri-metro-salpingitis** (pelvi-peritonitis). Cuando la sangre se derrama copiosamente en el abdomen, su reabsorción no puede tener lugar, y da lugar á un **hematocele pélvico**, que á su vez puede ir acompañado de **peritonitis generalizada.**

El **contenido** de estas diferentes bolsas formadas por la retención de las reglas, está constituído por sangre, por decirlo así, concentrada, de color achocolatado, de consistencia espesa y viscosa como la brea, los glóbulos rojos de la misma se hallan muy alterados en su forma. Después de una punción evacuadora, la bolsa puede entrar en supuración y transformarse en **piocolpos** ó en **piómetra** (1); si el líquido sufre descomposición, puede producirse un desarrollo de gas ó **fisómetra.**

Piocolpos
Piómetra

Además de la aparición del **tumor**, que se manifiesta con la pubertad y va creciendo progresivamente, se presentan fenómenos de **dolor** en la época de las reglas, en forma de cólicos, los cuales lo mismo pueden atribuirse á la distensión que al derrame de una pequeña cantidad de sangre en el peritoneo. Estos dolores se vuelven poco á poco más frecuentes, y más tarde constantes, ocasionando el agotamiento de las enfermas.

En algunos casos, que sin duda corresponden á los de exha-

(1) Excepcionalmente el tumor vaginal puede estar constituído por un acúmulo de moco.—Godefroy (*Gaz. des Hôp.*, 1856, n.º 42, p. 567) ha observado un caso de esta clase detrás de un himen imperforado, en una niña de dos meses, en la cual había compresión del recto y de la uretra.—Breisky (*Loc. cit.*) ha presenciado dos casos análogos en recién-nacidas, pudiendo convencerse que la delgada membrana obturadora no era himenal sino retro-himenal.—A. Bryck (*Wien. med. Wochenschr.*, 1865, n.º 11, p. 169) encontró moco en vez de sangre en una joven de 18 años.—Igual observación hizo Veit (Observ. publicada por Strœtter. Disert inaug., p. 26) en una joven de 23 años.—Las colecciones sanguíneas pueden infectarse de una manera difícil á veces de precisar y supurar en consecuencia', como lo prueba un caso de Rheinstædter. *Primærer Pyocolpos und Pyometra bei einem 13jœhrigen Kinde (Centralbl. f. Gyn.*, 1890, n.º 9, p. 142). Este autor ha observado un caso curioso de piómetra y de piocolpos primitivos, por imperforación del himen, sin previa acumulación sanguínea, en una muchacha impúber.

lación menstrual muy moderada á consecuencia de una condición especial de los ovarios ó de la mucosa uterina, la acumulación de sangre es muy poca, y solamente el dolor constituye el fenómeno principal (1). También puede acontecer que en virtud de una hemorragia suplementaria se establezca una verdadera desviación compensadora de las reglas, quedando de este modo impe-

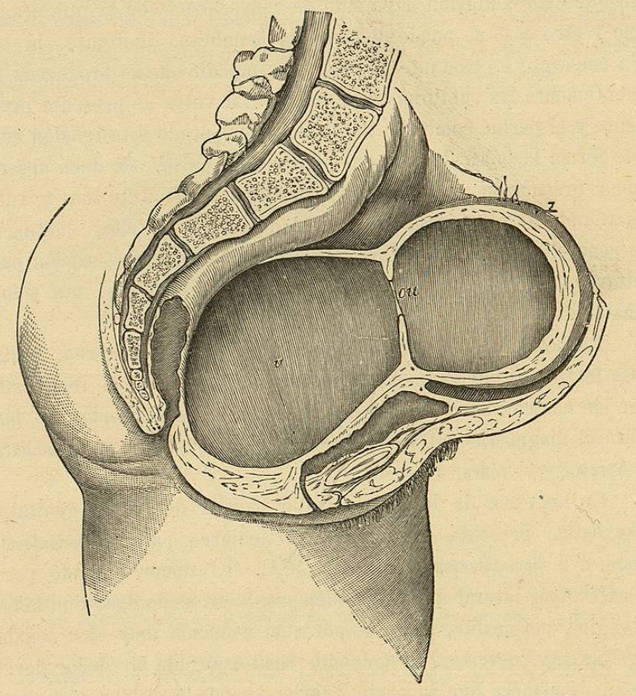

Fig. 193.—Hematocolpos y hematómetra por atresia de la parte inferior de la vagina *v*. Vagina dilatada; *ou*. Orificio interno del cuello (Barnes)

dida la formación de la hematómetra (2). Por último son frecuentes los casos en que la obliteración del canal genital coincide con una amenorrea tan real como aparente; algunas enfermas únicamente acusan dolores una vez al mes, en la época de la ovulación, la cual, por decirlo así, queda sin eco; hasta las hay que no sienten dolor alguno, siendo casi seguro que en ellas no funciona el ovario.

(1) Polaillon. *Loc. cit.*
(2) L. Le Fort. *Loc. cit.*

Diagnóstico

Diagnóstico.—La falta de las reglas, la imperforación que en los más de los casos es accesible al examen, y la aparición de un tumor que ocupa el lugar de las cavidades genitales, forman un complejo patognomónico de signos.

Las atresias himenal y retro-himenal han sido confundidas muy á menudo unas con otras, como ya antes lo he hecho notar (pág. 580), sin que esta confusión haya sido de consecuencia en la práctica. En uno y otro caso se puede deprimir la membrana limitante, la cual, sin embargo, es bastante gruesa para impedir que se produzcan frecuentemente las rupturas espontáneas. La vulva se presenta prominente y el periné combado, habiéndose comparado esta tensión con la que forma la bolsa de las aguas durante el parto. Se debe observar suma precaución en el examen de los tumores uterino y tubar, guardando de obstinarse en querer descubrir en ellos fluctuación, so pena de producir ruptura. Por otra parte esta sensación puede faltar, pues cuando la bolsa se halla muy distendida, tan sólo es elástica.

La hematómetra por obliteración del orificio interno, hallándose intacto el cuello, puede ofrecer grandes dudas al diagnóstico. Por los anamnésticos y por los signos que les son propios se planteará el diagnóstico diferencial entre estas lesiones y el **embarazo**, el **fibroma** y el **cáncer del cuerpo**.

Hematocolpos lateral
Hematómetra lateral

En los casos de desdoble total ó parcial del canal genital, el diagnóstico presenta dificultades particulares para el **hematocolpos lateral** ó la **hematómetra lateral** (fig. 194). El tumor formado por el hematocolpos lateral no bordea siempre de un modo exacto el lado de la vagina permeable, sino que por una evolución muy bien señalada por Breisky, describe un trayecto semi-espiroide alrededor de este canal, de manera que su parte inferior se puede volver anterior, y la superior posterior, ó *viceversa*. En su parte superior, el tumor fluctuante y cilíndrico se halla coronado por el cuerno uterino correspondiente. Sería preciso proceder con mucha ligereza para confundirlo con un **cistocele**, un **quiste de la vagina**, un **enterocele vaginal**, un **trombus** ó un **hematocele retro-uterino**. Mucho más difícil resulta el diagnóstico cuando hay desdoble del canal vaginal y consiguiente acumulación de sangre menstrual en un segmento del útero bicorne, bilocular ó didelfo. Por medio de la palpación bi-manual se procurará con todo cuidado limitar exactamente las relaciones del tumor, y descubrir el segmento no dilatado del útero, repelido hacia un lado. Principalmente son inevitables las dudas en los casos de hematómetra en el cuerno rudimentario, por confundirse en ellos el tumor con una **trompa quística**, lo cual ocurre tanto más fácilmente cuanto la trompa correspondiente se halla asimismo dilatada. También hay que guardarse de confundir el tumor con un **cuerpo fibroso**. En la parte del útero que ha quedado libre puede producirse el **embarazo**, complicando en alto grado el análisis de los signos físicos. En estos casos de duda, considero muy peligrosa la punción explodora, á la cual prefiero de mucho, caso de ser necesaria, la incisión exploradora (1).

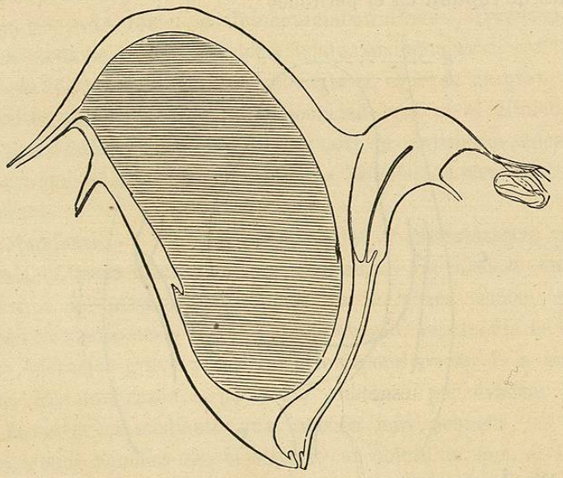

Fig. 194.—Hematocolpos lateral y hematómetra lateral por entabicado completo del canal genital, con atresia de uno de los canales vaginales. Figura esquemática (A. Martin)

Pronóstico

Pronóstico. — Resultan de pronóstico muy grave, cuando se abandonan á sí mismas, las colecciones sanguíneas, procedentes de las ginatresias (2). La evacuación espontánea no conduce á la curación y tan sólo produce un alivio temporal, el cual tarde ó temprano va seguido de la recidiva de los accidentes de retención agravados á

(1) Ssolowjew (Soc. obst. y gin. de San-Petersburgo, 23 febrero 1888, en *Centralbl. f. Gyn.*, 1888, n.º 50, p. 836) refiere un caso de incisión exploradora verificada por el profesor Slavjansky, en un caso de ginatresia (hematocolpos superior y hematómetra cervical), para fijar con precisión el diagnóstico topográfico, después de lo cual se volvió á cerrar el vientre y se abrió la colección por la vagina.—Slavjansky preconiza esta conducta como operación preliminar siempre que la orientación sea dificultosa.

(2) A. Desprès (*Rétention des Règles; Tumeur ombilicale*, en (*Bull. et Mém. de la Soc. de Chir.*, 1886, p. 39) ha publicado un caso curioso de hematómetra sin hematocolpos en una muchacha de 14 años, debida sin duda á una atresia del cuello; la colección se evacuó espontáneamente, fundándose Desprès sobre este hecho para recomendar sistemáticamente la abstención operatoria. Pero no habiéndose continuado observando á la enferma más de un mes, ignórase si se habrá reproducido el tumor, lo cual es muy probable.

BIBLIOTECA FAC. DE MED. UNAM

menudo por la supuración. En efecto, la perforación que se ha producido espontáneamente resulta siempre insuficiente, volviendo á cerrarse después de haber dado salida al contenido del saco, pero sirviendo á la vez de entrada á la infección. Cuando el tumor se ha vaciado en los órganos contiguos, en el intestino y bien que rara vez, en el estómago, no es menos funesto el desenlace; las nuevas menstruaciones que siguen llenan incesantemente la bolsa, acabando por agotar las fuerzas de la enferma. Puede sobrevenir la muerte por **septicemia** después de la abertura espontánea, ó por **peritonitis** después de ruptura en el peritoneo.

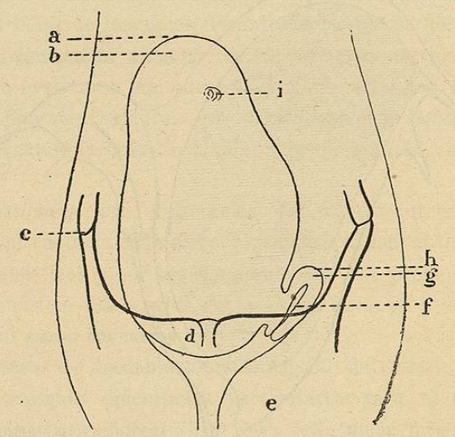

Fig. 195.—Hematómetra lateral en un segmento atresiado de útero doble. Figura esquemática (Staude)

a.b. Inserciones de la trompa y del ligamento redondo derechos; c. Hueso ilíaco: d. Sinfísis púbica; f. Útero; g.h. Inserciones de la trompa y del ligamento redondo izquierdos; i. Ombligo

Menos grave es el pronóstico cuando la ginatresia solamente afecta un segmento del canal genital desdoblado. El hematocolpos lateral termina frecuentemente por la **ruptura** al interior, por el lado de la vagina permeable, ó al nivel del tabique intra-cervical. Pero la supuración invade generalmente esta cavidad, produciéndose un piocolpos que se vacía y se llena alternativamente, pudiendo causar graves accidentes, si no se interviene para transformar la perforación natural en una larga abertura. En las hematómetras parciales alojadas en un cuerno rudimentario, la exhalación sanguínea puede cesar, quedando el tumor estacionario.

Antes de la era antiséptica, la abertura de las grandes colecciones acarreaba con frecuencia la septicemia, ya se hiciese por

medio de una vasta incisión, en la cual no se limpiaba suficientemente la bolsa, ya por punción, para evitar la entrada del aire, al cual se achacaban los accidentes, que sobrevenían, ó para evitar que cesase demasiado bruscamente la compresión, á cuya circunstancia se atribuían las rupturas internas. En realidad, estas últimas se producían entonces por otras razones: ó bien tenían lugar primitivamente á consecuencia de proceder con demasiada violencia á la exploración, ó bien se presentaban consecutivamente por efecto de la alteración de la bolsa que la acción de la septicemia había vuelto friable. Sea como fuere, se consideraba como temeraria toda intervención operatoria, y por esta razón la desaconsejaban Boyer, Dupuytren y Cazeaux; todavía en época no muy lejana se impugnaba con insistencia esta intervención (1). Actualmente se conocen un gran número de éxitos que demuestran su innocuidad real si el clínico procede á practicarla con valentía observando la antisepsia necesaria, de manera que el pronóstico terapéutico ha referido una transformación radical.

Tratamiento 1.° Hématocolpos total y hematómetra parcial

Tratamiento.—1.° Hematocolpos total y hematómetra parcial (cervical). (Atresia himenal ó retro-himenal).—La punción simple ó aspiradora, sin incisión subsiguiente en la misma sesión, es una operación prudente en apariencia, sin embargo, representa en realidad una operación grave y temeraria. Expone mucho á la supuración (2). Por esta razón es necesario comenzar por evacuar lentamente la colección mediante una incisión muy pequeña, es decir, por una simple punción con el bisturí, con objeto de que el líquido pueda salir lentamente y vaciarse en media hora ó en una hora; después se procede á ensanchar el orificio por medio de una incisión crucial. La escisión simultánea de la membrana obturadora es más nociva que útil. Con inyecciones antisépticas débiles, practicadas con impulso moderado, se acaba de limpiar la bolsa; últimamente se da fin á la operación introduciendo gasa yodofórmica en la vagina (3).

Contra este procedimiento de evacuación rápida, bien que progresiva, se ha objetado que encierra el peligro de provocar una

(1) Véase sobre esta materia el artículo de Gillette. *Annal. de Gyn.*, mayo y julio 1874, t. I, pag. 345 y t. II, p. 37.—J.-V. Delaunay. *Étude sur le Cloisonnement transversal du Vagin*, Tesis de Paris, 1877.—Guéniot. *Bull. et Mém. Soc. de Chir.*, 1878, p. 509. (Relación sobre un trabajo de Bœm).

(2) Defontaine. *Sur un cas d'Imperforation de l'Hymen, avec Rétention du sang menstruel;* relación de Terrier. *Bull. et Mém. Soc. de Chir.*, 1886, p. 745.—Es un caso de supuración provocada por una punción.

(3) Recomiendan este procedimiento Hegar y Kaltenbach, Breisky, etc. También lo ha seguido P. Segond. *Imperforation congénitale de l'Hymen (Bull. et Mém. de la Soc. de Chir.*, 1885, p. 840);—Relación de Berger *(Ibid.*, p. 831).