menudo por la supuración. En efecto, la perforación que se ha producido espontáneamente resulta siempre insuficiente, volviendo á cerrarse después de haber dado salida al contenido del saco, pero sirviendo á la vez de entrada á la infección. Cuando el tumor se ha vaciado en los órganos contiguos, en el intestino y bien que rara vez, en el estómago, no es menos funesto el desenlace; las nuevas menstruaciones que siguen llenan incesantemente la bolsa, acabando por agotar las fuerzas de la enferma. Puede sobrevenir la muerte por **septicemia** después de la abertura espontánea, ó por **peritonitis** después de ruptura en el peritoneo.

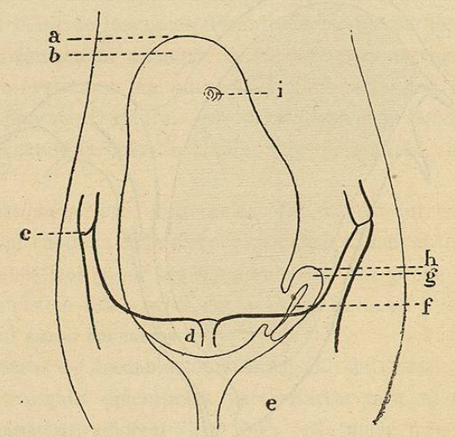

Fig. 195.—Hematómetra lateral en un segmento atresiado de útero doble. Figura esquemática (Staude)

a.b. Inserciones de la trompa y del ligamento redondo derechos; c. Hueso ilíaco: d. Sinfísis púbica; f. Útero; g.h. Inserciones de la trompa y del ligamento redondo izquierdos; i. Ombligo

Menos grave es el pronóstico cuando la ginatresia solamente afecta un segmento del canal genital desdoblado. El hematocolpos lateral termina frecuentemente por la **ruptura** al interior, por el lado de la vagina permeable, ó al nivel del tabique intra-cervical. Pero la supuración invade generalmente esta cavidad, produciéndose un piocolpos que se vacía y se llena alternativamente, pudiendo causar graves accidentes, si no se interviene para transformar la perforación natural en una larga abertura. En las hematómetras parciales alojadas en un cuerno rudimentario, la exhalación sanguínea puede cesar, quedando el tumor estacionario.

Antes de la era antiséptica, la abertura de las grandes colecciones acarreaba con frecuencia la septicemia, ya se hiciese por

medio de una vasta incisión, en la cual no se limpiaba suficientemente la bolsa, ya por punción, para evitar la entrada del aire, al cual se achacaban los accidentes, que sobrevenían, ó para evitar que cesase demasiado bruscamente la compresión, á cuya circunstancia se atribuían las rupturas internas. En realidad, estas últimas se producían entonces por otras razones: ó bien tenían lugar primitivamente á consecuencia de proceder con demasiada violencia á la exploración, ó bien se presentaban consecutivamente por efecto de la alteración de la bolsa que la acción de la septicemia había vuelto friable. Sea como fuere, se consideraba como temeraria toda intervención operatoria, y por esta razón la desaconsejaban Boyer, Dupuytren y Cazeaux; todavía en época no muy lejana se impugnaba con insistencia esta intervención (1). Actualmente se conocen un gran número de éxitos que demuestran su innocuidad real si el clínico procede á practicarla con valentía observando la antisepsia necesaria, de manera que el pronóstico terapéutico ha referido una transformación radical.

Tratamiento 1.° Hématocolpos total y hematómetra parcial

Tratamiento.—1.° Hematocolpos total y hematómetra parcial (cervical). (Atresia himenal ó retro-himenal).—La punción simple ó aspiradora, sin incisión subsiguiente en la misma sesión, es una operación prudente en apariencia, sin embargo, representa en realidad una operación grave y temeraria. Expone mucho á la supuración (2). Por esta razón es necesario comenzar por evacuar lentamente la colección mediante una incisión muy pequeña, es decir, por una simple punción con el bisturí, con objeto de que el líquido pueda salir lentamente y vaciarse en media hora ó en una hora; después se procede á ensanchar el orificio por medio de una incisión crucial. La escisión simultánea de la membrana obturadora es más nociva que útil. Con inyecciones antisépticas débiles, practicadas con impulso moderado, se acaba de limpiar la bolsa; últimamente se da fin á la operación introduciendo gasa yodofórmica en la vagina (3).

Contra este procedimiento de evacuación rápida, bien que progresiva, se ha objetado que encierra el peligro de provocar una

(1) Véase sobre esta materia el artículo de Gillette. *Annal. de Gyn.*, mayo y julio 1874, t. I, pag. 345 y t. II, p. 37.—J.-V. Delaunay. *Étude sur le Cloisonnement transversal du Vagin*, Tesis de Paris, 1877.—Guéniot. *Bull. et Mém. Soc. de Chir.*, 1878, p. 509. (Relación sobre un trabajo de Bœm).

(2) Defontaine. *Sur un cas d'Imperforation de l'Hymen, avec Rétention du sang menstruel;* relación de Terrier. *Bull. et Mém. Soc. de Chir.*, 1886, p. 745.—Es un caso de supuración provocada por una punción.

(3) Recomiendan este procedimiento Hegar y Kaltenbach, Breisky, etc. También lo ha seguido P. Segond. *Imperforation congénitale de l'Hymen (Bull. et Mém. de la Soc. de Chir.*, 1885, p. 840);—Relación de Berger *(Ibid.*, p. 831).

ruptura de las trompas, cuando éstas están dilatadas y adheridas á las partes contiguas. Sin embargo, aparte de ser muy rara esta distensión en el hematocolpos por obliteración inferior, las trompas corren menos riesgo de romperse cuando conservan todavía intactas sus paredes, que cuando se contemporiza, dejando que cierto grado de descomposición llegue á reblandecer la propia bolsa (1), cuyo contenido está alterado.

2.° Hematocolpos parcial y hematómetra parcial ó total

2.° **Hematocolpos parcial y hematómetra parcial ó total. (Atresia de una gran parte de la totalidad de la vagina).**—Estos casos requieren una verdadera disección, que es muy peligrosa, atendida la situación inmediata del recto y de la vejiga. Amussat (2), que fué el primero que propuso audazmente la creación de una vagina artificial, que no sólo permitiese la inmediata evacuación de la colección, sino también la salida de las reglas en lo sucesivo, ejecutaba esta operación en varias sesiones, posesionándose de la parte cada vez obtenida por medio de esponjas preparadas; desechaba totalmente el instrumento cortante é intervenía únicamente con los dedos para separar los tejidos.

Aprovechando los prudentes preceptos de Amussat, se practica hoy esta operación en una sesión única. Ya he descrito en otro lugar el modo de comenzar la operación, al hablar de los casos en que faltando el útero se trata de crear un canal con el solo fin de hacer la copulación posible (p. 609). Cuando haya hematómetra, la presencia del tumor sirve de guía precioso para orientarse en la disección. Al llegar cerca de aquél, lo cual se puede reconocer por el tacto rectal, se hunde un trocar en la dirección del punto fluctuante, y una vez se ha penetrado de este modo en la bolsa, lo cual se da á conocer por la salida de líquido, se procede rápidamente al desbridamiento, efectuándolo por porciones pequeñas y mediante un bisturí de hoja estrecha conducido por los lados de la cánula del trocar. Breisky recomienda para este objeto emplear un bisturí cuya hoja esté oculta dentro de una cánula, lo cual, sin embargo, no es indispensable. Más tarde es necesario conservar el calibre del canal por medio de cilindros de goma endurecida ó de vidrio.

Debe rechazarse la **punción por el recto**, que han preconizado Dubois, Boyer, Scanzoni y Baker-Brown (3). La **punción** ó la

(1) En el caso de Gosselin, que tan á menudo se cita con este motivo, la perforación tubar sólo se produjo tres días después de la primera tentativa hecha para crear una vagina artificial; es muy probable que ya existían accidentes de septicemia.

(2) Amussat. *Observations sur une Opération de Vagin artificiel*, París 1835.

(3) Baker-Brown. *Surgical Diseases of women*, 3.ª edic., p. 284.

incisión por la vejiga, propuesta por Simon (1) y Spiegelberg en los casos en que presenta demasiados peligros la incisión por el periné, merece también ser tenida en cuenta; por este medio se podrá evacuar con toda seguridad y sin abrir el peritoneo toda colección que amenazare ruptura. Sin embargo, tampoco está exento de peligro este procedimiento porque puede penetrar orina en la bolsa y tener entonces lugar infección de esta última por la cistitis que puede producir la evacuación de la sangre alterada.

En algunos casos de este género creo que podría recurrirse también á la **incisión para-sacra ó para-rectal.**

3.° Hematómetra total

3.° **Hematometra total. (Atresia del cuello uterino).**—La obliteración, como ya se ha dicho, puede residir al nivel del orificio externo ó del orificio interno. En este último caso, lo primero que debe hacerse es practicar la dilatación del cuello por medio de aplicaciones sucesivas de laminaria, probando de introducir una sonda. Si con esto no se obtuviera resultado, ó si existiese obliteración del orificio externo, primero se hará la punción con un trocar, sirviéndose después del bisturí ó de tijeras para agrandar el orificio de la punción. Verificando luego lavados repetidos con una solución antiséptica débil por medio de una sonda intra-uterina, será conveniente hacer el taponamiento de esta cavidad y de la del cuello con gasa yodofórmica, pues de este modo se podrá mantener una dilatación un poco exagerada durante muchos días. Después de esto se dejará domiciliada en el útero una cánula de vidrio ó un tubo de cauchú en cruz durante algún tiempo. Cuando el útero haya adquirido de nuevo sus dimensiones normales, por el raspado con la cucharilla se tratará la metritis que resulta como consecuencia obligada de la lesión primitiva.

4.° Hematocolpos lateral y hematómetra lateral

4.° **Hematocolpos lateral y hematómetra lateral. (Atresia de una parte del canal genital desdoblado).**—Toda la serie de lesiones que acabamos de ver puede presentarse en un solo lado del canal genital desdoblado. En tal caso no merece señalarse ninguna indicación especial, y tan sólo deberán seguirse los preceptos que se han formulado.

En el hematocolpos lateral, recomienda Schrœder que no se escinda el tabique en demasiada extensión, con objeto de evitar que el pene se extravíe en la vagina que se hallaba obturada, y haya concepción de este lado. Creo que semejante precaución es completamente ilusoria, sabido como es que el esperma se

(1) Simon. *Berl. klin. Wochenschr.*, 1875, n.° 20, p. 268.

BIBLIOTECA FAC. DE MED. UAN.

insinúa por el agujero más insignificante. Además, bajo todos conceptos creo preferible resecar extensamente el tabique para transformar la vagina doble en un canal único.

Tanto para el tratamiento como para el diagnóstico surge una grande dificultad, cuando la sangre se ha acumulado en un **cuerno rudimentario** con pedículo á menudo alargado y forma un tumor al parecer independiente de la división principal del útero. En estos casos se ha propuesto la vía vaginal para llegar á la colección hemática. HEGAR hasta ha preconizado, ó bien la cauterización, ó bien la incisión del fondo de saco, seguida de taponamiento yodofórmico que llegue hasta el tumor, con objeto de provocar adherencias con antelación. Por mi parte he de confesar que juzgo semejante conducta por más peligrosa que la **laparotomía** seguida de la ablación del cuerno rudimentario y de la trompa correspondiente que la sangre ha dilatado (1). Si hubiese extensas adherencias que hicieren muy peligrosa la ablación, habría que suturar la bolsa á la pared abdominal, evacuarla y provocar su obliteración por granulación (2).

Indicación de la histerectomía

En ciertos casos de útero bicorne puede haber necesidad de recurrir á la **histerectomía**. De este modo se puede pediculizar fácilmente el tumor junto al cuello uterino, que se fijará al exterior. Creo que debe reservarse esta operación para los casos en que por la disección del periné no se ha podido alcanzar el tumor, como también para cuando la evacuación de la colección ofrece dificultades, á causa de haberse solidificado su contenido transformado en masas fibrinosas, como en un caso de JEANNEL (3). Deberá procederse acto seguido á la histerectomía, si esta disposición se reconoce de antemano, ó bien en la misma sesión deberá procederse á dicha operación después de toda tentativa infructuosa de evacuación vaginal. En efecto, importa sobremanera que no se prolonguen demasiado tiempo las enqueiresis por esta vía, y que no se ejerzan presiones que podrían tener por resultado la ruptura de las dilataciones tubares. JOHN HOMANS (4) ha practicado con éxito la

(1) Cita un caso de este género G. LEOPOLD. *Ueber Blutansammlung in verschlossenen Utero-vaginal-Kanœlen und die Salpingotomie (Arch. f. Gyn.*, 1889, Bd. XXXIV, Heft 3, p. 371.

(2) HOWITZ. *Centralbl. f. Gyn.*, 1882, p. 271.

(3) JEANNEL. *Bull. et Mém. de la Soc. de Chir.*, 1887, p. 505 (Relación de BERGER). La enferma, que sucumbió casi inmediatamente después de la operación, parecía haber muerto á consecuencia de una hemorragia interna, procedente de la ruptura del hématosálpinx, la cual había sido causada por enqueiresis muy laboriosas (dos horas) y por presiones ejercidas en el vientre. El tumor (útero bicorne con hematómetra izquierda), muy voluminoso, estaba lleno de coágulos sólidos.

(4) JOHN HOMANS. *Boston med. and surg. Journ.*, 8 nov. 1883, t. CIX, p. 486.

BIBLIOTECA FAC. DE MED. HAVA

histerectomía en un caso de hematómetra lateral en un útero bicorne.

Hémato-sálpinx

5.° **Hémato-sálpinx.**—¿Qué conducta se debe observar con el hémato-sálpinx que entra á menudo á complicar las ginatresias? Este tumor merece ocupar la atención del clínico, porque muy á menudo la ruptura de la trompa, transformada en un saco de paredes delgadas, ha sido causa de muerte. FULD (1) ha reunido 66 casos de ginatresias, entre adquiridas y congénitas, en los cuales se hace mención de este accidente, habiendo ocasionado 48 veces la muerte. Entre estos últimos, 39 eran consecutivos á una operación anterior, mientras que los otros 9 se presentaron antes de haber llevado á cabo la menor intervención. Había hémato-sálpinx 27 veces en atresias del canal genital no desdoblado, y 12 veces en casos de desdoblamiento del mismo.

Para apreciar debidamente las indicaciones operatorias, es necesario conocer la evolución natural de la colección tubar después que se ha evacuado el tumor vaginal ó uterino. En muchos casos, si se ha cuidado de crear y conservar una vía bastante ancha para la salida de la sangre, el hémato-sálpinx se va vaciando poco á poco y desaparece (2). Pero en muchos otros casos el tumor tubar no sufre transformación alguna, y en otros después de haberse borrado vuelve á aparecer en la época de la menstruación siguiente. Estos son los que reclaman la operación; SUTUGIN (3) obtuvo un éxito brillante con la **salpingotomía** en un caso de esta clase.

Se ha propuesto también evacuar simplemente el hémato-sálpinx por medio de la punción; este procedimiento, que en apariencia es menos importante, resulta, en cambio, más peligroso que la misma ablación. También se han obtenido éxitos de la **punción al través de los fondos de saco vaginales** (KALTENBACH, ALBERTI, RENNERT, H. BERTRAM, P. MUELLER), pero esta operación expone á lesiones del intestino y de la vejiga, á la efusión de sangre en el peritoneo y á la supura-

(1) S. FULD. *Die Salpingotomie wegen Hæmatosalpinx bei Gynatresie (Arch. f. Gyn.*, 1889, Bd. XXXIV, Heft 2, p. 191).—G. LEOPOLD. *Loc. cit.*, p. 371.

(2) AMANN. *Ein Fall von Atresia hymenalis. Hæmatocolpos, Hæmatometra und Hæmatosalpinx (Muenchen. med. Wochenschr.*, 1888, n.° 52, p. 909). Desaparición espontánea del hémato-sálpinx después de la evacuación del hematocolpos y de la hematómetra.

(3) SUTUGIN. *Wratch*, 1888, n.° 24, p. 466 (Observ. XXIV.)—CHAPMANN. *Edinb. med. Journ.*, 1884-85, t. XXX, p. 204.—TERRILLON. *Revue de Chir.*, 1887, t. VII, p. 71 y *Bull. de Thérap.*, 1877, t. CXIII, p. 390.—Estos cirujanos citados á este propósito, algo inexactamente, por FULD, han operado hémato-sálpinx sobrevenidos á estrecheces adquiridas y no á estrecheces congénitas del canal genital.—LEOPOLD (*Loc. cit.*, p. 371) ha publicado un caso de salpingotomía profiláctica, practicada en un útero bicorne con cuerno rudimentario, en el cual había además salpingitis intersticial hipertrófica que era causa de dolores. Estos hechos no guardan ninguna analogía con los que nos ocupan, no pudiendo por lo tanto compararse con ellos.

ción de la bolsa. Iguales reproches pueden hacerse á la **punción á través de la pared abdominal** (HAUSSMANN).

Indicaciones de la salpingotomía

Todavía hay que citar otra circunstancia en que se impone la salpingotomía. Tal es el caso cuando antes ó después de una operación en la vagina ó en el útero atresiados, el tumor de las trompas reduce súbitamente su volumen, sin que un derrame correspondiente de sangre al exterior anuncie esta disminución. En estos casos es muy probable que se haya producido una ruptura en el peritoneo; si aparecen síntomas graves de hemorragia interna que demuestren la existencia de esta ruptura, inmediatamente hay que proceder á la laparotomía.

FIN DEL SEGUNDO TOMO Y DE LA OBRA

ÍNDICE DE MATERIAS

DEL TOMO SEGUNDO

LIBRO PRIMERO

DE LAS ANOMALÍAS DE LA MENSTRUACIÓN

Pág.

CAPITULO PRIMERO.—MENSTRUACIÓN PRECOZ Y MENSTRUACIÓN TARDÍA. 5

CAPITULO II.—AMENORREA.—Definición. Patogenia. Etiología. Amenorrea consecutiva á la castración. Amenorrea primitiva. Amenorrea secundaria. Influencia de la anemia. Influencia del sistema nervioso. Atrofia del aparato genital.—Síntomas. Erupciones cutáneas. Secreciones suplementarias. Menstruación supletoria ó reglas desviadas.—Tratamiento. 7

CAPITULO III.—MENORRAGIA.—Definición.—Síntomas.—Etiología.—Patogenia.—Tratamiento. 17

CAPITULO IV.—DISMENORREA Y TRASTORNOS NERVIOSOS DE ORIGEN MENSTRUAL.—Definición.—División. Dismenorrea ovárica. Dismenorrea uterina.—Sintomas y diagnóstico. Prolapso del ovario. Desórdenes nerviosos.—Tratamiento. Castración (operación de BATTEY). Castración uterina. Técnica de la castración ovárica. Incisión abdominal. Incisión vaginal. 20

LIBRO II

INFLAMACIONES DE LOS ANEJOS DEL ÚTERO

Consideraciones generales.—Clasificación de las salpingitis. 29

CAPITULO PRIMERO.—OÓFORO-SALPINGITIS SIN TUMOR QUÍSTICO.—Patogenia. Etiología. Hétero-infección. Blenorragia. Parto, aborto. Infección mixta. Exploración séptica. Auto-infección. Tuberculosis. Causas excepcionales.—Anatomía patológica. I. Lesiones de la trompa: salpingitis aguda catarral, purulenta, crónica parenquimatosa, variedad hipertrófica, variedad atrófica. II. Lesiones del ovario: ovaritis, degeneración micro-quística, esclerosis.—Síntomas. Cólicos salpíngicos. Desórdenes de la menstruación. Tumores de los anejos.—Diagnóstico diferencial entre la oóforo-salpingitis sin tumor y: ovaria, neuralgia lumbo-abdominal, metritis. Diagnóstico del predominio de la ovaritis ó de la salpingitis; de la salpingitis quística; de la peri-salpingitis.—