CHAPITRE VIII

EXAMEN DES ORGANES DE LA RESPIRATION

REMARQUES ANATOMIQUES

Pour localiser les altérations des organes contenus dans la cavité thoracique, il est nécessaire de prendre pour point de repère certaines régions et lignes — *lignes d'orientation* ou *lignes thoraciques* — qui permettent une délimitation très exacte. Sur la *paroi antérieure du thorax* seront prises en considération les régions suivantes :

1) La *fosse ou creux sus-claviculaire.* — Elle est importante parce qu'elle représente l'espace où est logée la face antérieure du sommet du poumon. Elle a la forme d'un triangle, limité en bas par la clavicule, en dedans par le bord externe du sterno-cléido-mastoïdien et en dehors par le bord externe du trapèze (fig. 51, I). E. Seitz a montré qu'en cet endroit on peut déterminer par la percussion la présence du point le plus élevé du sommet du poumon à 3-5 centimètres au-dessus de la clavicule.

2) Le *creux sous-claviculaire.* — Il est borné en haut par la clavicule, en dehors par le bord antérieur du deltoïde et en bas par le bord inférieur du grand pectoral (fig. 51, II). Sa partie supéro-externe présente une dépression tout à fait particulière, que l'on désigne sous le nom de *dépression de Mohrenheim* (fig. 51, III). Cette dépression, d'une forme à peu près triangulaire, est limitée en bas par la réunion des bords correspondants des muscles, deltoïde et grand pectoral, et en haut par le tiers moyen de la clavicule, qui, en ce point, est absolument dépourvu de muscles. Chez beaucoup d'individus le bord inférieur du grand pectoral forme une saillie très appréciable sous la peau, de sorte qu'immédiatement au-dessous, et en rapport exact avec sa direction, l'on constate un sillon plus ou moins prononcé. Ce sillon porte le nom de *sillon de Sibson* et est surtout très marqué chez les hommes fortement musclés, dont la peau est pauvre en tissu adipeux. Un pannicule graisseux extrêmement développé peut le masquer complètement. Ce fait et la proéminence marquée des seins expliquent pourquoi on ne rencontre pas ce sillon chez les jeunes femmes.

3) *Espaces intercostaux.* — Pour la détermination des *espaces intercostaux*, on s'en tiendra à ce que Fr. Conradi appelle, d'après le clinicien français Louis, l'*arête de Louis*. Cet angle correspond au point de réu-

nion du manubrium et du corps du sternum : ce point offre, chez l'individu maigre, l'aspect d'un bourrelet passant transversalement sur le sternum, visible sous la peau (fig. 51, IV), et qui, chez tous les sujets, se présente sous l'aspect d'une barre transversale à voussure antérieure, que l'on sent facilement et nettement à travers les téguments. Lorsqu'on embrasse l'arête de Louis avec l'indicateur et le médius, et qu'on la suit de dedans en dehors, ces deux doigts circonscrivent, des deux côtés, la deuxième côte, au-dessus et au-dessous de laquelle se trouvent naturellement les premier et deuxième espaces intercostaux. La manière la plus

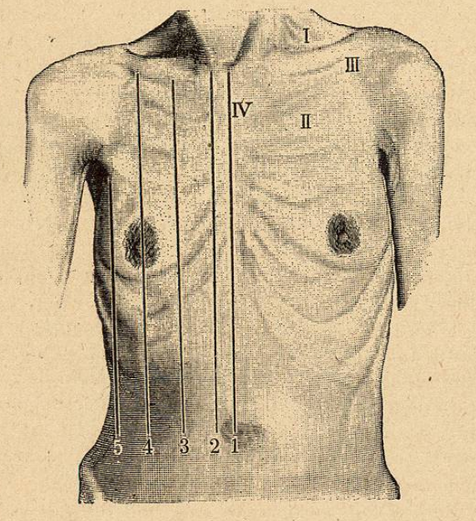

Fig. 51. — 1-5. Lignes thoraciques sur la surface antérieure de la cage thoracique.

1, ligne médiane ; — 2, ligne sternale ; — 3, ligne parasternale ; — 4, ligne mammaire ; — 5, ligne axillaire antérieure.

I, fosse sus-claviculaire ; — II, espace sous-claviculaire ; — III, fossette de Mohrenheim ; — IV, angle de Louis.

facile de compter de haut en bas les côtes, et par conséquent les espaces intercostaux, consiste à prendre chaque côte entre le pouce et l'index, en suivant une ligne verticale que l'on suppose passer par le mamelon (ligne mammaire). Les débutants sont enclins à compter les côtes en suivant le sternum. Un coup d'œil rapide sur le squelette montre l'insuffisance de ce procédé, parce qu'à cet endroit les cartilages costaux, surtout les inférieurs, se succèdent à si peu de distance et sont reliés entre eux d'une façon si intime par des ligaments, que la délimitation exacte en devient difficile et incertaine.

En prenant comme point de départ la première côte, on ferait preuve

de peu d'expérience ; car, la plupart du temps, cet os est situé profondément et caché par la clavicule, de telle sorte qu'il est à peine possible de l'atteindre avec les doigts.

Les lignes thoraciques sur les parois antérieures de la cage thoracique sont :

1) La *ligne médiane antérieure*, qui est censée passer verticalement par le milieu de l'os sternal (fig. 51, 1) ;

2) La *ligne sternale*, que l'on peut se représenter longeant les bords droit et gauche du sternum (fig. 51, 2) ;

3) La *ligne parasternale*. On l'obtient en abaissant une verticale de la limite entre le tiers interne et moyen de la clavicule ou, ce qui revient au même, en divisant par le milieu sur chaque côté du thorax, à l'aide d'une perpendiculaire dirigée de haut en bas, l'espace compris entre le bord sternal et le mamelon (fig. 51, 3);

4) La *ligne mammaire*. Cette ligne se dirige verticalement en passant par le mamelon et atteint la clavicule en un point correspondant à la réunion du tiers moyen de cet os avec le tiers externe (fig. 51, 4).

Le sein offre chez les femmes, et notamment chez les femmes d'un certain âge qui ont eu des enfants, une facilité considérable de déplacement et de déviation. Aussi fera-t-on bien de prendre, pour la détermination de la ligne mammaire, pour guide non le mamelon, mais le point de réunion du tiers externe avec le tiers moyen de la clavicule ;

5) La *ligne axillaire antérieure*. La limite extrême de la moitié antérieure du thorax est constituée par la ligne axillaire antérieure. Cette ligne est figurée par une verticale tracée à partir du bord inférieur du grand pectoral, à l'endroit où commence la paroi latérale de la cage thoracique (fig. 51, 5).

Sur les *parois latérales de la cage thoracique*, l'on a affaire à trois lignes thoraciques, à savoir :

1) La *ligne axillaire antérieure*, que nous venons de décrire ;

2) La *ligne axillaire postérieure*, qui se dirige verticalement en bas en partant du bord inférieur du grand dorsal ;

3) La *ligne axillaire moyenne*, qui passe par le milieu de l'espace compris entre les lignes axillaires antérieure et postérieure.

Pour la mensuration des hauteurs, on a recours aux espaces intercostaux, dont la numération se fait en recherchant les côtes à leur face antérieure et en suivant leur direction, avec le pouce et l'index, jusque dans la région latérale de la cage thoracique.

Pour se retrouver à la *face postérieure de la cage thoracique*, on prend pour point de repère l'omoplate. En raison de sa grande mobilité, il est nécessaire de lui assigner une position déterminée pour chaque évaluation, et cette position est celle qu'elle occupe lorsque les bras pendent verticalement le long du corps. En ce cas, l'espace recouvert par le scapulum est limité en haut par le premier espace intercostal et descend en bas jusqu'au niveau de la septième, quelquefois de la huitième côte.

Comme points de repère naturels et excellents pour la localisation, nous avons à la face postérieure du thorax ceux qui suivent :

1) L'*espace sus-scapulaire* (fig. 52, I) ;

2) La *fosse sus-épineuse* (fig. 52, II) ;

3) La *fosse sous-épineuse* (fig. 52, III) ;

4) L'*espace inter-scapulaire* (fig. 52, IV) ;

5) L'*espace sous-scapulaire* (fig. 52, V et VI).

L'*espace sus-scapulaire* mérite une considération spéciale parce qu'il loge la surface postérieure des sommets pulmonaires. Il est peu étendu et

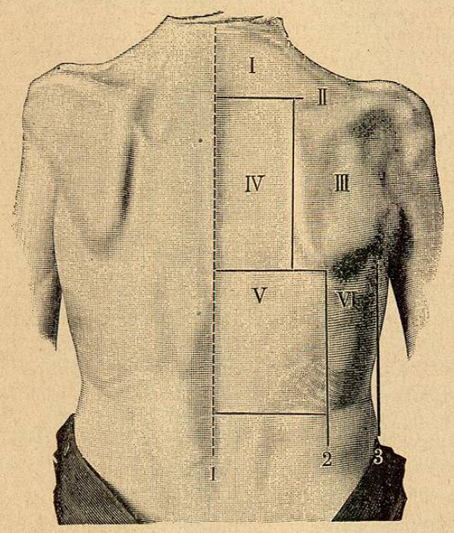

Fig. 52. — Lignes thoraciques sur la surface postérieure de la cage thoracique.

1, ligne médiane postérieure ; — 2, ligne scapulaire.

I, espace sus-scapulaire ; — II, fosse sus-épineuse ; — III, fosse sous-épineuse ; — IV, espace inter-scapulaire ; — V, moitié interne de l'espace sous-scapulaire; — VI, moitié externe de l'espace sous-scapulaire.

comprend à peu près exclusivement la portion du premier espace intercostal situé immédiatement à côté du rachis. Son point le plus élevé atteint le niveau de l'apophyse épineuse de la 7e vertèbre cervicale qui, en raison de sa saillie prononcée, se sent facilement si elle ne se voit pas et qui porte pour ce motif le nom de vertèbre proéminente. En bas, l'espace sus-scapulaire est limité par le bord supérieur de l'omoplate et son prolongement vers le rachis ; en dedans, par la colonne vertébrale et, en dehors, par le bord externe du trapèze (fig. 52, I).

L'*espace inter-scapulaire* est constitué par la région qui s'étend entre les bords internes de chaque omoplate. La largeur varie suivant le niveau ;

sa plus grande étroitesse correspond à la partie supérieure, sa plus grande largeur à la partie inférieure. A ce dernier endroit, au niveau de l'angle du scapulum, la distance entre la ligne vertébrale et le bord interne de l'omoplate est d'environ 9 centimètres chez l'adulte.

L'*espace sous-scapulaire* comprend toute la surface du thorax située au-dessous de l'omoplate. En haut, une ligne horizontale passant par l'angle de l'omoplate, en bas le bord inférieur du thorax, le rachis en dedans et la ligne axillaire postérieure en dehors, constituent ses limites.

Les *lignes thoraciques* de la face postérieure de la cage thoracique sont :

1) La *ligne médiane postérieure ou vertébrale* passant par les apophyses épineuses des vertèbres (fig. 52, 1) ;

2) La *ligne scapulaire*, verticale qui, partant de l'angle inférieur de l'omoplate, est censée se diriger de haut en bas (fig. 52, 2). Elle divise l'espace sous-scapulaire en une moitié externe (fig. 52, VI) et en une moitié interne (fig. 52, V).

Pour la détermination de la hauteur, on se sert, à la partie postérieure de la poitrine, des apophyses épineuses des vertèbres. Le point de départ de la numération est formé par la septième cervicale. Parfois ce n'est pas une seule, mais trois apophyses épineuses qui proéminent ; dans ces cas, ce sera toujours celle du milieu qui correspondra à la septième cervicale ou vertèbre proéminente.

Dans l'examen des organes respiratoires, on a recours à l'inspection, à la palpation, à la percussion et à l'auscultation. Tout examen de malade qui omet l'une de ces diverses méthodes d'investigation, est incomplet et par cela même sujet à erreurs de diagnostic. On fera bien également d'employer ces divers moyens d'exploration dans l'ordre où nous venons de les énumérer. Cette recommandation a sa valeur, parce que chacun d'eux peut fournir des indices très importants pour l'examen qui vient après, et qu'on peut arriver ainsi plus rapidement et plus sûrement à établir le diagnostic. Il va sans dire que la marche de l'examen est troublée et devient incertaine dès que le médecin passe d'un procédé d'exploration à un autre sans règle aucune et d'une façon inconstante.

---

1. — Inspection des organes respiratoires.

Les organes respiratoires étant renfermés dans la poitrine, l'inspection ne peut évidemment fournir à leur égard que des résultats indirects. L'expérience nous apprend que telle ou telle affection du parenchyme pulmonaire, des bronches ou de la plèvre, se manifeste par des signes extérieurs déterminés, ce qui permet de conclure de l'apparition de ces derniers à l'existence des premières. Pour la poitrine, l'inspection permet d'étudier : la forme du thorax, les mouvements respiratoires et la fréquence de la respiration (1).

(1) Nous croyons, avec Barth et Roger, que l'*inspection de la poitrine* doit comprendre aussi l'*inspection des téguments thoraciques*. L'examen de la peau peut donner en effet des résultats qui ne sont pas à négliger.

La peau de la région sternale, mate et lisse chez les individus sains, est luisante, grasse et souvent couverte de pustules d'acné chez les *arthritiques;* elle est flasque, mince, et d'une teinte jaune paille, chez les *cancéreux;* dans la *phtisie* avancée, elle est sèche, squameuse et pulvérulente, et parfois elle présente les taches irrégulières, couleur café au lait, du pityriasis versicolor, d'où l'ongle détache facilement une mince pellicule épidermique. La partie latérale du thorax, gauche ou droite, est le siège de prédilection du *zona*, et c'est par l'inspection que l'on reconnait aussitôt la cause d'un point de côté simulant une pleurodynie ou une pleurésie. Un léger œdème de la peau, limité à un seul côté, est presque toujours l'indice d'une suppuration profonde ; quand il se manifeste chez un pleurétique, il doit faire supposer que l'épanchement a subi la transformation purulente (Barth et Roger). Lorsque l'empyème tend à s'ouvrir vers la paroi, il y détermine un soulèvement œdémateux localisé (empyème de nécessité) ; s'il est situé à gauche, les battements de cœur peuvent y provoquer des pulsations (*empyème pulsatile* (V. plus loin).

On devra aussi rechercher les *vergetures du thorax*, sur lesquelles Thaon, Gimbert, Gilbert, Troisier et Menetrier ont, avec raison, appelé l'attention. Elles siègent d'ordinaire à la partie postéro-inférieure du thorax et sont parallèles aux espaces intercostaux. Elles s'observent chez les adolescents, au cours de la pneumonie franche, de la pneumonie tuberculeuse, de la phtisie vulgaire, du pneumothorax. Elles sont situées sur le thorax, du *côté opposé à la lésion*, et sont l'effet d'une distension exagérée de la peau et de l'éraillure mécanique de ses parties profondes, particulièrement de la rupture des fibres élastiques (Troisier et Menetrier). Gilbert explique leur production comme il suit : « L'on peut supposer que l'âge jeune prédispose aux vergetures parce qu'il comporte une vulnérabilité très grande de la peau et une dilatabilité extrême de la cage thoracique. L'on doit admettre que les affections pulmonaires et pleuro-pulmonaires les occasionnent et les localisent sur le côté sain du thorax, parce qu'elles immobilisent le côté qu'elles frappent, parce qu'elles entraînent une diminution du champ respiratoire, et conséquemment un jeu compensateur du côté sain. » (*Archives générales de médecine*, 1887.)

Enfin, on ne devra jamais négliger l'inspection et la palpation combinées de la région sus-claviculaire, en vue de rechercher l'*adénopathie sus-claviculaire*. Celle-ci est parfois d'un précieux secours pour le diagnostic. Elle est surtout un signe de cancer thoracique (poumon,