sa plus grande étroitesse correspond à la partie supérieure, sa plus grande largeur à la partie inférieure. A ce dernier endroit, au niveau de l'angle du scapulum, la distance entre la ligne vertébrale et le bord interne de l'omoplate est d'environ 9 centimètres chez l'adulte.

L'*espace sous-scapulaire* comprend toute la surface du thorax située au-dessous de l'omoplate. En haut, une ligne horizontale passant par l'angle de l'omoplate, en bas le bord inférieur du thorax, le rachis en dedans et la ligne axillaire postérieure en dehors, constituent ses limites.

Les *lignes thoraciques* de la face postérieure de la cage thoracique sont :

1) La *ligne médiane postérieure ou vertébrale* passant par les apophyses épineuses des vertèbres (fig. 52, 1) ;

2) La *ligne scapulaire*, verticale qui, partant de l'angle inférieur de l'omoplate, est censée se diriger de haut en bas (fig. 52, 2). Elle divise l'espace sous-scapulaire en une moitié externe (fig. 52, VI) et en une moitié interne (fig. 52, V).

Pour la détermination de la hauteur, on se sert, à la partie postérieure de la poitrine, des apophyses épineuses des vertèbres. Le point de départ de la numération est formé par la septième cervicale. Parfois ce n'est pas une seule, mais trois apophyses épineuses qui proéminent ; dans ces cas, ce sera toujours celle du milieu qui correspondra à la septième cervicale ou vertèbre proéminente.

Dans l'examen des organes respiratoires, on a recours à l'inspection, à la palpation, à la percussion et à l'auscultation. Tout examen de malade qui omet l'une de ces diverses méthodes d'investigation, est incomplet et par cela même sujet à erreurs de diagnostic. On fera bien également d'employer ces divers moyens d'exploration dans l'ordre où nous venons de les énumérer. Cette recommandation a sa valeur, parce que chacun d'eux peut fournir des indices très importants pour l'examen qui vient après, et qu'on peut arriver ainsi plus rapidement et plus sûrement à établir le diagnostic. Il va sans dire que la marche de l'examen est troublée et devient incertaine dès que le médecin passe d'un procédé d'exploration à un autre sans règle aucune et d'une façon inconstante.

---

1. — Inspection des organes respiratoires.

Les organes respiratoires étant renfermés dans la poitrine, l'inspection ne peut évidemment fournir à leur égard que des résultats indirects. L'expérience nous apprend que telle ou telle affection du parenchyme pulmonaire, des bronches ou de la plèvre, se manifeste par des signes extérieurs déterminés, ce qui permet de conclure de l'apparition de ces derniers à l'existence des premières. Pour la poitrine, l'inspection permet d'étudier : la forme du thorax, les mouvements respiratoires et la fréquence de la respiration (1).

(1) Nous croyons, avec Barth et Roger, que l'*inspection de la poitrine* doit comprendre aussi l'*inspection des téguments thoraciques*. L'examen de la peau peut donner en effet des résultats qui ne sont pas à négliger.

La peau de la région sternale, mate et lisse chez les individus sains, est luisante, grasse et souvent couverte de pustules d'acné chez les *arthritiques;* elle est flasque, mince, et d'une teinte jaune paille, chez les *cancéreux;* dans la *phtisie* avancée, elle est sèche, squameuse et pulvérulente, et parfois elle présente les taches irrégulières, couleur café au lait, du pityriasis versicolor, d'où l'ongle détache facilement une mince pellicule épidermique. La partie latérale du thorax, gauche ou droite, est le siège de prédilection du *zona*, et c'est par l'inspection que l'on reconnait aussitôt la cause d'un point de côté simulant une pleurodynie ou une pleurésie. Un léger œdème de la peau, limité à un seul côté, est presque toujours l'indice d'une suppuration profonde ; quand il se manifeste chez un pleurétique, il doit faire supposer que l'épanchement a subi la transformation purulente (Barth et Roger). Lorsque l'empyème tend à s'ouvrir vers la paroi, il y détermine un soulèvement œdémateux localisé (empyème de nécessité) ; s'il est situé à gauche, les battements de cœur peuvent y provoquer des pulsations (*empyème pulsatile* (V. plus loin).

On devra aussi rechercher les *vergetures du thorax*, sur lesquelles Thaon, Gimbert, Gilbert, Troisier et Menetrier ont, avec raison, appelé l'attention. Elles siègent d'ordinaire à la partie postéro-inférieure du thorax et sont parallèles aux espaces intercostaux. Elles s'observent chez les adolescents, au cours de la pneumonie franche, de la pneumonie tuberculeuse, de la phtisie vulgaire, du pneumothorax. Elles sont situées sur le thorax, du *côté opposé à la lésion*, et sont l'effet d'une distension exagérée de la peau et de l'éraillure mécanique de ses parties profondes, particulièrement de la rupture des fibres élastiques (Troisier et Menetrier). Gilbert explique leur production comme il suit : « L'on peut supposer que l'âge jeune prédispose aux vergetures parce qu'il comporte une vulnérabilité très grande de la peau et une dilatabilité extrême de la cage thoracique. L'on doit admettre que les affections pulmonaires et pleuro-pulmonaires les occasionnent et les localisent sur le côté sain du thorax, parce qu'elles immobilisent le côté qu'elles frappent, parce qu'elles entraînent une diminution du champ respiratoire, et conséquemment un jeu compensateur du côté sain. » (*Archives générales de médecine*, 1887.)

Enfin, on ne devra jamais négliger l'inspection et la palpation combinées de la région sus-claviculaire, en vue de rechercher l'*adénopathie sus-claviculaire*. Celle-ci est parfois d'un précieux secours pour le diagnostic. Elle est surtout un signe de cancer thoracique (poumon,

A. — *Valeur diagnostique de la forme du thorax.*

Les expériences physiologiques prouvent déjà à elles seules qu'il existe un certain rapport entre la forme du thorax et l'*état du parenchyme pulmonaire*. On sait, en effet, que les poumons occupent les deux moitiés de la cage thoracique sans interposition d'air et que par conséquent ils suivent toute modification respiratoire de cette cage elle-même. Lorsqu'on incise un espace intercostal, l'air atmosphérique pénètre dans la cavité pleurale ; immédiatement le poumon s'affaisse. Ce fait montre que les poumons se trouvent distendus dans le thorax au delà de leur état d'équilibre, et que partant ils exercent, sur la face externe du thorax, une aspiration continue de dehors en dedans, aspiration dont la valeur a été déterminée récemment par Donders et Perls à l'aide du manomètre. Donc les changements d'élasticité du tissu pulmonaire ou, ce qui revient au même, les changements dans la force de traction qui agit incessamment sur la face interne du thorax, s'accompagnent de changements dans la forme de la poitrine. Citons comme exemple l'*emphysème pulmonaire*, où la diminution d'élasticité du poumon amène nécessairement une dilatation du thorax. Au contraire, toute diminution de volume du poumon provoquera une diminution d'amplitude du thorax aux points correspondants, parce qu'autrement il existerait entre la surface pulmonaire et la paroi interne du thorax un espace vide d'air.

Dans d'autres cas, ce sont des *affections de la plèvre* qui donnent naissance à des modifications de forme du thorax. Il est clair que l'accumulation de liquide dans la cavité pleurale ne peut se réaliser que par le refoulement du poumon en dedans et du thorax en dehors. L'épanchement gazeux intra-pleural produira les mêmes effets, parce qu'alors la force de traction du poumon est amoindrie, sinon supprimée.

Il est enfin un troisième groupe de déformations thoraciques qui sont engendrées par des *altérations primitives du squelette*. Il s'agit tantôt d'anomalies congénitales, tantôt de difformités acquises à la suite de maladies constitutionnelles. Comme les poumons s'adaptent à toutes les déviations de forme de la cage thoracique, on comprend facilement que ces dernières ne demeurent pas sans réaction sur l'intégrité et l'aptitude fonctionnelle du tissu pulmonaire.

œsophage) ou abdominal (estomac, duodénum, pancréas, foie, rein, capsules surrénales, utérus, ovaire). L'adénopathie sus-claviculaire, signe d'un cancer latent de l'abdomen, particulièrement de l'estomac, a été signalée par Henoch, Charcot, et étudiée par Jaccoud, Troisier et Belin. Dans ces cas, l'adénopathie est formée par des ganglions mobiles, durs, bosselés, indolores, sans réaction inflammatoire, et elle siège surtout à gauche. Récemment, MM. Soupault et Marcel Labbé se sont élevés contre l'opinion courante : pour ces auteurs, l'adénopathie sus-claviculaire cancéreuse est une rareté clinique ; elle est ordinairement de nature banale ou tuberculeuse et peut exister en dehors de toute néoplasie épithéliale viscérale ; en outre, les épithéliomas thoraciques ou abdominaux se développpent souvent, sans s'accompagner d'adénopathie sus-claviculaire.

Dans l'examen de la forme de la poitrine, il importe de veiller à une bonne position et à un bon éclairage du malade. S'agit-il d'explorer la partie antérieure, le malade se couchera dans le décubitus dorsal ; quant à l'exploration des parties latérale et postérieure, elle exige la position assise, sinon la station debout. Il faudra éviter à tout prix le moindre déplacement artificiel, engendré soit par une mauvaise position, soit par une négligence dans la tenue du corps. La lumière devra être vive et tomber directement sur la poitrine. Tout éclairage maladroitement disposé, toute ombre inégalement répartie sur la surface à examiner, expose à des erreurs et à de fausses conclusions. L'explorateur lui-même devra toujours se placer bien en face de la poitrine à explorer, parce qu'avec un éclairage latéral et oblique, l'un des côtés du thorax peut paraître facilement de dimensions moindres que son congénère.

L'inspection doit toujours porter également sur des régions symétriques, parce qu'ainsi l'œil apercevra nettement les difformités les moins apparentes. Celui qui, à force d'examiner avec beaucoup de soin, possède une grande habileté dans l'inspection de la poitrine, trouvera dans son regard exercé un instrument que rien ne peut remplacer, pas même les appareils de mensuration les plus fins et les plus exacts.

Prenons comme point de repère la *conformation du thorax d'un sujet sain*. Le squelette thoracique présente l'aspect d'un cône aplati devant et derrière, à sommet tronqué et à large base. Cet aspect est modifié par l'adjonction des parties molles, de telle façon que c'est précisément la partie supérieure du cône thoracique qui, grâce aux nombreux muscles qui la garnissent, acquiert le plus grand développement. L'aplatissement des faces antérieure et postérieure persiste quand même, il est vrai, de sorte qu'à la section transversale le thorax ressemble à un haricot, dont le hile regarde en arrière, la colonne vertébrale correspondant à la portion la plus concave de ce hile. Immédiatement au-dessous des clavicules, la face antérieure de la poitrine commence à présenter une voussure, et cette voussure atteint son maximum à peu près au niveau du mamelon. En arrière, on ne sera pas étonné de trouver une légère déviation de la colonne vertébrale vers la droite, déviation qui atteint la partie supérieure de la colonne dorsale et est en rapport avec l'usage prédominant de la main droite ; chez les droitiers, en effet, la musculature du côté droit l'emporte sur celle du côté gauche.

Toute anomalie de forme du thorax se manifeste par des dilatations, des rétrécissements ou des combinaisons irrégulières de ces deux modifications. Nous avons donc à distinguer la forme ectasique, la forme rétractée et la forme irrégulière du thorax. Il s'y rattache une série de subdivisions, selon que les difformités atteignent les deux, ou l'un des côtés, ou encore certaines régions circonscrites de la poitrine.

Thorax ectasique ou dilaté. — L'*emphysème pulmonaire* est l'affection où l'on observe le plus fréquemment l'*ectasie bilatérale du thorax*. Un thorax ainsi dilaté porte encore le nom de thorax inspiratoire permanent

ou en tonneau (fig. 53). Il est caractérisé par l'augmentation de dimensions de tous ses diamètres, mais surtout du diamètre sterno-vertébral En même temps, toutes ses faces paraissent plus arrondies, et sa coupe transversale se rapproche de la forme circulaire. Cette déformation est due à une plus forte voussure du sternum en avant, à une augmentation de courbure d'avant en arrière de la colonne vertébrale et à un arrondissement plus prononcé des côtés sur la totalité de leur trajet. Les modifications sont surtout apparentes aux parties supérieure et moyenne de la

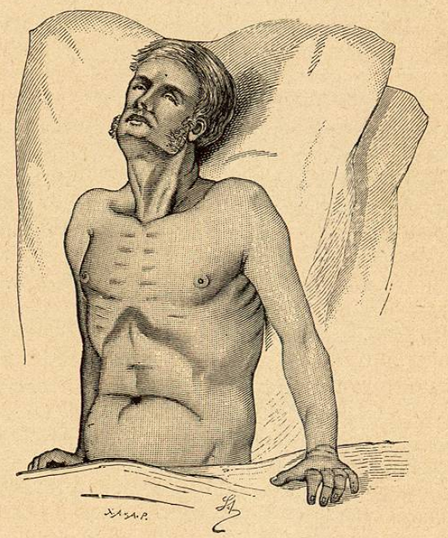

Fig. 53. — Thorax en tonneau de l'emphysème pulmonaire (Obs. personnelle).

poitrine, d'où cette conformation du thorax en fût ou en tonneau. Il est plus rare de voir la dilatation répartie également sur toute la hauteur.

L'aspect des creux sus-claviculaires est variable ; la dépression est parfois à peine diminuée de profondeur ; parfois elle a disparu complètement; parfois, enfin, elle est transformée en voussure. Généralement le sterno-mastoïdien est très développé et très saillant, tandis que le cou paraît raccourci et élargi. Les espaces intercostaux semblent élargis aussi ; la dépression qui leur correspond a disparu dans la partie supérieure de la poitrine ; elle est très peu profonde à la partie inférieure. Pendant les mouvements respiratoires, on n'observe qu'une excursion limitée de la cage thoracique ; au plus fort de l'expiration elle-même, le thorax semble encore être en état d'inspiration, d'où son nom de thorax inspiratoire permanent.

La forme de thorax que nous venons de décrire est tellement caracté-

ristique qu'à elle seule elle suffit parfois à l'édification du diagnostic probable d'emphysème pulmonaire. Il ne faut pas croire pourtant que tout emphysème pulmonaire engendre de l'ectasie thoracique. Ce n'est pas seulement l'intensité de la maladie qui exerce son influence sur le développement de la difformité en question, mais encore le plus ou moins de résistance du squelette ; en cas de cartilages costaux ossifiés et rigides, il peut parfaitement arriver que l'emphysème se produise très intense bien que le thorax ne soit pas dilaté.

L'*ectasie thoracique unilatérale* ne s'observe que rarement à la suite d'affection du poumon. On la rencontre dans l'emphysème pulmonaire unilatéral, qui se développe le plus souvent dans le cas où l'autre poumon est gêné dans ses fonctions et a besoin de secours. Dans la *pneumonie fibrineuse*, ce genre de dilatation peut survenir lorsque la phlegmasie a envahi tout un poumon. Le poumon, dans ces conditions, cherche à occuper un espace plus considérable et ne peut y parvenir qu'aux dépens d'une dilatation du côté correspondant de la poitrine. J'ai vu plusieurs fois des ectasies unilatérales dans des cas de *tumeurs du poumon*, alors que la plus grande partie du parenchyme s'était transformée en tissu néoplasique.

Les *maladies de la plèvre* sont une cause fréquente d'ectasie unilatérale du thorax, aussi bien le *pneumothorax* que l'*épanchement liquide* intrapleural. Dans les deux cas évidemment, le degré de dilatation dépend de l'intensité de l'affection primitive. S'il s'agit d'un exsudat pleurétique abondant, le thorax présente les signes caractéristiques suivants : le côté où siège l'épanchement est augmenté suivant tous ses diamètres. Les espaces intercostaux semblent élargis, aplanis, ils peuvent même devenir saillants, si la musculature est peu développée.

Ces modifications sont prononcées surtout dans les segments postérieurs des derniers espaces intercostaux, parce qu'en ce point l'exsudat est plus abondant et partant la pression exercée par lui plus considérable. Du côté malade, la distance entre les lignes mammaire et médiane est plus grande que du côté sain ; le mamelon est presque toujours situé un peu plus haut aussi que du côté sain. Enfin la colonne vertébrale présente une convexité plus ou moins fortement accentuée du côté de l'épanchement. Ces symptômes sont d'autant plus marqués que la pression du liquide retentit, non plus seulement sur les poumons et le thorax, mais encore sur des organes voisins et déplace ceux-ci de leur situation normale. Lorsque l'exsudat siège du côté droit, le cœur est refoulé à gauche et le foie de haut en bas ; lorsqu'il occupe le côté gauche, le cœur est dévié à droite et la rate repoussée de haut en bas (1).

(1) Dans le cas d'ascite, de tympanite, de tumeur abdominale, d'hépatomégalie, de splénomégalie et en général toutes les fois que le diaphragme est refoulé en haut, la cage thoracique est encore symétriquement dilatée, mais l'ampliation porte exclusivement sur les parties inférieures ; les hypocondres sont évasés et les espaces intercostaux rétrécis ; les excursions respiratoires, presque abolies en bas, sont très amples dans la région costale supérieure (Barth et Roger).

On observe l'*ectasie circonscrite* du thorax lorsqu'une partie des facteurs étiologiques indiqués jusqu'à présent, exercent leur influence non pas sur toute la surface pulmonaire, mais seulement sur un segment plus ou moins étendu de cette surface.

C'est le cas, du reste relativement rare, de l'emphysème pulmonaire circonscrit. Il s'agit alors le plus souvent d'une dilatation des portions du thorax antérieures et supérieures, et au voisinage de la ligne médiane, parce que c'est précisément dans les parties du poumon correspondant à ces régions que l'emphysème partiel se développe habituellement.

D'après Walshe, les cavernes pulmonaires, lorsqu'elles atteignent la périphérie du poumon, peuvent amener la dilatation partielle de la paroi thoracique avoisinante.

L'ectasie partielle du thorax peut encore être le résultat d'épanchements pleurétiques peu abondants ou enkystés, de pneumothorax enkystés également, ou encore de tumeurs de la plèvre lorsqu'elles végètent vers l'extérieur.

Une mention spéciale doit être accordée à ces voussures circonscrites qui se développent quelquefois dans le cours d'une *pleurésie purulente* et qui sont les avant-coureurs menaçants d'une perforation et d'une irruption au dehors (empyème de nécessité). Dans ces cas, le mode et le lieu de développement ne sont pas sans importance. N'oublions pas de dire que les abcès péripleuraux, d'ailleurs très rares, engendrent eux aussi des voussures partielles analogues de la cage thoracique. Il s'agit d'une collection purulente qui siège en dehors de la cavité pleurale, entre le feuillet costal et la paroi thoracique elle-même. La plupart du temps, l'œil constate certains signes extérieurs qui différencient l'abcès pleurétique de l'abcès péripleural. Il va sans dire que, dans ce dernier cas, les organes voisins ne sont pas déplacés. Le mode de dilatation des espaces intercostaux peut aussi être utilisé pour établir le diagnostic différentiel. En effet, tandis que dans la pleurésie purulente on observe une dilatation plus régulière des espaces intercostaux, dans l'abcès péripleural, l'espace intercostal qui correspond à la tumeur est seul dilaté ; ceux situés au-dessus de lui sont, au contraire, rétractés par suite du refoulement des côtes.

Dans les ectasies thoraciques circonscrites fréquemment observées, il faut ranger celles qu'on rencontre en cas de *péricardite*, en cas d'*augmentation du volume du cœur*, des organes contenus dans le *médiastin* (anévrysme de l'aorte), du *foie* ou de la *rate*. Nous leur consacrerons plus tard une étude spéciale. Nous abandonnerons à la chirurgie les dilatations consécutives aux phlegmasies, aux extravasations ou aux néoplasmes des os, des cartilages, des muscles ou des téguments du thorax.

Thorax rétracté. — La *rétraction bilatérale du thorax* fait partie du cortège des signes caractéristiques de cette forme de thorax qu'on appelle aussi forme phtisique, paralytique ou expiratoire permanente. Elle est toujours, à quelques exceptions près, de nature congénitale et s'observe

notamment chez les membres des familles où la phtisie pulmonaire est un héritage transmis de père en fils. Étant donnée l'aptitude restreinte d'excursion que possède cette forme de thorax, on comprend facilement que la ventilation pulmonaire soit gênée et que de ce fait le développement de la phtisie pulmonaire se trouve considérablement favorisé. On peut donc admettre l'opinion de Freund, qui pense que la prédisposition à la phtisie ne réside pas primitivement dans le tissu pulmonaire, mais dans certaines déformations du thorax, notamment le raccourcissement et l'ossification précoce des cartilages costaux supérieurs.

Le *thorax paralytique* est remarquable surtout par son peu d'épaisseur ;

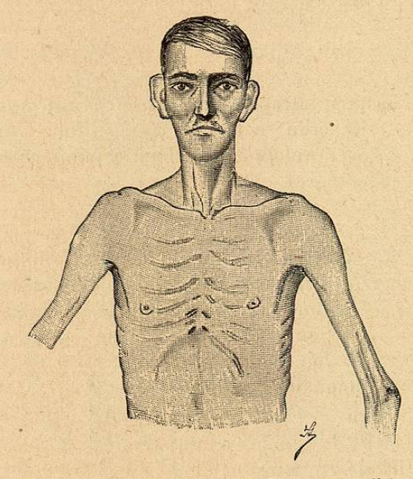

Fig. 54. — Thorax de phtisique (Obs. personnelle).

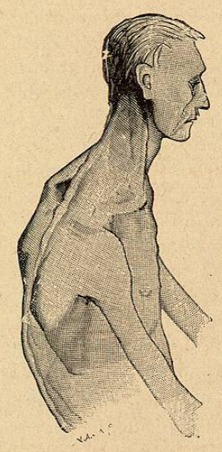

Fig. 55. — Le même, vu de profil.

il semble aplati outre mesure sur sa face antérieure. En revanche, sa longueur dépasse parfois la normale. Les espaces intercostaux sont élargis ; on peut les suivre dans la totalité de leur trajet, grâce à la minceur de la peau et à sa pauvreté en tissu adipeux (fig. 54). Les dépressions thoraciques antérieures et supérieures sont plus profondes qu'à l'état normal : assez souvent, on réussit très facilement à reconnaître, sous la peau délicate, au niveau du creux sus-claviculaire, le trajet de certains muscles. Les extrémités acromiales des clavicules, ainsi que les épaules, proéminent plus avant que les extrémités sternales. A la partie postérieure du thorax, on voit très souvent le bord interne des omoplates soulevé et éloigné de la face dorsale, de sorte qu'on peut introduire les doigts plus ou moins avant sous la face profonde de l'os. On a désigné cette particularité sous le nom de *scapulæ alatæ* (fig. 55). Engel en accuse un état de faiblesse du muscle grand dentelé ; il rapporte également l'élargissement des espaces intercostaux à la paralysie des muscles inter-

costaux, ce qui a fait donner à la forme de thorax dont il est question le nom de thorax paralytique. Le thorax paralytique est incapable de mouvements respiratoires étendus ; au plus fort de l'inspiration même, ses diamètres augmentent si peu qu'il semble toujours être en état d'expiration, d'où le nom de thorax expiratoire permanent qui lui a été donné.

La *rétraction unilatérale du thorax* s'observe après la résorption d'*épanchements pleurétiques* ayant duré longtemps et dans l'atrophie pulmonaire, telle qu'elle se développe quelquefois à la suite de phlegmasies chroniques du poumon. Le premier de ces deux facteurs étiologiques est le plus fréquent.

Lorsqu'un exsudat pleurétique arrive à être résorbé, le thorax ne pourra naturellement reprendre sa forme primitive que si la résorption marche de pair avec le retour à l'état normal du poumon jusque-là comprimé par l'épanchement, c'est-à-dire avec la substitution à ce dernier de tissu pulmonaire normal. Lorsque l'exsudat intrapleural a persisté longtemps, il peut se faire que le poumon ait perdu sa faculté d'expansion. Cela arrive surtout dans les cas où il s'est développé sur le feuillet pulmonaire de la plèvre de nombreuses adhérences et fausses membranes, qui entravent mécaniquement les mouvements du poumon. Dans ces conditions, la résorption de l'épanchement ne peut pas se réaliser autrement que par une rétraction graduelle de la paroi thoracique, rétraction qui suit les progrès du processus de résorption et qui rend possible le contact absolument indispensable de la face interne du thorax avec la superficie du poumon. Les mêmes modifications se produisent, lorsque l'exsudat, au lieu de se résorber spontanément, fait irruption vers l'extérieur ou se fraye une voie à travers le tissu pulmonaire et les bronches.

Les déformations de ce genre sont très accentuées, surtout chez les enfants dont le thorax est très flexible et cède facilement. Chez eux, il y a plus d'espoir d'une guérison progressive que chez les adultes, et souvent des exercices respiratoires bien compris amènent un retour de la cage thoracique à sa configuration normale.

Dans la forme plus rare de thorax rétracté, qui est la manifestation de l'atrophie du poumon, les mêmes facteurs mécaniques se trouvent en jeu. Là aussi, la diminution de l'espace thoraco-pulmonaire n'est possible que par le refoulement de dehors en dedans de la paroi thoracique par la pression atmosphérique ; autrement, il faudrait qu'il se développât entre la plèvre costale et la plèvre pulmonaire un espace vide d'air.

Pour la description détaillée du thorax rétracté unilatéral (1), nous nous tiendrons à la forme qui se réalise habituellement après la résorption d'un épanchement pleurétique (fig. 56 et 57). Comparé au côté opposé, le côté malade paraît diminué dans tous ses diamètres ; les espaces intercostaux y sont plus étroits ; quelquefois, les bords costaux sont juxtaposés, et pour les côtes inférieures, il peut arriver qu'elles se

(1) Voyez l'unique figure du *Traité de l'auscultation médiate* de Laënnec, qui a consacré un chapitre au *Rétrécissement de la poitrine à la suite de certaines pleurésies.*

trouvent imbriquées à la façon de tuiles, de telle sorte que la côte supérieure recouvre une portion de celle qui est située immédiatement au-dessous d'elle. Nous avons déjà dit que le mamelon du côté malade se trouvait plus rapproché de la ligne moyenne que celui du côté sain. La face postérieure de la poitrine présente également des changements frappants dans sa configuration. Le rachis est plus ou moins dévié et présente une courbure dont la concavité regarde le côté malade ; en même temps l'épaule est abaissée du côté malade et plus

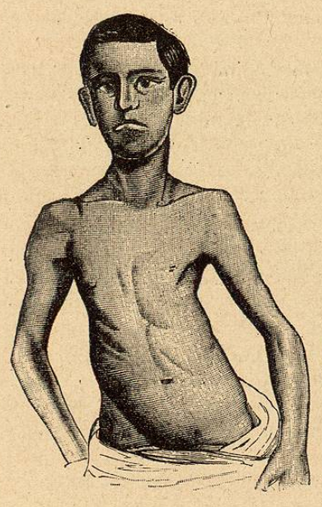

Fig. 56. — Rétraction unilatérale du thorax après résorption d'un épanchement pleurétique. Vu de face (Obs. personnelle).

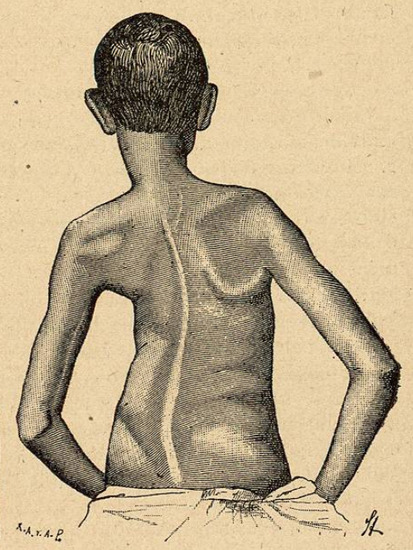

Fig. 57. — Le même, vu de dos.

rapprochée de la colonne vertébrale que du côté sain. Souvent l'angle et la moitié inférieure du bord interne de l'omoplate sont un peu soulevés au-dessus de la surface du dos (1).

La rétraction du thorax exerce une certaine influence sur la situation des organes voisins. Tandis que, pendant la durée de l'épanchement, ils s'étaient vus refoulés du côté sain, il peut arriver, après guérison, qu'ils se trouvent attirés d'une façon exagérée dans la portion rétractée du thorax

(1) La genèse de cette déformation pleurétique ne doit pas être exclusivement attribuée à la pression atmosphérique. D'après Desplats (de Lille), il faut tenir compte de l'atrophie musculaire qu'on observe toujours du côté de l'épanchement. Cette atrophie est comparable à celle qui accompagne la plupart des arthropathies.