I. — *Percussion topographique des poumons.*

Les résultats de la percussion ne peuvent être utilisés sûrement que par le praticien qui possède à fond l'anatomie *clinique* des organes de la respiration. Sans cette connaissance, le plan de l'exploration physique demeure souvent sans but, et la localisation des maladies devient impossible. Ce qui est surtout très important dans l'anatomie clinique, ce sont les limites normales des poumons, le trajet des sillons interlobaires et ce qu'on appelle les espaces pleuraux complémentaires (disponibles).

C'est sur le vivant qu'il faut étudier en premier lieu l'anatomie clinique. Les explorations sur le cadavre seul n'ont qu'une valeur tout à fait contingente, parce qu'après la mort les poumons sont invariablement en expiration forcée et se trouvent dans des rapports de situation tout autres que lorsqu'ils vivent et respirent.

Les *méthodes d'exploration* que l'anatomie met au service des exigences de la clinique, sont nombreuses. En enlevant la peau et les muscles des espaces intercostaux jusqu'au niveau du feuillet pariétal de la plèvre, on arrive à observer les limites du poumon à travers la plèvre mince intacte. Il faut évidemment éviter à tout prix d'ouvrir la cavité pleurale, car l'entrée de l'air provoquerait immédiatement la rétraction des poumons.

On a cherché aussi à délimiter les poumons à l'aide de longues aiguilles ou de harpons, avec lesquels on perforait la paroi thoracique.

La méthode la plus en faveur aujourd'hui, est celle qui fut recommandée pour la première fois par Edouard Weber, et qui consiste à faire des coupes diverses sur des cadavres congelés, avec le secours de la scie.

Les recherches anatomiques sur le vivant ne peuvent être que fort restreintes, malgré l'emploi de la percussion linéaire la plus minutieuse ; on ne peut guère, de cette façon, se renseigner que sur le niveau des sommets, sur les limites inférieures et sur certains segments des régions moyennes des poumons. Pour déterminer sur le vivant le trajet des sillons interlobaires, je me suis efforcé, notamment chez des individus atteints de pneumonie fibrineuse, de dessiner le mieux possible les limites de la matité et de les comparer avec les résultats de l'autopsie. Il est bien entendu qu'on ne peut utiliser que les cas où l'infiltration pneumonique n'atteint qu'un seul lobe pulmonaire et va jusqu'au niveau de la scissure interlobaire. Mais même en faisant abstraction de ce fait que les limites d'un poumon hépatisé ne sont pas des limites normales, il est très rare — du moins autant que je puis en juger d'après mon expérience personnelle — de trouver des cas propres à cette étude.

Limites normales des poumons. — Le poumon présente trois faces. La face externe, convexe, s'adapte presque partout très intimement aux contours de la cage thoracique. La face interne, concave, regarde le cœur, et la surface inférieure, concave également, située au-dessus de la voûte du diaphragme, constitue la base. La face externe possède seule un intérêt clinique, car les deux autres sont à peine accessibles aux méthodes d'exploration clinique.

L'intersection des trois faces donne lieu à la formation de quatre

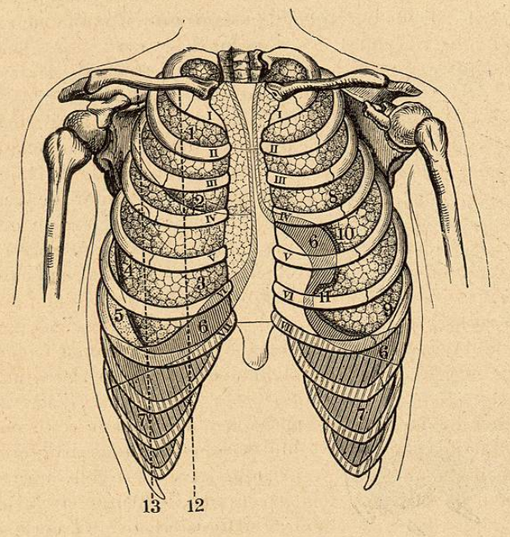

Fig. 73. — Poumons vus de face.

1, lobe supérieur du poumon droit ; — 2, scissure interlobaire droite supérieure ; — 3, lobe moyen du poumon droit ; — 4, scissure interlobaire droite inférieure ; — 5, lobe inférieur du poumon droit ; — 6, espace complémentaire de la plèvre ; — 7, diaphragme, portion non en contact avec la plèvre ; — 8, lobe supérieur du poumon gauche ; — 9, scissure interlobaire gauche ; — 10, incisure cardiaque ; — 11, processus lingual ; — 12, ligne parasternale ; — 13, ligne mamillaire.

bords, un bord antérieur, un bord inféro-externe convexe, un bord inféro-interne concave et un bord postérieur. Au niveau du sommet, le bord antérieur et le bord postérieur se rejoignent et se confondent.

Les poumons ne remplissent pas complètement la cage thoracique, car leur bord inférieur, notamment du côté des surfaces antérieure et latérale du thorax, est situé plus haut que le bord inférieur de la cage pectorale et s'en éloigne considérablement. En revanche, les sommets dépassent en avant et sur les côtés la limite de la cage thoracique et sont compris en avant dans un triangle situé au-dessus de la clavicule et limité en dedans par le sterno-cléido-mastoïdien, en dehors par le trapèze et en bas par la clavicule (fig. 73).

Chez l'adulte, le *sommet du poumon* dépasse la clavicule, ainsi qu'on peut s'en convaincre par la percussion, de 3 à 5 centimètres; le niveau est à peu près égal des deux côtés dans presque tous les cas. Ce niveau est généralement plus élevé chez l'homme que chez la femme ; il est plus élevé aussi chez les individus de haute taille, à thorax allongé et à cou long. L'inégalité de hauteur des sommets pulmonaires se rencontre, il est vrai, chez l'homme sain (Braune), mais elle est extrêmement rare, et l'asymétrie des sommets reconnaît presque toujours pour cause une affection liée à un certain degré d'atrophie, causée le plus souvent par la *phtisie pulmonaire*. C'est à E. Seitz que revient le mérite d'avoir attiré l'attention sur l'importance de ce phénomène considéré comme symptôme de la tuberculose à son début. La valeur de ce signe est d'autant plus considérable que souvent il est déjà très accusé, alors que la percussion ne révèle encore aucun indice de lésion pathologique.

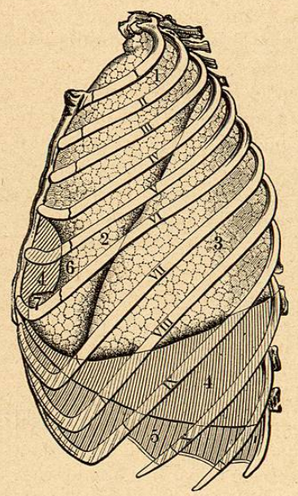

Fig. 74. — Poumon gauche vu de côté. 1, lobe supérieur ; — 2, scissure interlobaire ; — 3, lobe inférieur ; — 4, cavité complémentaire de la plèvre ; — 5, portion du diaphragme non en contact avec la plèvre ; — 6, incisure cardiaque ; — 7, processus lingual.

Weil a trouvé dans l'*emphysème pulmonaire* une élévation considérable des sommets pulmonaires. Dans un cas d'emphysème très intense, j'ai rencontré le point le plus élevé de ces sommets à 65 millimètres au-dessus de la clavicule.

En arrière, les sommets ne dépassent pas la cage thoracique proprement dite. Des deux côtés, ils arrivent à la hauteur de l'apophyse épineuse de la septième vertèbre cervicale (fig. 74). L'inégalité de niveau des deux sommets acquiert ici la même importance qu'en avant. Au-dessus de l'apophyse épineuse de la septième cervicale, le son de percussion devient absolument mat, mais il a le caractère tympanique dans le voisinage de la colonne vertébrale, en raison de la proximité de la trachée.

Les *bords antérieurs médians* des poumons sont séparés, au niveau de la fourchette du sternum, par une distance exactement égale à la largeur de cette fourchette ; ils sont situés immédiatement derrière l'articulation sterno-claviculaire (fig. 73). De là ils se dirigent l'un vers l'autre, et la jonction a lieu à la hauteur du deuxième cartilage costal, vers l'arête de Louis par conséquent. Il faut cependant faire remarquer que le bord pulmonaire droit empiète sur le côté gauche, en dépassant la ligne médiane du sternum, et s'étend jusqu'au voisinage du rebord sternal gauche. La limite du bord pulmonaire gauche se trouve donc soit au

bord gauche du sternum, soit derrière le sternum, un peu plus près de la ligne médiane (1).

Du second au quatrième cartilage costal, les bords antérieurs des deux poumons ont une direction rectiligne et parallèle. Ils ne se séparent qu'à partir de cet endroit, où ils deviennent progressivement bords inférieurs ; mais la chose se passe autrement avec le poumon droit qu'avec le gauche. Le bord du poumon droit descend jusqu'au cinquième cartilage avec une légère déviation en dehors ; puis là, il se produit une courbure qui le transforme en bord inférieur externe ; cette courbure est située derrière le sternum. En associant la percussion superficielle à la percussion linéaire, on peut suivre parfaitement sur le vivant les limites du rebord inférieur du poumon, comme nous allons le montrer.

La chose est un peu plus compliquée pour le bord antérieur du poumon gauche. Au niveau du quatrième cartilage costal, ce bord s'incurve très fortement, pour ainsi dire horizontalement et en dehors, et répond à l'union du tiers externe avec le tiers moyen du rebord inférieur de ce 4e cartilage costal. Il coupe les 4e et 5e espaces intercostaux avec une courbure à concavité interne et se continue avec le bord inférieur du poumon gauche, à l'union du tiers externe avec le tiers moyen du sixième cartilage costal, après avoir préalablement envoyé vers la ligne médiane un prolongement en forme de languette qui porte le nom de processus lingual (fig. 73 et 74).

De la configuration particulière du bord antérieur du poumon gauche résulte la formation, à la partie moyenne de la surface pectorale antérieure gauche, d'une zone carrée dont les angles sont arrondis, zone qui possède une importance toute spéciale au point de vue de la percussion du cœur. Là, une portion du muscle cardiaque se trouve en contact immédiat, et sans interposition de tissu aéré, avec la paroi thoracique. A la percussion toute cette zone fournit un son obscur (matité cardiaque petite ou absolue). C'est ce qui explique que l'on désigne l'échancrure concave du bord antérieur du poumon gauche sous le nom d'incisure cardiaque.

La *situation du bord inféro-externe du poumon droit* pendant la respi-

(1) Dans sa thèse d'agrégation sur *les Séreuses*, M. Farabeuf a étudié avec soin les rapports des bords antérieurs du poumon avec le sternum. Il a surtout cherché à montrer ces rapports dans l'inspiration et dans l'expiration : 1° Il adapte un robinet fermé à la trachée, il ouvre alors le thorax et s'assure que le sujet est exempt d'adhérences et a le thorax bien constitué. Il constate ainsi que, dans l'*expiration*, les bords antérieurs de la plèvre suivent à droite le bord correspondant du sternum, à gauche de même, sauf au niveau du quatrième espace intercostal où ce bord est écarté du sternum par l'incisure cardiaque ; 2° puis il insuffle de l'air dans la trachée et constate que dans l'*inspiration*, on voit ce qui suit : à droite, le bord antérieur de la plèvre est bridé en haut par la veine cave supérieure et au niveau des deux premiers espaces, ce bord n'a presque pas bougé. Plus tard, le bord antérieur droit se rapproche de la ligne médiane et la dépasse même en s'insinuant sous une languette du poumon gauche. A gauche, le bord antérieur du poumon s'avance vers la ligne médiane du sternum, excepté au niveau du quatrième espace, où le cœur l'empêche d'atteindre cette ligne médiane.

ration normale est indiquée par les moyennes suivantes. Ce bord inféro-externe est situé :

Au niveau de la ligne	sternale droite,	à la hauteur du bord	supérieur du 6e cartilage.
— — —	parasternale	— —	inférieur — —
— — —	mammaire	— —	supérieur 7e —
— — —	axillaire	— —	inférieur de la côte.
— — —	scapulaire	—	de la neuvième côte.
A côté de la colonne	vertébrale	—	de l'apophyse épineuse de la 11e dorsale.

D'après ces chiffres, le bord inférieur gauche répond, sur la face externe du thorax, à une ligne à peu près horizontale qui commence au bord sternal droit, contourne le côté droit de la poitrine et se termine à une hauteur égale près de la colonne vertébrale. Tout à fait exactement, on peut dire qu'il répond à une ligne légèrement courbe à convexité inférieure et dont la plus grande incurvation correspond à la zone latérale du thorax. Si cette ligne coupe en avant des côtes plus élevées qu'en arrière, cela tient à ce que ces os ont une direction oblique d'arrière en avant et de haut en bas. Les données topographiques que nous venons de fixer pour ce bord inférieur du poumon, concordent parfaitement avec les données de Gerhardt et ont été établies par moi en me basant sur 50 observations des plus minutieuses. Les auteurs qui considèrent cette ligne comme trop élevée sont dans l'erreur. Ils se sont trompés parce qu'ils ont examiné des cadavres ; ainsi que l'a fait justement remarquer Leichtenstern, sur le cadavre le bord inférieur est plus élevé que sur le vivant, pendant l'expiration normale, d'un centimètre.

Le *trajet du bord inféro-externe du poumon gauche* présente les mêmes conditions que pour le côté droit. Donc ce bord est situé :

Sur la ligne	mammaire gauche,	à la hauteur du bord	supérieur du 7e cartilage costal.
—	axillaire —	— —	inférieur — — —
—	scapulaire —	—	de la 9e côte.
A côté de la colonne vertébrale,		—	de l'apophyse épineuse de la 11e dorsale.

Certains auteurs prétendent que le bord inférieur du poumon droit est plus élevé à côté du rachis que celui du poumon gauche, parce qu'il se trouve refoulé de bas en haut par le foie. Mes nombreuses recherches me permettent de ne pas partager cet avis. Je dois même ajouter que quelquefois j'ai rencontré des poumons dont les bords inférieurs, ayant la même hauteur par rapport au rachis, correspondaient au bord supérieur de la 12e vertèbre dorsale. Chez les enfants, ce bord est quelquefois plus élevé de toute la hauteur d'un espace intercostal ; chez les vieillards au contraire, il est plus bas de cette même largeur. Sur ce sujet, Sahli a fait des recherches détaillées chez les enfants.

Trajet des scissures interlobaires. — Les deux poumons sont divisés, comme l'on sait, en segments ou lobes par des sillons, appelés *scissures interlobaires*. Le poumon gauche ne présente qu'une scissure, qui commence à la partie supérieure du bord postérieur de l'organe, contourne la face externe de ce dernier en se dirigeant de haut en bas et partage ainsi le poumon en deux lobes, l'un supérieur et l'autre inférieur.

Pour le poumon droit, les choses se compliquent, en ce sens que la scissure interlobaire, d'abord unique, se divise en deux branches divergentes (scissures interlobaires supérieure et inférieure droites) qui embrassent le lobe moyen du poumon droit, tandis que le lobe supérieur est situé au-dessus de la scissure interlobaire supérieure et le lobe inférieur au-dessous de la scissure interlobaire inférieure. On ne peut évidemment procéder à la localisation d'une affection du poumon que si l'on possède bien la direction des diverses scissures. Pour les bien connaître, il faut les étudier sur le cadavre, comme l'a fait V. Luschka avec beaucoup de fruit.

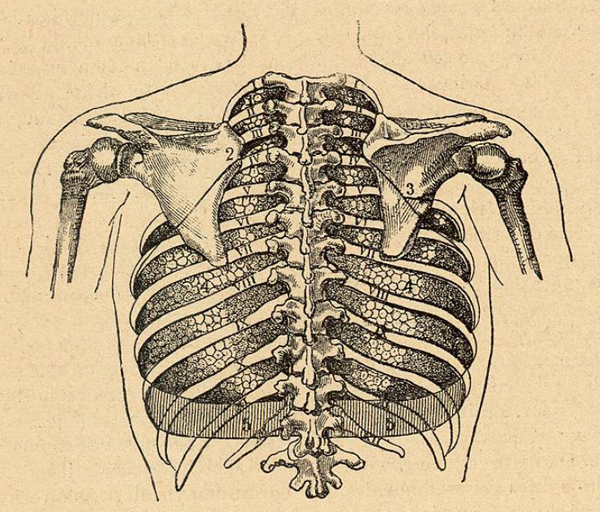

Fig. 75. — Poumons vus de dos.

1, lobe supérieur ; — 2, scissure interlobaire ; — 3, division en scissures interlobaires, supérieure et inférieure droites ; — 4, lobe inférieur ; — 5, espace pleural complémentaire.

En arrière, les scissures interlobaires naissent au même niveau (fig. 75). Au voisinage de la colonne vertébrale elles commencent à la hauteur de l'extrémité interne de l'épine de l'omoplate, en supposant que les bras pendent le long du corps, ou, ce qui revient au même, à peu près à la hauteur de l'apophyse épineuse de la 3e vertèbre dorsale. Leur trajet est immédiatement dirigé de haut en bas, de façon à former avec la colonne vertébrale un angle d'environ 65°.

Le trajet de la scissure interlobaire du poumon gauche est le plus simple. La scissure coupe la ligne axillaire postérieure entre la 4e et la 5e côte et se termine sur la ligne mammaire au niveau de l'extrémité antérieure de la 7e côte (fig. 73 et 74). D'où il ressort qu'en arrière on peut percuter le lobe supérieur et le lobe inférieur, que toutes les modifications