perçues au-dessus de la 3e côte doivent être rapportées au lobe inférieur. Dans la région latérale gauche (fig. 74) on atteint également les lobes supérieur et inférieur, et toutes les lésions constatées au-dessus de la 4e côte correspondent au lobe supérieur, tandis que celles qui sont situées au-dessous d'elle appartiennent au lobe inférieur.

En ce qui concerne le bord des deux poumons, la comparaison des figures 73 et 74 montre que le bord inféro-externe est uniquement constitué par le lobe inférieur et le bord antéro-interne uniquement par le lobe supérieur.

La scissure interlobaire droite suit, jusqu'à la ligne axillaire postérieure, un trajet à peu près semblable à celui de la scissure interlobaire gauche. En un point situé sur le bord externe de l'omoplate, et à 6 centimètres environ de son angle inférieur, s'opère la division en scissures interlobaires supérieure et inférieure. La première se dirige en avant, à peu près horizontalement, et aboutit au bord droit du sternum, vers le 4e cartilage costal, quelquefois vers le 5e. La scissure inférieure se dirige de haut en bas et se termine sur la ligne mammaire droite, à l'union du tiers externe avec le tiers moyen du 7e cartilage costal; là, elle se confond avec le bord inférieur du poumon (fig. 73).

De cette description et de la comparaison des figures 73, 74 et 75, il résulte que, pour le poumon droit, la percussion postérieure ne porte que sur les lobes supérieur et inférieur, séparés par la 3e côte. Sur les côtés, les lobes sont accessibles tous trois; toutes les modifications perçues au-dessus de la 4e côte doivent être rapportées au lobe supérieur, celles qui sont perçues entre la 4e et la 6e côte doivent être rapportées au lobe moyen, et celles qui sont perçues entre la 6e et la 7e doivent être rapportées au lobe inférieur. Enfin, en avant et à droite, on explore surtout les lobes supérieur et moyen, le premier au-dessus, le second au-dessous de la 4e côte. On ne trouve un prolongement du lobe inférieur droit qu'un peu en dehors de la ligne mammaire gauche, vers la 7e côte. Les divers lobes participent à la formation des bords du poumon, comme on peut s'en assurer par les figures 73, 74 et 75 de la façon suivante : le bord antérieur est constitué par les lobes supérieur et moyen ; l'inféro-externe, par les lobes inférieur et moyen.

Les limites que nous venons d'indiquer, et qui sont purement anatomiques, nécessitent une correction clinique. Il ne faut pas oublier, en effet, qu'abstraction faite de la position plus élevée des scissures sur le cadavre que sur le vivant, il est certaines affections des poumons qui amènent une augmentation de volume des lobes pulmonaires, augmentation qui provoque un déplacement notable des scissures interlobaires. C'est ainsi que chez un malade j'ai trouvé, en arrière, de la matité à partir de la 6e vertèbre dorsale, et cependant il ne s'agissait que d'une inflammation fibrineuse du lobe supérieur droit jusqu'au niveau de la scissure interlobaire. Chez un autre la matité atteignait, en avant et à droite, la partie moyenne de la 5e côte, et cependant le lobe moyen était intact ; il y avait uniquement hépatisation du lobe supérieur. Chez un autre encore, atteint de pneumonie du lobe moyen, la matité s'étendait au niveau de la ligne axillaire jusqu'à la 5e côte et en avant jusqu'au bord de la 3e. En un mot, on voit qu'il est impossible d'affirmer avec certitude, sur le vivant, si un foyer morbide ne frappe qu'un seul lobe pulmonaire ou si la lésion s'est déjà propagée à un lobe voisin, du moment que les lésions décelables à l'aide des méthodes d'exploration physique ont atteint le voisinage des scissures interlobaires.

Espaces pleuraux complémentaires ou disponibles. — On sait que chacun des poumons est enveloppé d'une séreuse formée de deux feuillets. Le feuillet interne de cette enveloppe, plèvre pulmonaire ou viscérale, adhère intimement à la surface du poumon, tandis que le feuillet externe, plèvre pariétale, forme une espèce de poche où le poumon est renfermé et se meut en toute liberté. Ce n'est qu'au niveau du hile du poumon que les deux feuillets se confondent. Il est très important, pour les actes physiologiques et morbides, que la poche constituée par la plèvre pariétale soit notablement plus vaste que le volume du poumon. C'est en effet ce qui a lieu, surtout au niveau du bord inférieur des poumons et de l'échancrure cardiaque du bord antérieur du poumon gauche. Là, les parois de la plèvre pariétale ne sont pas séparées par du tissu pulmonaire et sont en contact immédiat ; mais elles sont capables de s'éloigner l'une de l'autre et de former des espaces où les poumons en expansion inspiratoire peuvent se loger. Ces espaces, sur l'importance desquels Gerhardt a le premier attiré l'attention, sont dits *complémentaires*. Luschka les désigne sous le nom d'espaces pleuraux *disponibles* ou *de réserve*.

On comprend facilement que l'existence de ces espaces favorise considérablement les variations respiratoires du volume du poumon. Si la plèvre pariétale s'adaptait étroitement, comme la plèvre pulmonaire, à la surface des poumons, ce serait un obstacle à l'expansion de ces organes. Les espaces complémentaires ont une valeur toute particulière pour les cas où il se produit des collections de liquide dans la cavité pleurale : ils constituent en quelque sorte, cela est aisé à saisir, des loges naturelles où le liquide commence à s'accumuler. L'augmentation de volume du poumon, telle qu'elle se réalise dans l'emphysème alvéolaire, par exemple, n'est également possible que grâce à l'envahissement anormal d'une partie de ces espaces complémentaires par le poumon.

La formation d'espaces de réserve s'observe au niveau de tous les bords du poumon qui, en quelque sorte, ont chacun leur espace disponible propre.

C'est pour le bord inféro-externe que l'espace complémentaire, appelé encore sinus costo-diaphragmatique, est le plus vaste. On s'explique facilement cette particularité, si l'on se rappelle la situation du bord inférieur du poumon et si on la compare avec la situation du bord inférieur du feuillet costal de la plèvre, ou, ce qui revient au même, avec la situation du bord externe de la plèvre diaphragmatique. La fusion de la plèvre costale et de la plèvre diaphragmatique s'opère, du côté droit, dans les points suivants :

Sur la ligne sternale, au niveau du bord supérieur du 9e cartilage costal.				
—	parasternale, à la partie moyenne	—	—	—
—	mammaire, au niveau du bord inférieur	—	—	—
—	axillaire,	—	de la 9e côte.	
A côté du rachis,		—	de la 12e —	

De l'examen des figures 73, 74 et 75, où les limites sont indiquées, il ressort deux faits très importants : 1° la limite inférieure de la plèvre est représentée par une convexité inférieure, dont la plus grande courbure correspond, comme celle du bord inférieur du poumon, à la région latérale du thorax ; 2° le poumon, pendant la respiration normale, ne remplit la cavité pleurale nulle part, et les dimensions de l'espace complémentaire atteignent leur maximum dans la région latérale.

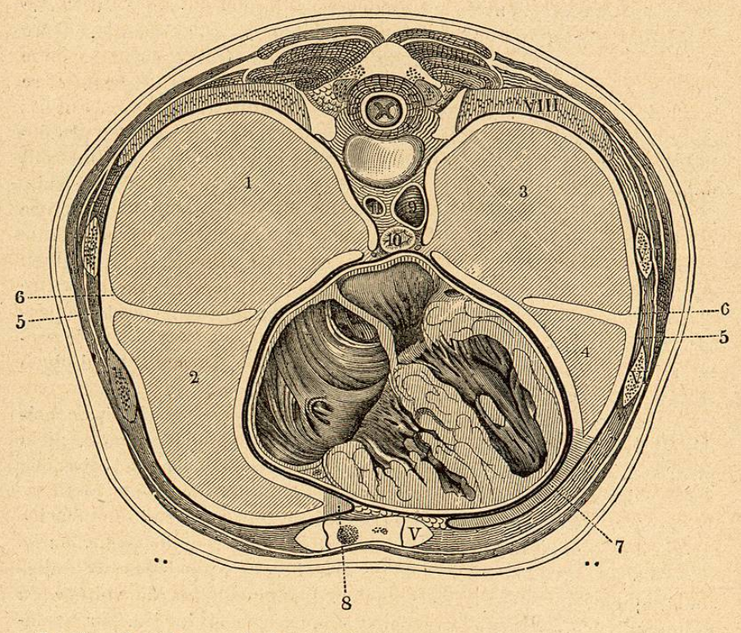

Fig. 76. — Coupe transversale de la poitrine d'un nouveau-né à la hauteur de la huitième vertèbre dorsale. D'après V. Luschka.

1 et 2, lobes du poumon droit ; — 3 et 4, lobes du poumon gauche ; — 5, plèvre costale ; — 6, plèvre viscérale ; — 7, espace complémentaire gauche ; — 8, espace complémentaire droit ; — 9, aorte descendante ; — 10, œsophage ; — 11, veine azygos ; — V à VIII, 5e à 8e côte.

Même pendant l'inspiration profonde, l'espace complémentaire n'est pas comblé complètement par les poumons, notamment sur les côtés ; cela n'a lieu, ainsi que l'a montré Gerhardt, que si l'on fait coucher les individus sur le côté opposé et respirer avec de grands efforts.

En mesurant l'espace complémentaire d'après les tables anatomiques de V. Luschka concernant « la position des organes abdominaux », on trouve les chiffres suivants :

Sur la ligne sternale	droite	= 2	centimètres.
— parasternale	—	= 2	—
— mammaire	—	= 2	—
— axillaire	—	= 6	—
A côté du rachis	—	= 2,5	—

Ces chiffres sont inférieurs à ceux qu'indiquent la plupart des auteurs, parce que ceux-ci ont fixé la situation du bord inférieur du poumon, soit à l'état d'expiration, soit sur le cadavre.

A gauche, le trajet du bord inférieur de la plèvre, depuis la ligne mammaire gauche jusqu'à la colonne vertébrale, est presque exactement le même qu'à droite ; parfois cependant il est situé un peu plus bas.

Pour le bord antérieur des poumons, la formation de l'espace complémentaire (sinus médiastino-costal antérieur) s'opère aux points où la plèvre costale s'unit, en arrière du sternum, avec la plèvre médiastine. A droite, cette union correspond exactement aux limites du bord antérieur du poumon droit ; à gauche, au contraire, la plèvre pariétale abandonne le poumon au niveau de l'incisure cardiaque, par conséquent à partir du 4e cartilage costal. Ainsi du 2e au 4e cartilage costal, les bords antérieurs des deux plèvres se touchent pour ainsi dire et ne sont séparés que par une mince couche de tissu cellulaire adipeux et les restes du thymus. Mais à partir du 4e cartilage costal gauche, le bord antérieur de la plèvre gauche se dévie fortement en dehors (fig. 73). Il forme un arc à convexité externe et se dirige de l'extrémité interne du 4e cartilage gauche vers l'extrémité externe du tiers interne du 6e cartilage gauche, de sorte qu'au niveau du 5e espace intercostal, immédiatement à côté du bord sternal, il reste une région où le péricarde est en contact direct avec la paroi thoracique ; en dehors de cette région, il existe un espace pleural complémentaire considérable, dans lequel le bord antérieur du poumon gauche peut se dilater librement. On obtient une excellente idée de l'étendue de cet espace de réserve en examinant la coupe représentée par la figure 76, qui est due à V. Luschka.

L'espace complémentaire pour le bord postérieur du poumon n'est que de médiocre importance. On peut le désigner sous le nom de sinus-médiastino-costal postérieur, puisqu'il est situé au point d'union de la plèvre costale et de la plèvre médiastine. Ce point lui-même correspond à l'union de la portion antérieure et de la portion latérale du corps de la vertèbre. Entre les deux espaces complémentaires postérieurs se trouve le médiastin postérieur.

Quant au bord inféro-interne du poumon, son espace complémentaire (sinus pleural médiastino-péricardique) siège vers le bord interne de la plèvre diaphragmatique, au point où celle-ci se continue avec la plèvre péricardique.

En ce qui concerne les *déplacements respiratoires des limites pulmo-*

naires, on peut se convaincre facilement que, pendant la respiration normale, la différence de niveau des bords inférieurs du poumon pendant l'inspiration et l'expiration est d'environ 1 centimètre. Si on force l'inspiration et l'expiration, ce chiffre peut augmenter considérablement et atteindre sur les côtés du thorax jusque 12 et 13 centimètres. On a dit que, dans ces cas, le déplacement expiratoire de bas en haut était un peu moins prononcé que celui de haut en bas créé par l'inspiration ; cependant cette règle n'est pas sans exception, et Weil en a publié des exemples. Salzer et Leichtenstern ont d'ailleurs soutenu le contraire pour tous les cas.

En moyenne, le déplacement inspiratoire, l'inspiration étant profonde, se mesure des deux côtés par les chiffres :

Sur la ligne parasternale jusque		2	centimètres.
—	mammaire —	3	—
—	axillaire —	4	—
—	scapulaire —	5	—
A côté du rachis	—	3	—

Le déplacement respiratoire des sommets pulmonaires est insignifiant,

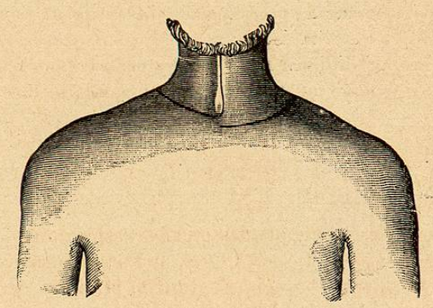

Fig. 77. — Limites postérieures des sommets pulmonaires déterminés par la percussion

même chez les individus bien portants ; dans la plupart des cas, on arrive à peine à en prouver l'existence par la percussion.

Certains auteurs, à l'exemple de P. Niemeyer, ont admis une *mobilité active* et une *mobilité passive des bords des poumons*. A la première, on attribuait les déplacements respiratoires. Les déplacements réalisés par des attitudes déterminées du corps étaient attribués à la mobilité passive. Gerhardt montra le premier que, dans le décubitus dorsal, le bord inférieur du poumon était situé à 1 ou 2 centimètres plus bas que dans la position debout. C'est le décubitus latéral surtout qui a une grande influence ; dans le décubitus latéral gauche, le bord du poumon droit peut descendre de 3 à 4 centimètres, et réciproquement.

En percutant minutieusement les sommets et en dessinant sur la peau leurs *limites antérieures et postérieures*, on voit sans peine que ces limites sont différentes en avant et en arrière. En arrière, on obtient une courbe

à convexité inférieure qui coupe l'apophyse épineuse de la 7e cervicale (fig. 77). En avant, au contraire, la limite est constituée par une ligne légèrement incurvée se dirigeant de haut en bas et d'arrière en avant, qui part en arrière du bord externe du trapèze, envoie un léger prolongement

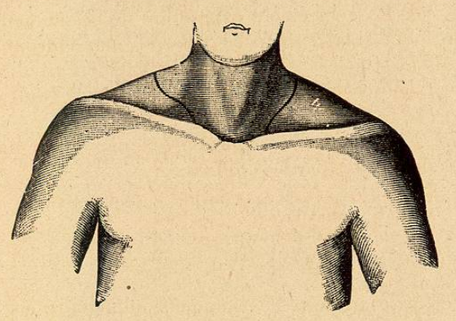

Fig. 78. — Limites antérieures des sommets pulmonaires déterminés par la percussion.

en dedans au niveau du bord externe du sterno-cléido-mastoïdien et se termine dans le voisinage de l'articulation claviculaire (fig. 78).

APPENDICE

a) **Transsonance plessimétrique des organes respiratoires** (*Auscultation plessimétrique. Percussion auscultatoire*). — Lorsqu'on percute un point quelconque de la surface thoracique, et qu'on pratique en même temps l'auscultation en un point éloigné du premier, on perçoit un son vibrant avec un timbre métallique, lorsque le tissu pulmonaire contient de l'air et a conservé sa structure normale. Si, au contraire, il existe des indurations pulmonaires, s'il y a interposition d'autres corps solides dans la cavité thoracique, le son perçu par l'oreille est un son mat et ordinairement aussi plus élevé. On a tenté d'utiliser l'auscultation du son de percussion pour le diagnostic des affections respiratoires et la détermination des limites pulmonaires (Cardinal et Zuelzer). Cette méthode d'exploration porte les noms de transsonance plessimétrique ou d'auscultation plessimétrique. Mais Ritter a grandement raison de refuser à cette méthode tout avantage sur la percussion ordinaire (1).

b) **Phonométrie des organes respiratoires.** — La phonométrie est une méthode d'exploration introduite en médecine par H. Baas ; elle se propose de reconnaître la structure physique des organes pectoraux et abdo-

(1) Voir plus haut, note de la page 254.

minaux à l'aide de diapasons mis en vibration. Des essais de ce genre avaient déjà été tentés par Seitz et Zamminer, qui cependant n'avaient pas cherché à les élever à la hauteur d'une méthode d'investigation.

En appliquant un diapason vibrant par son extrémité inférieure boutonnée, successivement sur la cuisse, sur un estomac peu distendu et sur le thorax au niveau du parenchyme pulmonaire normal, on obtient un son différent quant à la durée et à l'intensité. La résonance aura son maximum de force au niveau de l'estomac et son minimum sur la cuisse ; au niveau du poumon, on entendra une résonance moyenne ou faible. Comparée au son de percussion, la résonance forte correspond à la sonorité tympanique, la résonance faible au son clair, et l'absence de résonance au son mat. Il ressort de ce qui précède qu'à l'aide de diapasons on peut déterminer les limites du parenchyme pulmonaire et des organes solides avoisinants et, en cas d'altérations morbides du poumon, reconnaître son degré de tension et apprécier la quantité d'air qu'il contient. Il sera d'ailleurs bon d'introduire pour ce dernier cas une nouvelle variété de résonance, à savoir, la résonance affaiblie. En cas de relâche-



Fig. 79. — Diapason avec bloc de percussion.

ment du parenchyme pulmonaire et de cavernes on obtiendra donc une résonance forte, en cas de diminution de l'aération du poumon une résonance affaiblie.

H. Baas recommandait un diapason donnant le *la* ; mais Guttmann a montré, un peu plus tard, qu'avec les diapasons à tonalité plus basse le son était plus intense, de sorte que les différences inhérentes aux organes étaient perçues plus nettement. Pour faciliter la mise en vibration du diapason, Baas a fait construire un petit bloc spécial, dont nous reproduisons la forme dans la figure 79. Comme dans la percussion, on peut avoir recours à la phonométrie médiate ou immédiate, suivant que l'on applique le bouton du diapason directement sur le thorax ou qu'on interpose entre la poitrine et lui le doigt ou le plessimètre.

Baas a fait construire également un *phonomètre* qui porte son nom (fig. 80). L'appareil est représenté par un diapason dont l'extrémité est soudée à une petite plaque de métal. Celle-ci est assujettie à l'aide de vis sur une plaque d'ébène ayant les dimensions d'un plessimètre. Sur les côtés du pédicule se trouvent deux anneaux destinés au maintien du diapason. En outre, sur la plaque métallique on a appliqué un ressort à branche verticale qui s'incurve et se termine à angle droit par un bouton en caoutchouc durci. En tendant le ressort, ce bouton se précipite contre

le diapason et le met en vibration. L'instrument que je fis venir de Berlin il y a quelques années était d'une construction plus que médiocre; aussi ai-je donné la préférence au diapason ordinaire muni du bloc de percussion.

Le même principe a présidé à la construction du *timbromètre*, préconisé par Roy et Forjett. Il consiste en un petit arc en acier, entre les extrémités duquel on a tendu un fil de catgut. En tirant sur le fil, on en provoque la vibration ; à ce moment on pose l'un des bouts de l'arc sur la partie à explorer. Le son obtenu est plus ou moins intense suivant le degré d'aération de l'organe.

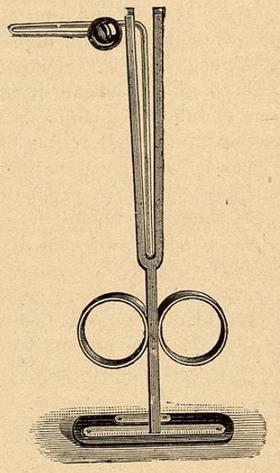

Fig. 80. — Phonomètre de Baas.

Il est peu probable que la phonométrie gagne droit de cité dans la pratique. Baas et Guttmann s'accordent sur son caractère plutôt confirmatif ou de contrôle ; c'est à peine si elle peut revendiquer plus de délicatesse que la percussion elle-même. Au contraire, à bien des points de vue, elle cède le pas à cette dernière, ainsi que l'a fait justement remarquer Guttmann. Toutefois, il faut savoir gré à Baas d'avoir tenté de créer une méthode d'investigation nouvelle qui, comme l'a montré son auteur, peut contribuer à éclairer certaines questions théoriques