Il est constitué ordinairement par un liquide abondant, presque transparent, jaunâtre, très spumeux, que l'on peut comparer à de l'eau savonneuse ou mieux encore à de l'albumine que l'on a battue en neige et laissée se fondre ensuite. La dernière comparaison est surtout très juste, parce que l'expectoration séreuse, qui provient d'une transsudation active des vaisseaux sanguins du poumon, est essentiellement constituée par une solution étendue d'albumine. Étant donnée l'abondance du liquide,



Fig. 85. — Caillots bronchiques fibrineux. Crachat de pneumonie fibrineuse. Grandeur naturelle. (Obs. personnelle.)

les éléments figurés de ces crachats sont rares. On y rencontre des globules muqueux et purulents, des cellules épithéliales alvéolaires gonflées et infiltrées et des globules rouges du sang. Lorsque le nombre des hématies est très considérable, l'expectoration a une teinte légèrement rosée.

Il arrive assez souvent que l'on reconnaît déjà à l'œil nu dans les crachats certaines parties constituantes qui présentent un grand intérêt pour le diagnostic de quelques affections bien déterminées. Nous décrirons comme tels les éléments constitutifs que voici : *caillots fibrineux bronchiques*, *spirales bronchiques*, *bouchons bronchiques mycosiques ou de Dittrich*, *bribes de mucorinés*, *fragments tuberculeux ou lentilles*, *nodules actinomycosiques*, *kystes à échinocoques* (*kystes hydatiques*), *lambeaux de parenchyme pulmonaire*, *masses néoplasiques*, *concrétions pulmonaires et fragments de cartilage*.



**Caillots fibrineux bronchiques.** — On ne les trouve dans les crachats qu'en cas de *bronchite fibrineuse* ou *croupeuse*.

Cette affection peut être primitive, idiopathique — le *croup bronchique idiopathique* — ou consécutive à d'autres maladies, à peu près exclusivement à la pneumonie fibrineuse. Toutefois Laënnec a observé des caillots fibrineux dans l'expectoration en cas de tuberculose pulmonaire.

Dans le croup bronchique primitif, les caillots se distinguent par leur grosseur extraordinaire (fig. 85). C'est ainsi qu'une fille de 11 ans observée par V. Niemeyer expulsait, tous les jours, des caillots fournissant le moule de tout l'arbre bronchique du côté gauche.

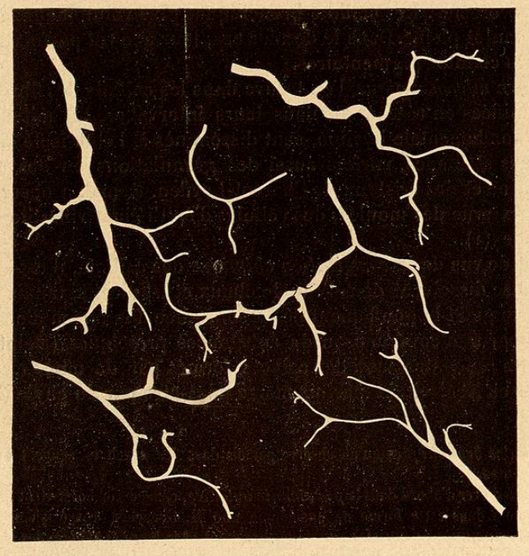

Fig. 86. — Caillots bronchiques fibrineux dans la bronchite croupale idiopathique. Grandeur naturelle. (Obs. personnelle.)

Dans la pneumonie fibrineuse ce ne sont, en règle générale, que les fines ramifications bronchiques qui participent aux processus inflammatoires fibrineux des alvéoles pulmonaires : aussi les caillots bronchiques sont-ils d'ordinaire de petit volume dans cette affection (fig. 86). Leur présence est presque de règle dans cette maladie, notamment au stade d'hépatisation, c'est-à-dire entre le 2e et le 7e jour de l'affection ; ils sont surtout abondants (jusqu'à 70 par vingt-quatre heures) le 4e et le 5e jour. Peu à peu ils se ramollissent, deviennent crémeux, pyoïdes et disparaissent au courant du deuxième septénaire. Dans un cas de Biermer, ils ont toutefois persisté encore dans le courant du troisième septénaire.

Le plus souvent, les caillots bronchiques se trouvent dans les couches inférieures du crachat, où ils sont souvent enroulés sur eux-mêmes, sous forme de petits grumeaux. Retirez-les avec une pince et agitez-les dans un verre rempli d'eau : ils se dérouleront d'abord et présenteront des ramifications légères nombreuses. Ils ont une coloration gris jaunâtre ou brunâtre, mais le contact avec l'eau leur donne une teinte de la blancheur de la neige. Leur surface externe est parsemée souvent de points et de stries hématiques.

On observe souvent sur ces caillots des renflements bulleux dus à l'inclusion de l'air. Des renflements se rencontrent aussi aux points de décussation de leurs ramifications, mais ils semblent correspondre à la forme des bronches. Les caillots bronchiques plus volumineux sont tantôt creux, tantôt pleins. Dans le dernier cas, leur axe est parfois teinté en noir par des cellules pigmentaires.

A l'*examen microscopique*, l'on trouve dans les caillots des fibres parallèles et ramifiées en réseau, et, dans leurs intervalles, au milieu d'une substance fondamentale hyaline, sont disséminés à l'état isolé des globules rouges et blancs, parfois aussi des granulations ou des cristaux d'hématoïdine et des cristaux de Charcot-Leyden. Remak a observé, sur la surface externe des moules, des cellules d'épithélium vibratile arraché aux bronches (1).

Au point de vue de la *constitution chimique* des caillots, il est à remarquer qu'ils se dissolvent dans l'eau de chaux et les alcalis, tandis que les acides provoquent le gonflement de la substance fondamentale. Ils sont constitués par une combinaison de substances protéiques (Heintz) ; cependant l'on rencontre aussi des caillots formés par du mucus concrété (Bschorner et Neelsen) et parfois même peut-être par du chyle (Model).

(1) Les *moules bronchiques* qu'on observe parfois dans les crachats peuvent avoir trois origines différentes.

On peut les observer d'abord dans la *pneumonie vulgaire*, comme Eichhorst vient de l'établir. Mais c'est surtout dans cette forme de pneumonie que M. Grancher a spécialement étudiée sous le nom de *pneumonie massive*, qu'ils apparaissent avec leurs caractères les plus remarquables. Ils indiquent que le processus pneumonique a gagné les bronches. Ces moules de la pneumonie ont une couleur *jaune ambré* comme certains caillots agoniques ; ils ne sont pas canaliculés, mais offrent des vésicules qui emprisonnent de l'air. D'ailleurs, les caractères donnés par Eichhorst s'appliquent surtout aux moules pneumoniques. Au microscope, les moules pneumoniques sont constitués surtout par de la fibrine et des leucocytes ; ils sont *leucocyto-fibrineux*.

Dans la *diphtérie* bronchique, primitive ou secondaire (croup bronchique de Eichhorst), on peut observer aussi, dans l expectoration, des moules, souvent canaliculés, dont les caractères physiques ont été décrits plus haut. Au microscope, les moules diphtéritiques sont constitués surtout par de la fibrine et des cellules épithéliales dégénérées, ils ont donc une structure *fibrino-épithéliale*.

En troisième lieu, on peut observer des moules bronchiques dans l'affection décrite par M. P. Lucas-Championnière sous le nom de *bronchite pseudo-membraneuse chronique*. Ici les moules sont blancs, presque transparents et souvent canaliculés. Au microscope, on voit qu'ils sont bien constitués par l'albumine semée de gouttelettes ou de stries de mucine avec quelques leucocytes ; leur structure est donc *muco-albumineuse* (L. Petit).



**Spirales bronchiques.** — On les rencontre surtout dans l'asthme bronchique ; cependant on les trouve aussi dans le catarrhe des bronches, la bronchite croupale, la pneumonie fibrineuse et la phtisie pulmonaire.

Macroscopiquement elles sont représentées par de petits filaments gris, gris jaunâtre ou tachés en jaune, dont le diamètre peut atteindre 1 millimètre et la longueur plusieurs centimètres (fig. 87).

Fig. 87. — Spirales bronchiques des crachats de l'asthme bronchique. Grandeur naturelle. (Obs. personnelle).

Au microscope, on les aperçoit sous forme de filaments s'enroulant d'une manière élégante les uns autour des autres et présentant un axe brillant (fig. 88). Très souvent les spirales bronchiques sont enveloppées de masses muqueuses. Entre leurs sinuosités et dans leur intérieur on voit fréquemment des cellules rondes. Les spirales de l'asthme bronchique renferment souvent des cristaux asthmatiques dans les points qui semblent opaques à l'œil nu. Patella a décrit récemment la dégénérescence hyaline des spirales anciennes, dégénérescence à laquelle se relierait la production des cristaux de Leyden.

Les spirales bronchiques naissent dans les bronchioles, où elles se forment en cas de *bronchite capillaire exsudative* (Curschmann). D'après

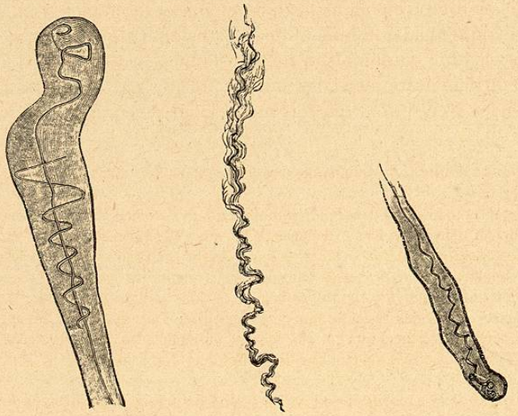

Fig. 88. — Spirales bronchiques provenant de crachats d'asthme bronchique. Gross. 275 diamètres. (Obs. personnelle.)

Lüsberg et Senator, leur genèse s'explique par ce fait que les masses sécrétées sont obligées de passer à frottement à travers des orifices étroits, tandis que, suivant Gerlach, elles sont constituées par des masses sécrétées auxquelles le courant d'air fait exécuter des rotations dans l'inté-

rieur des bronches. En raison de leur solubilité dans la potasse caustique et l'eau de baryte, Pal les croit constituées par de la mucine.

**Bouchons bronchiques mycosiques ou bouchons de Dittrich.** — Dans l'expectoration fétide de la bronchite putride et de la gangrène pulmonaire, l'on observe souvent des masses friables en forme de bouchons : ces parties constituantes des crachats étant solides et privées d'air, tombent, par la pesanteur, au fond du vase et, par conséquent, on les cherchera dans les couches les plus profondes des masses expectorées.

Le volume de ces bouchons est variable; tantôt ce sont des particules punctiformes, tantôt ils peuvent atteindre les dimensions d'un clou ou d'un haricot. Leur couleur est tantôt blanchâtre, tantôt grise, tantôt brune. Ecrasés, ils répandent une odeur fétide, très pénétrante et se dissocient en une masse friable et granuleuse. A l'examen microscopique, on y constate principalement d'innombrables schizomycètes (*leptothrix pulmonalis*) et, en cas de gangrène pulmonaire, également des infusoires (*monas lens, cercomonas*). Dans les bouchons plus récents se trouvent encore des cellules rondes, tandis que dans les bouchons plus vieux l'on observe des gouttelettes de graisse, des aiguilles d'acides gras, des hématies, des amas de pigment sanguin et des cristaux d'hématoïdine.

A l'autopsie on peut s'assurer facilement que les bouchons expectorés se forment dans les petites et moyennes bronches appartenant au domaine du processus putride.

Il ne faut pas oublier que quelquefois il se développe dans les amygdales des bouchons analogues, qui peuvent ressembler entièrement, à l'œil nu et au microscope, aux bouchons bronchiques mycosiques. Lorsqu'une toux légère expulse ces masses des follicules de l'amygdale, certains malades s'imaginent parfois qu'ils sont tuberculeux et qu'ils crachent leurs tubercules. D'ailleurs l'obstruction des follicules tonsillaires se présente souvent comme une affection chronique spéciale, incitant sans cesse le malade à tousser et l'empêchant de parler. Cette affection a été très bien décrite par Stich sous le nom de *toux arachnoïdale*. Le diagnostic en est facile et la confusion avec les bouchons bronchiques à peine possible, parce que l'examen de la gorge indique immédiatement l'origine des bouchons expulsés.

**Bribes de mucorinés.** — Elles se sont présentées sous forme de masses gris-vert, brillantes, comme de l'amiante, dans une observation de pneumomycose aspergillaire rapportée par Rother.

**Fragments tuberculeux ou lentilles.** — On les rencontre dans les crachats des tuberculeux provenant des cavernes pulmonaires. Elles se présentent sous forme de grumeaux opaques, gris jaunâtre ou jaunâtres, de la grosseur d'une tête d'épingle, parfois plus volumineux; au microscope, on y décèle des bacilles tuberculeux et des fibres élastiques en très grand nombre. Le procédé le plus facile pour les isoler est de les agiter



dans de l'eau, où ils se précipitent en peu de temps. A l'autopsie, on s'assure que ces mêmes fragments tapissent la paroi interne des cavernes pulmonaires tuberculeuses.

**Nodules actinomycosiques.** — L'actinomycose des voies respiratoires ne se rencontrant qu'exceptionnellement, les nodules actinomycosiques ne se trouvent que rarement dans les crachats. Ils forment des granulations terreuses de coloration jaunâtre ou jaunâtre grisâtre, dans lesquelles l'examen microscopique décèle la présence de l'actinomyce.

**Kystes à échinocoques** (*kystes hydatiques*). — Chez les malades dont les poumons sont le siège d'échinocoques, ou chez lesquels des échinoco-

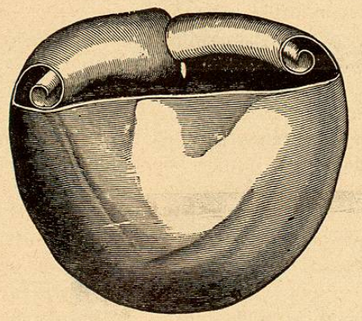

Fig. 89. — Kyste à échinocoque expectoré. Grandeur naturelle (Obs. personnelle.)



Fig. 90. — Coupe transversale d'une membrane à échinocoque avec stratification parallèle. Gross. 275 diamètres.

ques des organes voisins, du foie par exemple, ont fait irruption dans les voies respiratoires, il peut arriver que les crachats renferment des kystes ou des fragments de kystes.

J'ai soigné, il y a quelques années, un ouvrier qui avait eu des hémoptysies répétées depuis dix-huit mois, sans que la source de l'hémorragie eût pu être déterminée. Un matin, pendant la visite, le malade fut pris de menaces d'asphyxie et expectora sous mes yeux un kyste à échinocoques nouvellement rompu, qui avait le volume d'une pomme (fig. 89). Dans d'autres cas, l'expulsion de la membrane kystique paraît ne se faire que graduellement et par fragments. Ainsi Lebert a publié une observation où le malade expectora à plusieurs reprises des lambeaux légèrement gonflés et expectora la membrane.

Ces membranes sont aisées à reconnaître. Elles ont ordinairement une teinte d'un blanc laiteux ; leurs bords libres ont une grande tendance à s'enrouler sur eux-mêmes. Au microscope, elles sont stratifiées en cou-

ches parallèles (fig. 90). Je n'ai pu, avec les documents dont je disposais,

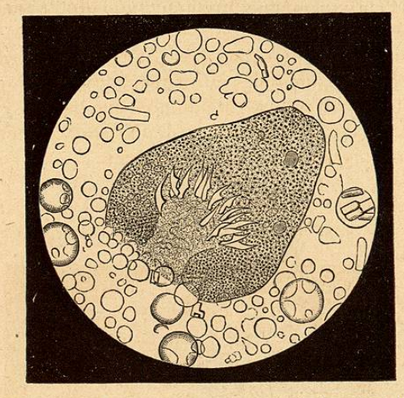

Fig. 91. — Tête d'échinocoque enlevée sur un kyste expectoré. Gross. 275 fois. (Obs. personelle.

savoir si avant l'expectoration de membranes kystiques on avait trouvé dans les crachats à un moment donné des scolex, des crochets (fig. 91)

Fig. 92. — Lambeaux de parenchyme pulmonaire provenant de crachats de la gangrène pulmonaire. (Obs. personnelle. Clinique de Zurich.)

ou des cristaux de cholestérine. Et cependant, théoriquement, cette éventualité, si importante pour le diagnostic, est parfaitement possible.



**Lambeaux de parenchyme pulmonaire.** — On les rencontre dans les crachats des sujets atteints de gangrène pulmonaire et d'abcès du poumon. Dans ma collection se trouvent des lambeaux longs de 6 centimètres. Ils ont ordinairement une coloration grise ou noirâtre ; agités dans l'eau, ils montrent des contours dentelés et rongés. Au microscope, l'on reconnaît facilement la trame alvéolaire du poumon (fig. 92). On y observe en outre des grumeaux de pigment sanguin, des cristaux d'hématoïdine et des masses de schizomycètes de diverses espèces.

**Masses néoplasiques.** — Elles ne se trouvent que rarement dans les crachats. Je les ai rencontrées deux fois chez des malades de mon service,

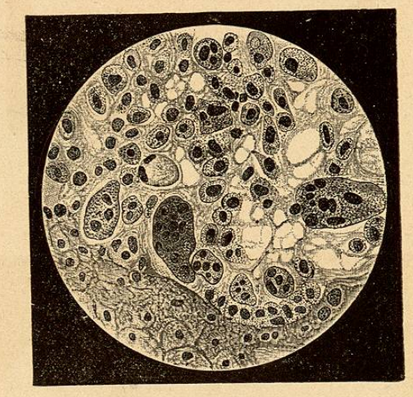

Fig. 93. — Tissu sarcomateux provenant d'un lambeau néoplasique du poumon expulsé par expectoration Gross. 275 diamètres. (Obs. personnelle).

à savoir, chez un étudiant à l'école polytechnique (de Zurich) avec sarcome secondaire du poumon et chez une femme atteinte de cancer primitif du poumon. Les masses néoplasiques expectorées, dont la grosseur allait jusqu'à 4 cm. 5, permirent d'établir sans difficulté le diagnostic (fig. 93).

**Concrétions pulmonaires.** — Parfois on trouve dans l'expectoration des concrétions pierreuses, qui peuvent avoir plus d'un centimètre de long et offrir une forme tantôt ronde et lisse, tantôt anguleuse et étoilée. L'origine de ces concrétions est très variée. Tantôt il s'agit de tissu pulmonaire calcifié, dont on retrouve la trame en faisant macérer les concrétions dans l'acide chlorhydrique (Rindfleisch et Klomann), tantôt il s'agit de ganglions bronchiques pétrifiés, ou encore de transformation crétacée portant sur des masses muqueuses ou purulentes, ou sur des morceaux de cartilage bronchique. Ces concrétions sont constituées essentiellement par des sels calcaires. Dans un cas, Phipson y trouva de la xanthine, du phosphate et de l'oxalate de chaux et des traces d'acide urique.

**Fragments de cartilage.** — On les a trouvés quelquefois en cas de processus destructif ulcéreux évoluant dans le larynx et les bronches.

**Fragments d'os.** — Ils ont été rencontrés en cas d'irruption des abcès froids de la colonne vertébrale.

**Corps étrangers avalés.** — Il va sans dire que l'on en a trouvé de toute nature dans les crachats.

### B. — Examen microscopique des crachats.

Pour l'*examen microscopique de l'expectoration*, il est de règle d'étaler en couche mince de petites quantités de l'expectoration sur une assiette à moitié noircie avec du vernis au bitume, d'en cueillir les portions suspectes à l'aide de petites pinces ou d'aiguilles spéciales, et de les transporter sur une lame ou une lamelle de verre, où on leur fait subir des manipulations variées suivant le but qu'on se propose. Lorsque le crachat est trop abondant, il est dans la plupart des cas impossible d'en choisir certaines parties déterminées pour les soumettre à l'examen microscopique. Il ne peut être posé de règles générales pour les grossissements à employer. Le plus souvent il faut des grossissements de 300 diamètres ; mais dans les cas où l'on veut chercher des schizomycètes déterminés, il faut recourir aux grossissements les plus forts et employer notamment l'objectif à immersion dans l'huile avec l'éclairage d'Abbé.

Parmi les éléments morphologiques des crachats, nous allons étudier les suivants :

A. — **Cellules épithéliales.** — On peut rencontrer dans les crachats des *cellules épithéliales pavimenteuses, à cils vibratiles, et des alvéoles pulmonaires*.

L'*épithélium pavimenteux* forme une partie constituante accessoire des crachats et est dénué de toute valeur diagnostique ; il provient le plus souvent de la cavité buccale, quelquefois aussi de la surface libre des cordes vocales.

Quoique les *cellules vibratiles* soient prépondérantes en raison de la longue étendue tapissée par elles, leur présence dans les crachats est une chose assez rare. Les cellules vibratiles desquamées perdent très facilement leurs cils et se gonflent : c'est ce qui les rend méconnaissables. Déjà Henle les a rencontrées intactes dans la sécrétion du catarrhe aigu de la muqueuse nasale. Lesser les a trouvées en abondance dans les crachats d'un sujet atteint de gangrène pulmonaire consécutive à l'irruption d'un cancer de l'œsophage.

Les crachats contiennent parfois des *cellules caliciformes*.

L'*épithélium des alvéoles pulmonaires* contenu dans les crachats est



toujours représenté par des cellules arrondies ou elliptiques ayant environ 0,015 à 0,04 millimètres de diamètre. Leur corps, qui possède souvent un éclat mat tout particulier, est très mince et finement granuleux ; il contient la plupart du temps un noyau ovale, plus grossièrement granuleux et présentant une teinte plus sombre.

On sait qu'il y a deux formes d'épithélium pulmonaire, un épithélium pavimenteux à grosses cellules et un épithélium protoplasmique à cellules rondes, plus petites. Selon Bizzozero, les dernières se rencontrent seules dans les crachats.

Dans l'intérieur des cellules, on rencontre d'habitude des particules de matière colorante sous forme de granulations, de masses rondes ou den-

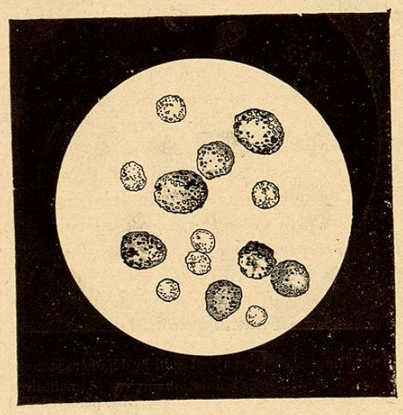

Fig. 94. — Cellules trouvées dans l'expectoration d'une femme atteinte d'insuffisance mitrale Gross. 275 diamètres. (Obs. personnelle.)

telées ou de bâtonnets noirs, qui sont tantôt disséminés en petit nombre à des intervalles éloignés, tantôt réunis en groupes serrés, de façon à produire l'impression d'un amas de pigment occupant la plus grande partie du corps de la cellule (fig. 95) (*mélanine*).

Lorsque les alvéoles pulmonaires ont été le siège d'hémorragies, les cellules épithéliales prennent souvent une coloration jaunâtre diffuse qui est évidemment imputable à leur imbibition par l'hémoglobine (fig. 94). Au bout d'un certain temps, il peut aussi se produire dans l'intérieur des cellules un travail d'excrétion de granulations de matière colorante hématique, ce qui fait qu'on les voit remplies par des quantités plus ou moins considérables d'une matière colorante brune, constituée en partie par des granulations amorphes, des bâtonnets très minces, ou de petites tablettes quadrangulaires. Ces cellules se rencontrent le plus souvent dans les lésions valvulaires du cœur, surtout dans celles de la valvule